

ФЕДЕРАЛЬНОЕ ГОСУДАРСТВЕННОЕ БЮДЖЕТНОЕ ОБРАЗОВАТЕЛЬНОЕ
УЧРЕЖДЕНИЕ ВЫСШЕГО ОБРАЗОВАНИЯ
«Ставропольский государственный медицинский университет»
Министерства здравоохранения Российской Федерации

Кафедра пропедевтики внутренних болезней

МЕТОДИЧЕСКИЕ УКАЗАНИЯ К ПРАКТИЧЕСКИМ ЗАНЯТИЯМ ПО
ДИСЦИПЛИНЕ

Наименование
дисциплины Пропедевтика внутренних болезней
Специальность 31.05.01 лечебное дело
Форма обучения Очная
Год начала подготовки 2025

Тема 4. Синдромы при патологии органов дыхания

Методические указания к практическим занятиям по дисциплине
«Пропедевтика внутренних болезней»:
Разработаны

Ассистентом

Квочко А.А.

Обсуждены на заседании кафедры
«Пропедевтики внутренних болезней»,
зав. кафедрой

Павленко В.В.

Согласованы и рекомендованы к использованию в
образовательном процессе для обучающихся по направлению
подготовки (специальности) 31.05.01 Лечебное дело 2025 года
набора очной формы обучения 28.05.25 (протокол №10)

Руководитель ОПОП ВО, декан факультета

Никулина Г.П.

*Методические указания по дисциплине «Пропедевтика внутренних
болезней» размещены в ЭИОС университета в авторской редакции*

1. Цель. Подробный разбор основных клинических синдромов при патологии органов дыхания. В процессе изучения данной темы студент закрепляет умения и навыки физикального исследования органов дыхания, отрабатывает алгоритм синдрома, составляет план лабораторно-инструментальных исследований для определения и диагностики различных синдромов при патологии органов дыхания.

2. Учебные вопросы:

1. Основные клинические синдромы при патологии органов дыхания.
2. Клиническая картина синдрома уплотнения ткани легкого, синдрома полости в легком.
3. Клиническая картина синдрома обтурационного ателектаза, компрессионного ателектаза.
4. Клиническая картина синдрома скопления воздуха/жидкости в плевральной полости.
5. Клиническая картина синдрома эмфиземы и фиброторакса.
6. Клиническая картина синдрома бронхообструкции.
7. Клиническая картина синдрома сухого (фибринозного) плеврита и дыхательной недостаточности.

3. Теоретическая часть:

Синдром – это совокупность симптомов, объединённых единым механизмом развития (патогенезом).

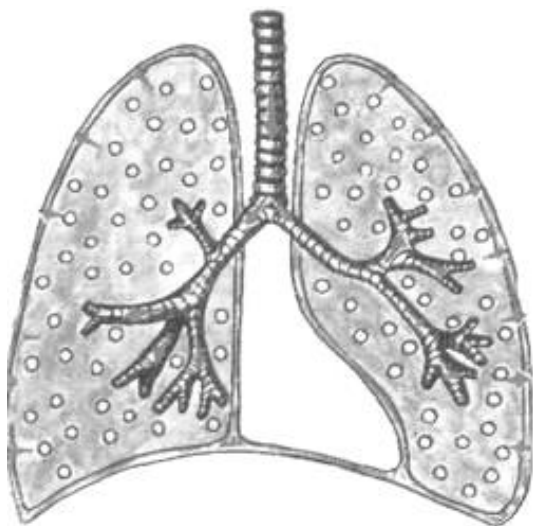
Выделяют следующие лёгочные синдромы:

1. Синдром нормальной лёгочной ткани
2. Синдром очагового уплотнения лёгочной ткани
3. Синдром долевого уплотнения лёгочной ткани
4. Синдром полости в лёгочной ткани
5. Синдром обтурационного ателектаза
6. Синдром компрессионного ателектаза
7. Синдром скопления жидкости в плевральной полости
8. Синдром скопления воздуха в плевральной полости
9. Синдром избыточного содержания воздуха в лёгких (эмфизема)
10. Синдром сужения бронхов

11. Синдром бронхообструкции
12. Синдром фиброторакса или шварт
13. Синдром начальных стадий воспаления
14. Синдром сухого (фибринозного) плеврита
15. Синдром дыхательной недостаточности

Совокупность симптомов при том или ином лёгочном синдроме обнаруживается при использовании основных (общий осмотр, осмотр грудной клетки, пальпация, перкуссия, аускультация) и дополнительных (рентгенография органов грудной клетки, анализ крови и мокроты) методов исследования.

Синдром нормальной лёгочной ткани



Жалобы: нет

Осмотр грудной клетки: грудная клетка правильной формы (нормостеническая/астеническая/гиперстеническая), обе половины грудной клетки симметричны, принимают одинаковое участие в акте дыхания. Число дыхательных движений 16-20 в минуту. Дыхание ритмичное, тип дыхания – смешанный.

Пальпация: грудная клетка безболезненная, эластичная. Голосовое дрожание проводится хорошо, одинаково с обеих сторон.

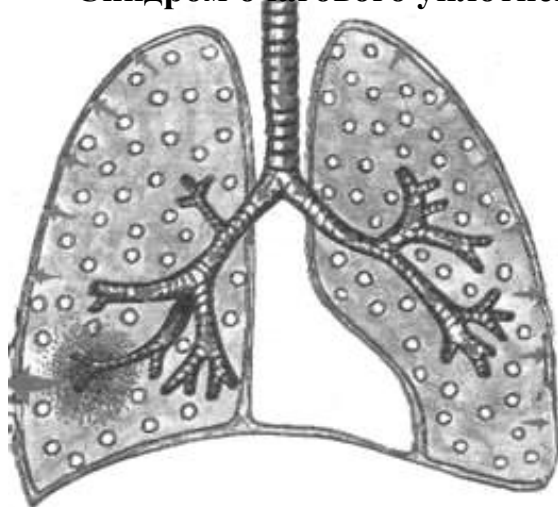
Перкуссия: над всей поверхностью лёгочной ткани определяется ясный лёгочный звук.

Аускультация: над всей поверхностью лёгочной ткани выслушивается везикулярное дыхание, побочных дыхательных шумов нет.

Рентгенологически: лёгочная ткань прозрачная.

Исследование крови и мокроты: нет изменений.

Синдром очагового уплотнения лёгочной ткани



Для этого синдрома характерно образование небольших очагов уплотнения, окружённых нормальной лёгочной тканью.

Встречается при:

- а) очаговой пневмонии (бронхопневмонии), альвеолы заполняются воспалительной жидкостью и фибрином.
- б) инфаркте лёгкого (альвеолы заполняются кровью)
- в) пневмосклерозе, карнификации (прорастание ткани лёгкого соединительной или опухолевой тканью)

Патоморфология: лёгочная ткань уплотнена, но содержит некоторое количество воздуха.

Жалобы: Сочетание жалоб у пациентов может быть разным.

Одышка инспираторная или смешанная (в случае вовлечения в процесс бронхов);

Кашель

продуктивный;

Боль в грудной клетке (на ограниченном участке, в случае вовлечения в процесс плевры);

Возможно **кровохарканье**.

Осмотр грудной клетки: некоторое отставание поражённой половины грудной клетки при дыхании.

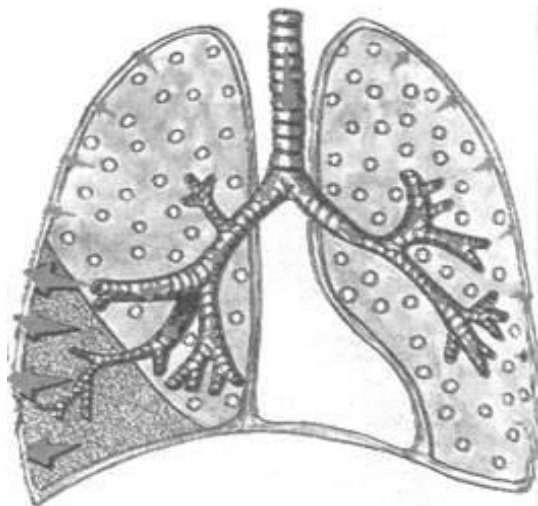
Пальпация: грудная клетка безболезненная (либо болезненная на ограниченном участке, в случае вовлечения в процесс плевры), эластичная. Голосовое дрожание усилено.

Перкуссия: над «здоровой» поверхностью лёгочной ткани определяется ясный лёгочный звук, над уплотнением — притупление перкуторного звука.

Аускультация: бронховезикулярное дыхание, влажные мелко – и среднепузырчатые звучные хрипы, локализованные на определённом участке, крепитация в зоне поражения. Бронхофония усилена.

Рентгенологически: очаги воспалительной инфильтрации лёгочной ткани чередуются с участками нормальной ткани лёгкого, возможно усиление лёгочного рисунка в «поражённом сегменте».

Синдром долевого уплотнения лёгочной ткани



При этом синдроме, в отличие от синдрома очагового уплотнения лёгочной ткани, в процесс вовлекается целая доля лёгкого.

Встречается при:

- а) крупозной пневмонии (плевропневмонии), альвеолы заполняются воспалительной жидкостью и фибрином.
- б) пневмосклерозе, карнификации (проращение доли лёгкого соединительной и

опухолевой тканью).

Физикальные данные при крупозной пневмонии:

Патоморфология: лёгочная ткань уплотнена, но содержит некоторое количество воздуха (I и III стадия), лёгочная ткань плотная безвоздушная (II стадия).

Жалобы: Сочетание жалоб у пациентов может быть разным.

Боль в грудной клетке, одышка, кашель, кровохарканье.

Общий осмотр: цианоз (диффузный, серый, теплый), гиперемия щеки на стороне поражения, герпетические высыпания на губах, носу (непостоянные признаки).

Осмотр грудной клетки: отставание поражённой половины грудной клетки при дыхании.

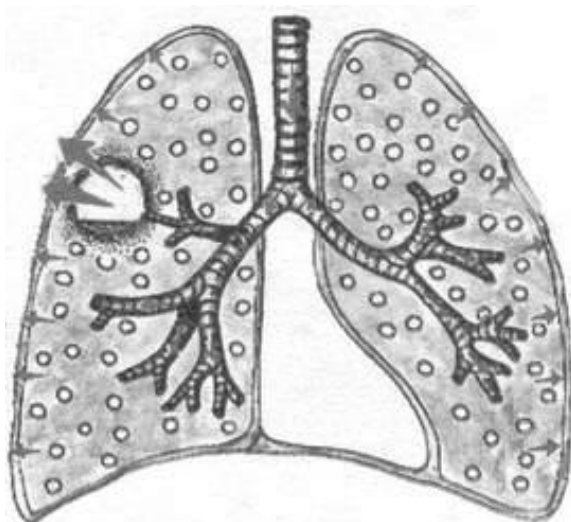
Пальпация: болезненность в поражённой половине грудной клетки, голосовое дрожание усилено.

Перкуссия: притупление перкуторного звука с тимпаническим оттенком в I и III стадию, абсолютная тупость во II стадию (плотное безвоздушное лёгкое).

Аускультация: ослабленное везикулярное дыхание с бронхиальным оттенком в I и III стадию, бронхиальное во II стадию. Начальная крепитация (crepitatione indux) в I стадию, крепитация разрешения (crepitatione redux) в III стадию. Влажные мелко – и среднепузырчатые звучные хрипы в области поражения. Возможен шум трения плевры. Бронхофония усилена.

Рентгенологически: гомогенное затемнение лёгочной ткани, охватывающее сегмент или долю лёгкого.

Синдром полости в лёгочной ткани



Для диагностики полости физикальными методами исследования, она должна отвечать следующим условиям:

- диаметр полости должен быть не менее 4 см.
- полость должна быть связана с бронхом.
- полость должна быть «пустой».
- полость «старая», с плотными краями.
- полость должна быть расположена поверхностно.

Этот синдром встречается

при:

- а) абсцессе лёгкого
- б) бронхоэктатической болезни
- в) кавернозном туберкулёзе
- г) при распаде лёгочной ткани

Жалобы: **кашель** с гнойной мокротой в большом количестве, чаще полным ртом, септическая температура с ночным проливным потом (характерны для абсцесса лёгкого, бронхоэктазов), **кашель с кровянистой мокротой** или с прожилками крови (при кавернозном туберкулёзе, распаде лёгочной ткани); **Боль в грудной клетке** (в зависимости от расположения очага — в случае вовлечения в процесс плевры);

Одышка смешанная.

Общий осмотр: диффузный цианоз, изменение концевых фаланг («барабанные палочки», «часовые стёкла»).

Осмотр грудной клетки: отставание поражённой половины грудной клетки при дыхании, тахипное.

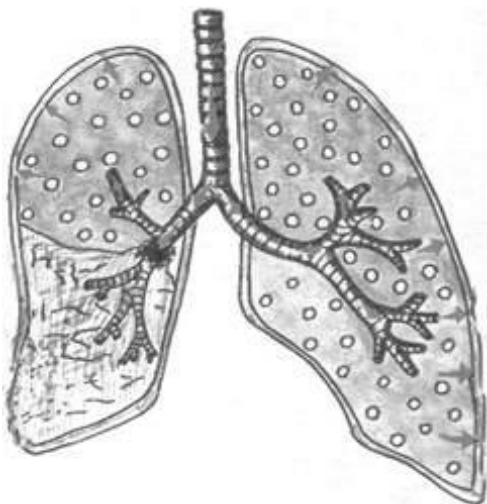
Пальпация: грудная клетка болезненна при вовлечении в процесс плевры, голосовое дрожание усилено.

Перкуссия: притупленно-тимпанический звук, при крупной полости, расположенной на периферии – тимпанический звук с металлическим оттенком.

Аускультация: бронхиальное или амфорическое дыхание, влажные средне- и крупнопузырчатые звучные хрипы, шум трения плевры. Бронхофония усилена.

Рентгенологически: на фоне затемнения наблюдается округлое просветление лёгочной ткани с горизонтальным уровнем жидкости.

Синдром обтурационного ателектаза



При этом синдроме наблюдается спадение лёгочной ткани в результате частичной или полной обтурации крупного бронха опухолью, увеличенными лимфатическими узлами, инородным телом.

Патоморфология: при полной обтурации бронха, воздух в лёгкие не поступает, лёгочная ткань – плотная. При частичной обтурации бронха, лёгочная ткань уплотнена, но содержит небольшое количество воздуха.

Жалобы: инспираторная одышка,

кашель.

Общий осмотр: бледность кожных покровов, умеренный цианоз.

Осмотр грудной клетки: западение поражённой половины грудной клетки (спавшаяся лёгочная ткань занимает меньше места), тахипное, отставание поражённой половины при глубоком дыхании.

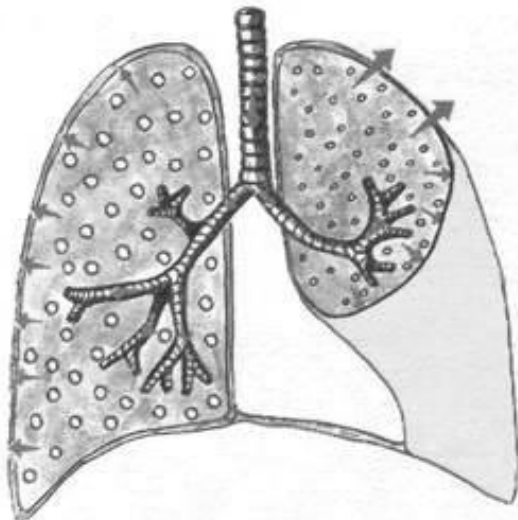
Пальпация: грудная клетка безболезненная. Голосовое дрожание ослаблено при частичной обтурации бронха, резко ослаблено или совсем не проводится при полной обтурации проводящего бронха (нет условий для проведения воздуха).

Перкуссия: при неполной обтурации бронха притуплённо-тимпанический звук, при полной обтурации – абсолютно тупой звук.

Аускультация: дыхание ослабленное везикулярное или совсем не выслушивается. Побочных дыхательных шумов нет. Бронхофония резко ослаблена или совсем не проводится.

Рентгенологически: гомогенная тень в области ателектаза. Сердце и крупные сосуды перетянуты в поражённую сторону.

Синдром компрессионного ателектаза



Этот синдром наблюдается при сдавлении лёгочной ткани извне жидкостью (гидроторакс), либо воздухом (пневмоторакс).

Патоморфология: лёгочная ткань уплотнена, но содержит некоторое количество воздуха, так как связь с бронхом не нарушена и в легкие продолжает поступать воздух.

Жалобы: одышка инспираторная; кашель; боль в грудной клетке (при пневмотораксе).

Осмотр грудной клетки: увеличение поражённой половины грудной клетки за счёт скопления жидкости или воздуха в плевральной полости, тахипное, отставание поражённой половины при дыхании.

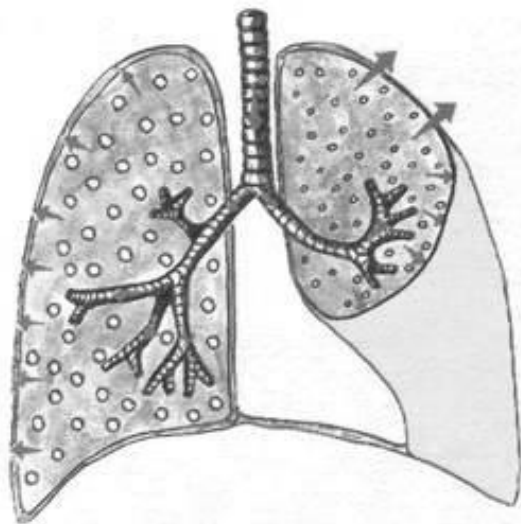
Пальпация: ригидность поражённой половины грудной клетки, голосовое дрожание несколько усилено в зоне ателектаза, ослаблено – в зоне гидроторакса.

Перкуссия: притупление с тимпаническим оттенком в зоне ателектаза.

Аускультация: дыхание ослабленное везикулярное с бронхиальным оттенком или бронхиальное (создались условия для его проведения)-лёгочная ткань плотная). Бронхофония усилена.

Синдром скопления жидкости в плевральной полости

(гидроторакс)



Для этого синдрома характерно скопление невоспалительной жидкости (транссудата) - при сердечной недостаточности или скопление воспалительной жидкости (экссудативный плеврит) или скопление крови (при травме грудной клетки, геморрагическом диатезе).

Жалобы: при экссудативном плеврите (**боли** в грудной клетке нет за счет скопления жидкости между листками

плевры), но ощущается чувство «тяжести», **одышка** инспираторная, **кашель** сухой.

Осмотр грудной клетки: увеличение пораженной половины грудной клетки (степень увеличения зависит от количества жидкости), расширение межреберных промежутков, тахипное, отставание пораженной половины при дыхании.

Пальпация: на стороне поражения грудная клетка безболезненна, ригидна. Голосовое дрожание резко ослаблено или отсутствует, в зависимости от количества жидкости в полости плевры.

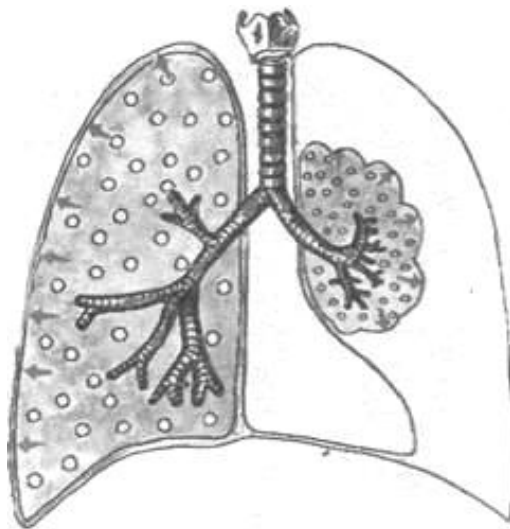
Перкуссия: чаще тупой (бедренный) звук. При застойных явлениях уровень жидкости невысокий горизонтальный с двух сторон. При экссудативном плеврите уровень жидкости может быть высоким, тупость определяется по косой линии Дамуазо с одной стороны.

Аускультация: дыхание ослабленное везикулярное или не прослушивается, в зависимости от количества жидкости в полости плевры. Бронхофония резко ослаблена или отсутствует.

Рентгенологически: гомогенное затемнение с четкой границей в поражённой части лёгочного поля, смещение органов средостения, чаще в противоположную сторону, при опухолевом плеврите органы средостения подтягиваются к пораженной стороне.

Синдром скопления воздуха в плевральной полости

(пневмоторакс)



Встречается при сообщении бронхов с плевральной полостью (субплевральное расположение туберкулёзной каверны, абсцесса), при травме грудной клетки, спонтанном пневмотораксе или при искусственном введении в полость плевры воздуха с лечебной целью больным с кавернозным туберкулёзом.

Жалобы: **одышка** инспираторная, **боль** в грудной клетке, **кашель** сухой.

Осмотр грудной клетки: увеличение поражённой половины

грудной клетки, в которой произошло накопление воздуха, сглаживание межрёберных промежутков, тахипное, отставание поражённой половины при дыхании.

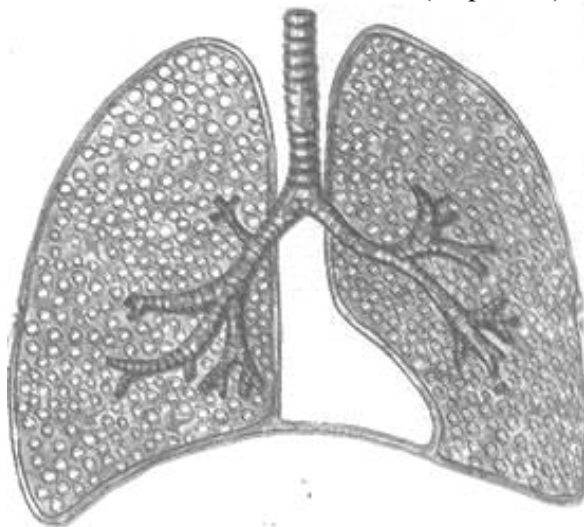Пальпация: болезненность, ригидность поражённой половины грудной клетки. Голосовое дрожание резко ослаблено или не проводится.

Перкуссия: громкий тимпанический звук иногда с металлическим оттенком.

Аускультация: дыхание ослабленное везикулярное или не прослушивается. Побочные дыхательные шумы — шум трения плевры. Бронхофония резко ослаблена или отсутствует.

Рентгенологически: светлое лёгочное поле без лёгочного рисунка, а ближе к корню - тень спавшегося лёгкого.

Синдром избыточного содержания воздуха в лёгких (эмфизема)



Этот синдром наблюдается при затруднении фазы выдоха (уменьшение просвета бронхов вследствие их спазма или заполнения патологическим бронхиальным секретом, уменьшение эластичности лёгочной ткани), лёгкие расширяются, содержание воздуха в них увеличивается, но дыхательная экскурсия их уменьшается.

Патоморфология: повышение воздушности лёгочной ткани.

Жалобы: одышка смешанная, кашель сухой.

Общий осмотр: одутловатость лица, цианоз, набухание шейных вен.

Осмотр грудной клетки: грудная клетка бочкообразная, межрёберные промежутки расширены, сглаженность или выбухание под- и надключичных ямок, дыхательные движения грудной клетки уменьшены в объёме, тахипное.

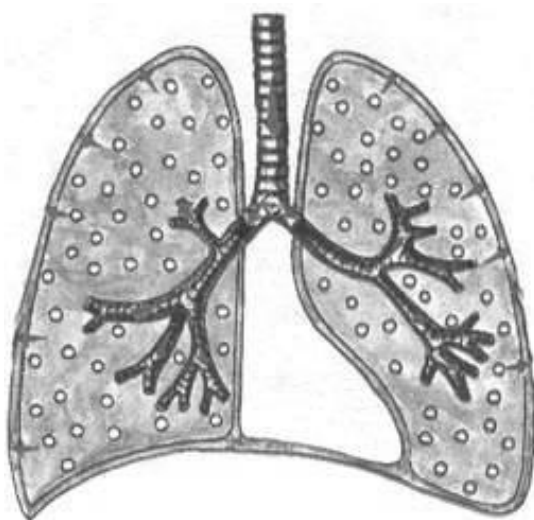
Пальпация: грудная клетка безболезненная, ригидна. Голосовое дрожание ослаблено.

Перкуссия: на всём протяжении лёгочной ткани определяется коробочный звук, верхние границы легких смещены вверх, нижние границы - опущены, экскурсия нижних краёв лёгких – ограничена или отсутствует.

Аускультация: равномерно ослабленное везикулярное дыхание, сухие свистящие хрипы (за счет сужения мелких бронхов). Бронхофония ослаблена.

Рентгенологически: повышение прозрачности лёгочных полей, ослабление лёгочного рисунка, низкое расположение и малая подвижность диафрагмы.

Синдром сужения бронхов вязким экссудатом



Этот синдром наиболее характерен для острого или хронического бронхита, при котором наблюдается воспаление слизистой оболочки бронхов и заполнение просвета бронхов вязким секретом.

Жалобы: **кашель** продуктивный
Осмотр грудной клетки: особых изменений не будет.

Пальпация: грудная клетка безболезненная, эластичная. Голосовое дрожание проводится хорошо, одинаково с обеих сторон.

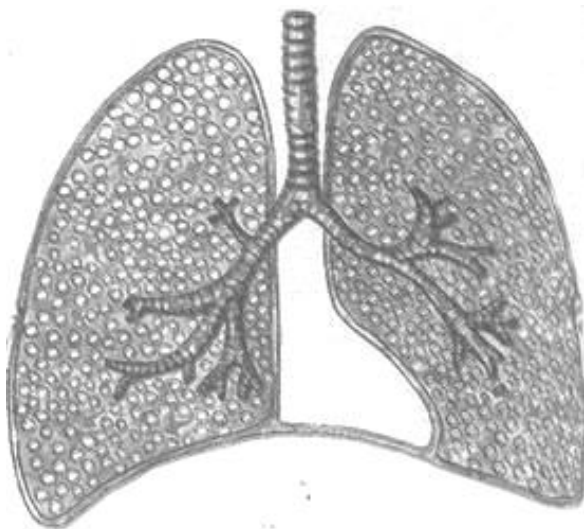Перкуссия: над всей

поверхностью лёгочной ткани определяется ясный лёгочный звук.

Аускультация: дыхание жёсткое, сухие хрипы различной высоты и тембра. Бронхофония не изменена.

Рентгенологически: усиление лёгочного рисунка.

Синдром бронхообструкции



Для этого синдрома характерно нарушение бронхиальной проходимости вследствие бронхоспазма, воспаления и отёка слизистой оболочки бронхов мелкого калибра (хронический обструктивный бронхит, бронхиальная астма).

Жалобы: **кашель** продуктивный

приступообразный, **одышка** экспираторная.

Общий осмотр: непостоянные признаки - цианоз, «барабанные палочки» (изменение концевых фаланг).

Осмотр грудной клетки: тахипное, при длительной бронхообструкции – грудная клетка бочкообразная.

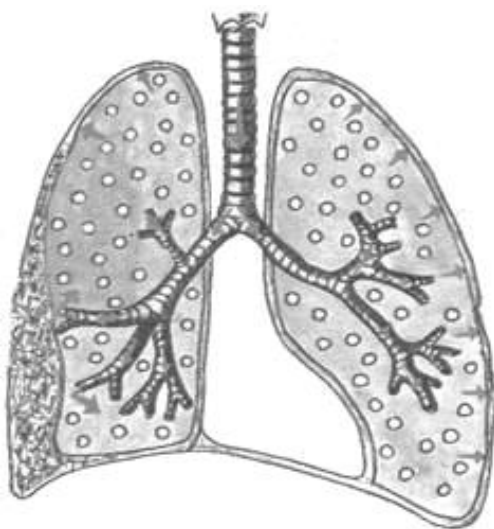
Пальпация: грудная клетка безболезненная, ригидна. Голосовое дрожание ослаблено.

Перкуссия: ясный легочный звук с коробочным оттенком.

Аускультация: дыхание жёсткое, рассеянные сухие свистящие хрипы. Бронхофония ослаблена.

Рентгенологически: повышение прозрачности лёгочной ткани, низкое стояние купола диафрагмы и ограничение её подвижности (при эмфиземе).

Синдром фиброторакса или шварт



При этом синдроме наблюдается замещение лёгочной ткани соединительной тканью, вследствие длительно протекающего воспалительного процесса различной этиологии.

Жалобы: **одышка**, **боль** в грудной клетке (при наличии спаек или шварт), **кашель** сухой.

Осмотр грудной клетки: форма грудной клетки без изменений либо несколько уменьшена в размере (западение пораженной половины грудной клетки), тахипное, отставание пораженной половины при глубоком дыхании.

Пальпация: эластичность сохранена, голосовое дрожание ослаблено

Перкуссия: притупление перкуторного звука.

Аускультация: дыхание ослабленное везикулярное или не прослушивается.

Шум трения плевры. Бронхофония ослаблена.

Рентгенологически: в области фиброторакса – односторонняя гомогенная тень.

Синдром начальных стадий воспаления

Жалобы: Сочетание жалоб у пациентов может быть разным.

Одышка инспираторная или смешанная (в случае вовлечения в процесс бронхов);

Непродуктивный **кашель** с переходом в продуктивный;

Боль в грудной клетке (на ограниченном участке, в случае вовлечения в процесс плевры);

Осмотр грудной клетки: некоторое отставание пораженной половины грудной клетки при дыхании.

Пальпация: грудная клетка безболезненная (либо болезненная на ограниченном участке, в случае вовлечения в процесс плевры), эластичная.

Голосовое дрожание усилено.

Перкуссия: над «здоровой» поверхностью лёгочной ткани определяется ясный лёгочный звук, над уплотнением — притупление с тимпаническим оттенком.

Аускультация: ослабленное везикулярное дыхание с переходом в бронхиальное. Побочные дыхательные шумы — шум трения плевры, крепитация. Бронхофония усилена.

Синдром сухого (фибринозного) плеврита

Жалобы: сухой **кашель** (не приносит облегчения), **боль** в грудной клетке (усиливается при дыхании, кашле, движении).

Осмотр грудной клетки: вынужденное положение пациента на боку с фиксацией пораженной стороны, отставание пораженной половины при глубоком дыхании.

Пальпация: грудная клетка болезненная, голосовое дрожание не изменено.

Перкуссия: над всей поверхностью лёгочной ткани определяется ясный лёгочный звук.

Аускультация: дыхание везикулярное. Побочные дыхательные шумы — шум трения плевры. Бронхофония не изменена.

Синдром дыхательной недостаточности

Дыхательная недостаточность – (ДН) – это состояние организма, при котором не обеспечивается поддержание нормального газового состава крови или оно достигается за счёт более интенсивной работы аппарата

внешнего дыхания и сердца, что приводит к снижению функциональных возможностей организма.

Нормальный газообмен в лёгких возможен при чёткой взаимосвязи трёх компонентов.

- 1) вентиляции;
- 2) диффузии газов через альвеолярно-капиллярную мембрану;
- 3) перфузии капиллярной крови в лёгких.

Причинами ДН могут быть любые патологические процессы в организме или неблагоприятные факторы окружающей среды, которые влияют хотя бы на один из этих компонентов.

Различают две группы ДН:

- с преимущественным поражением лёгочных механизмов;
- с преимущественным поражением внелёгочных механизмов.

К 1-й группе относятся следующие патологические состояния:

1. Обструкция крупных дыхательных путей;
2. Обструкция мелких дыхательных путей;
3. Сокращение лёгочной ткани;
4. Нарушение рестрикции альвеолярной ткани;
5. Нарушение лёгочного кровотока;
6. Нарушение вентиляционно-перфузионных соотношений;
7. Утолщение альвеолярно-капиллярной мембраны.

Ко 2-й группе относятся следующие патологические состояния:

1. Нарушение центральной регуляции дыхания;
2. Поражение дыхательных мышц;
3. Поражение грудной клетки.

В зависимости от причин и механизма ДН выделяют три типа нарушения вентиляционной функции лёгких:

-обструктивный

-рестриктивный

-смешанный

Для обструктивного типа (Рис. 1) характерно затруднение прохождения воздуха по бронхам вследствие воспаления бронхов, бронхоспазма, сужения или сдавления трахеи и крупных бронхов. Из фаз дыхания страдает преимущественно выдох.

При спирографическом исследовании наблюдается снижение максимальной вентиляции лёгких (МВЛ) и объёма форсированного выдоха за 1 с. (ФЖЕЛ) при незначительном снижении жизненной ёмкости лёгких (ЖЕЛ).

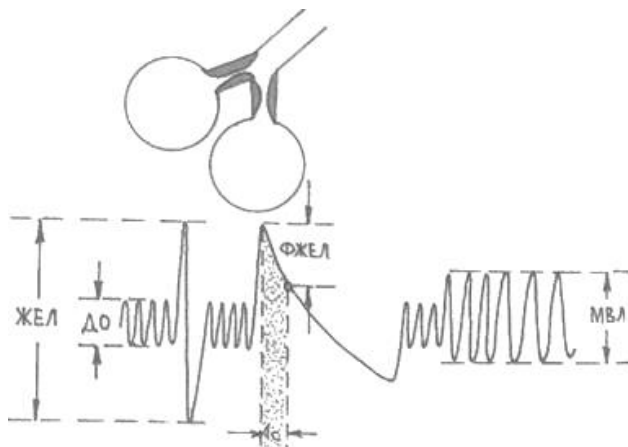


Рис.1

Рестриктивный тип (Рис. 2) нарушения вентиляции наблюдается при ограничении способности лёгких к расширению и спадению (гидроторакс, пневмоторакс, пневмосклероз, кифосколиоз, массивные плевральные спайки, окостенение рёберных хрящей, ограничение подвижности рёбер). Из фаз дыхания страдает преимущественно вдох. При спирографическом исследовании наблюдается снижение ЖЕЛ и МВЛ.

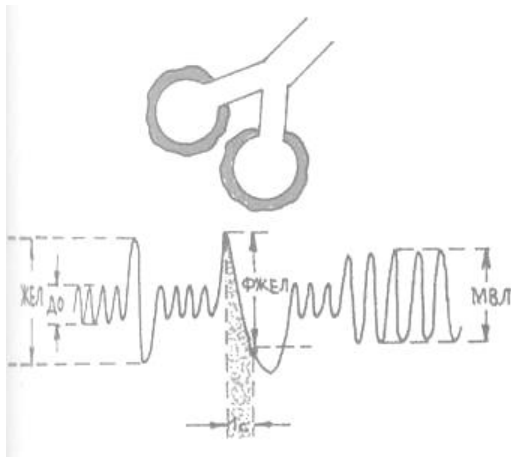


Рис.2

Смешанный тип (Рис. 3) встречается при длительно текущих лёгочных и сердечных заболеваниях и объединяет в себе признаки 2-х типов нарушения вентиляции (обструктивного и рестриктивного), часто с превалированием одного из них.

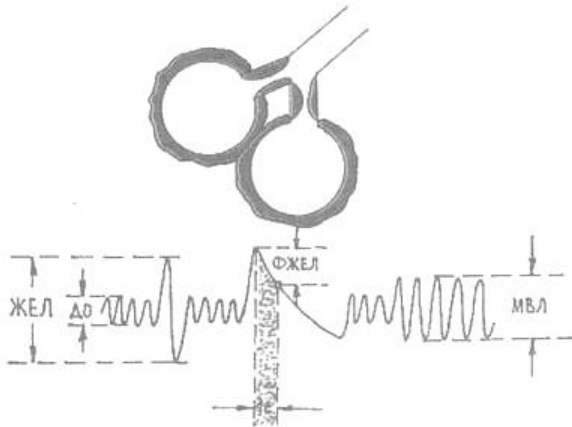


Рис.3

Различают три степени ДН:

1 степень - одышка возникает при доступных ранее физических нагрузках, цианоз отсутствует, утомляемость быстрая, вспомогательная дыхательная мускулатура в дыхании не участвует.

2 степень - одышка возникает при привычных нагрузках, цианоз выражен нерезко, выражена утомляемость, при нагрузке в дыхании участвует вспомогательная мускулатура.

3 степень - одышка в покое, цианоз, утомляемость выражена, в дыхании постоянно участвует вспомогательная мускулатура.

О наличии ДН и её степени судят по выраженности таких клинических признаков, как одышка, тахикардия, цианоз и по изменению дыхательных объёмов и ёмкостей. Данные физикальных методов исследования будут зависеть от основного заболевания, с которым связано развитие дыхательной недостаточности.

4. Практическая часть

Задание 1. Курация больных терапевтического отделения;

Задание 2. Написание кураторских листов;

Задание 3. Чтение и трактовка результатов лабораторно-инструментальных исследований.

5. Вопросы для собеседования

- 1) Какие основные лёгочные синдромы вы знаете?
- 2) Для каких заболеваний наиболее характерен синдром очагового уплотнения лёгочной ткани?
- 3) Как будет изменяться общий анализ крови и мокроты при синдроме полости в лёгочной ткани?
- 4) Какая полость в лёгочной ткани выявляется физикальными методами исследования?
- 5) Почему при обтурационном ателектазе дыхание ослабленное везикулярное или совсем не прослушивается?
- 6) Какой перкуторный звук наиболее характерен для синдрома бронхообструкции?
- 7) Как изменяется голосовое дрожание при синдроме долевого уплотнения лёгочной ткани?
- 8) Почему при синдроме компрессионного ателектаза «поражённая» половина грудной клетки ригидна?
- 9) Какие жалобы предъявляет больной с синдромом гидроторакса?
- 10) Что значит бочкообразная грудная клетка и для каких заболеваний она характерна?
- 11) Каков механизм развития синдрома эмфиземы лёгких?

- 12) Какие изменения на рентгенограмме наблюдаются при экссудативном плеврите и застойной сердечной недостаточности?
- 13) Благодаря чему поддерживается нормальный газообмен в лёгких?
- 14) Назовите три типа нарушения вентиляционной функции лёгких?

6. Тестовые задания

1. Для рестриктивного типа нарушения вентиляции по данным спирографического исследования наиболее характерно:

- А) увеличение ОФВ;
- Б) увеличение ЖЁЛ;
- В) увеличение МВЛ;
- Г) уменьшение ОФВ;
- Д) уменьшение ЖЕЛ.

2. Голосовое дрожание при синдроме скопления жидкости в плевральной полости:

- А) усилено;
- Б) ослаблено или отсутствует;
- В) без изменений;
- Г) несколько усилено;
- Д) проводится хорошо.

3. Укажите наиболее характерные изменения грудной клетки при одностороннем гидротораксе:

- А) уменьшение половины грудной клетки, её западание и отставание в акте дыхания;
- Б) отставание в дыхании, увеличение половины грудной клетки и сглаживание межреберных промежутков;
- В) только отставание в дыхании половины грудной клетки;
- Г) гиперстеническая грудная клетка;
- Д) увеличение переднезаднего и поперечного размеров грудной клетки, втяжения межреберных промежутков в нижнебоковых отделах с обеих сторон.

4. Наиболее характерным клиническим симптомом дыхательной недостаточности является:

- А) одышка;
- Б) приступы удушья;
- В) цианоз;
- Г) кашель;
- Д) потливость.

5. Перкуторно при синдроме полости в легком выявляется?

- А) ясный легочной звук;
- Б) тупой звук;
- В) тимпанический звук;
- Г) притупление перкуторного звука;
- Д) притупленно – тимпанический звук.

6. Какой основной дыхательный шум наиболее часто выслушивается при закрытом пневмотораксе?

- А) ослабленное везикулярное дыхание;
- Б) амфорическое дыхание;
- В) бронхиальное дыхание;
- Г) жесткое дыхание;
- Д) смешанное бронховезикулярное дыхание.

7. Рестриктивный тип нарушений вентиляции легких обусловлен:

- А) нарушением проходимости дыхательных путей;
- Б) наличием причин, препятствующих нормальному расправлению легких на вдохе;
- В) при гиперстенической грудной клетке.

8. При синдроме уплотнения легочной ткани выслушивается:

- А) дыхание везикулярное;
- Б) дыхание амфорическое;
- В) дыхание бронхиальное;
- Г) дыхание ослабленное везикулярное;
- Д) дыхание жесткое.

9. Какой основной дыхательный шум наиболее часто выслушивается при заращении плевральной полости?

- А) ослабленное везикулярное дыхание;
- Б) амфорическое дыхание;
- В) бронхиальное дыхание;
- Г) жесткое дыхание;
- Д) смешанное бронхиальное дыхание.

10. Какой перкуторный звук появляется при эмфиземе легких?

- А) абсолютно тупой (бедренный) или притупленный;
- Б) ясный легочной;
- В) тимпанический;

- Г) притупленный с тимпаническим оттенком;
- Д) коробочный.

11. Важнейшим признаком дыхательной недостаточности является:

- А) артериальная гипоксемия;
- Б) артериальная гипокапния;
- В) артериальная гиперкапния;
- Г) дыхательный цианоз;
- Д) дыхательный алкалоз.

12. Перкуторно при синдроме скопления жидкости в полости плевры

- А) ясный легочной звук;
- Б) коробочный звук;
- В) притупленный звук;
- Г) тимпанический звук;
- Д) с коробочным оттенком.

13. Какой перкуторный звук появляется при начальной стадии воспаления?

- А) абсолютно тупой или притупленный;
- Б) ясный легочной;
- В) тимпанический;
- Г) притупление с тимпаническим оттенком;
- Д) коробочный.

14. Укажите наиболее характерные изменения грудной клетки при обтурационном ателектазе:

- А) уменьшение половины грудной клетки, её западание и отставание в дыхании;
- Б) отставание в дыхании, увеличение половины грудной клетки и сглаживание межреберных промежутков;
- В) только отставание в дыхании пораженной половины грудной клетки;
- Г) гиперстеническая грудная клетка;
- Д) увеличение переднезаднего и поперечного размеров грудной клетки, втяжения межреберных промежутков в нижнебоковых отделах с обеих сторон.

15. Ослабление бронхофонии наблюдается при:

- А) закрытом пневмотораксе;
- Б) долевым уплотнении легкого с сохранённой проходимостью бронха;
- В) повышенной воздушности легких;
- Г) над полостью в легком.

Ответы на тестовые задания

- 1 – Д
- 2 – Б
- 3 – Б
- 4 – А
- 5 – Д
- 6 – А
- 7 – Б
- 8 – В
- 9 – А
- 10 – Д
- 11 – А
- 12 – В
- 13 – Г
- 14 – А
- 15 – В

7. Рекомендуемая литература:

Основная

1. Мухин, Н. А. Пропедевтика внутренних болезней [Текст] : учеб. для студ.мед. вузов / Н. А. Мухин, В. С. Моисеев. - 2-е изд., доп. и перераб. - М. : ГЭОТАР- Медиа, 2012. - 848с.

1. Мухин, Н. А. Пропедевтика внутренних болезней [Электронный ресурс]: учеб.для студ. мед. вузов / Н. А. Мухин, В. С. Моисеев. - 2-е изд., доп. и перераб. - М. : ГЭОТАР- Медиа, 2012. - 848с.- Режим доступа: <http://www.studentlibrary.ru/book/ISBN9785970421321.html?SSr=3301337aeb105a62164857828011959>

2. Мухин, Н. А. Пропедевтика внутренних болезней [Электронный ресурс]: учеб.для студ. мед. вузов / Н. А. Мухин, В. С. Моисеев. - 2-е изд., доп. и перераб. - М. : ГЭОТАР- Медиа, 2015. - 848с.- Режим доступа: <http://www.studentlibrary.ru/book/ISBN9785970434703.html?SSr=3301337aeb105a62164857828011959>

Дополнительная

1. Основы семиотики заболеваний внутренних органов [Текст] : учеб.пособие / А.В. Струтынский [и др.]. - 8-е изд. - М. : МЕДпресс-информ, 2013. - 304 с.

2. Практическое руководство по пропедевтике внутренних болезней: уч. пособие / под ред. С. Н. Шулина. – М.: МИА, 2006. – 256 с.