

ФЕДЕРАЛЬНОЕ ГОСУДАРСТВЕННОЕ БЮДЖЕТНОЕ ОБРАЗОВАТЕЛЬНОЕ  
УЧРЕЖДЕНИЕ ВЫСШЕГО ОБРАЗОВАНИЯ  
«Ставропольский государственный медицинский университет»  
Министерства здравоохранения Российской Федерации

Кафедра пропедевтики внутренних болезней

МЕТОДИЧЕСКИЕ УКАЗАНИЯ К ПРАКТИЧЕСКИМ ЗАНЯТИЯМ ПО  
ДИСЦИПЛИНЕ

Наименование дисциплины	Пропедевтика внутренних болезней
Специальность	31.05.02 Педиатрия
Форма обучения	Очная
Год начала подготовки	2022

Тема 4. Синдромы при патологии органов дыхания

Методические указания к практическим занятиям по дисциплине  
«Пропедевтика внутренних болезней»:  
Разработаны

Ассистентом

Алферов В.В.

Обсуждены на заседании кафедры  
«Пропедевтики внутренних болезней»,  
зав. кафедрой

Павленко В.В.

Согласованы и рекомендованы к использованию в  
образовательном процессе для обучающихся по направлению  
подготовки (специальности) 31.05.01 Лечебное дело 2022 года  
набора очной формы обучения 08.04.22 (протокол №11)

Руководитель ОПОП ВО, декан факультета

Климов Л.Я.

*Методические указания по дисциплине «Пропедевтика внутренних  
болезней» размещены в ЭИОС университета в авторской редакции*

**1. Цель.** Подробный разбор основных клинических синдромов при патологии органов дыхания. В процессе изучения темы у студента формируется необходимость углубления и расширения своего научно-творческого потенциала, научного мировоззрения для формирования высокого уровня общей и профессиональной культуры. Быть ознакомленным с понятием синдромов при патологии органов дыхания; уметь производить тщательный опрос больного для выявления клинических проявлений синдромов, изучать особенности течения заболевания в зависимости от условий труда и быта, перенесенных заболеваний. В процессе изучения данной темы студент закрепляет умения и навыки физического исследования органов дыхания, отрабатывает алгоритм синдрома, составляет план лабораторно-инструментальных исследований для определения и диагностики различных синдромов при патологии органов дыхания.

## **2. Учебные вопросы:**

1. Основные клинические синдромы при патологии органов дыхания.
2. Клиническая картина синдрома уплотнения ткани легкого, синдрома полости в легком.
3. Клиническая картина синдрома обтурационного ателектаза, компрессионного ателектаза.
4. Клиническая картина синдрома дыхательной недостаточности
5. Клиническая картина синдрома воздуха и жидкости в плевральной полости.
6. Клиническая картина синдрома обструкции бронхов.

## **3. Теоретическая часть:**

Синдром – это совокупность симптомов, объединённых единым механизмом развития (патогенезом)

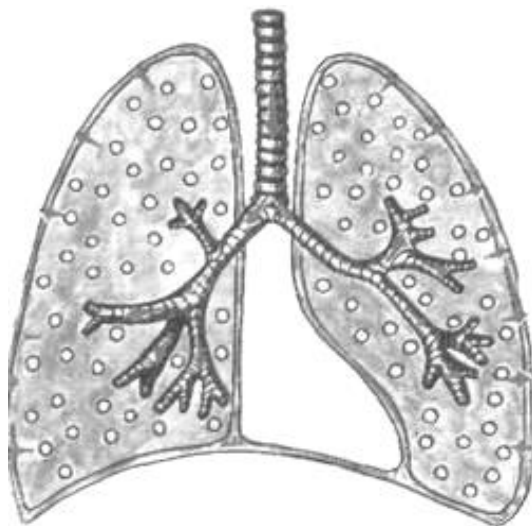
Выделяют следующие лёгочные синдромы:

1. Синдром нормальной лёгочной ткани
2. Синдром очагового уплотнения лёгочной ткани
3. Синдром долевого уплотнения лёгочной ткани
4. Синдром полости в лёгочной ткани
5. Синдром обтурационного ателектаза

6. Синдром компрессионного ателектаза
7. Синдром скопления жидкости в плевральной полости
8. Синдром скопления воздуха в плевральной полости
9. Синдром избыточного содержания воздуха в лёгких
10. Синдром сужения бронхов вязким экссудатом
11. Синдром бронхообструкции
12. Синдром фиброторакса или шварт
13. Синдром дыхательной недостаточности

Совокупность симптомов при том или ином лёгочном синдроме обнаруживается при использовании основных (общий осмотр, осмотр грудной клетки, пальпация, перкуссия, аускультация) и дополнительных (рентгенография органов грудной клетки, анализ крови и мокроты) методов исследования.

#### Синдром нормальной лёгочной ткани



**Жалобы:** нет

Осмотр грудной клетки: грудная клетка правильной формы, обе половины грудной клетки симметричны, принимают одинаковое участие в акте дыхания. Число дыхательных движений 16-18 в минуту. Дыхание ритмичное, тип дыхания – смешанный.

Пальпация: грудная клетка безболезненная, эластичная. Голосовое дрожание проводится хорошо, одинаково с обеих сторон.

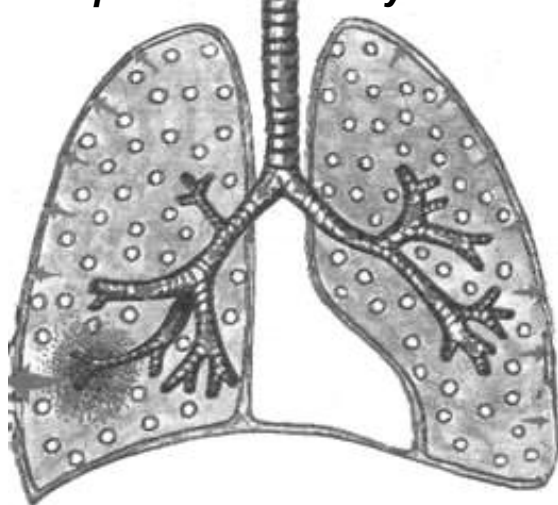
Перкуссия: над всей поверхностью лёгочной ткани определяется ясный лёгочный звук.

Аускультация: над всей поверхностью лёгочной ткани выслушивается везикулярное дыхание, побочных дыхательных шумов нет.

Рентгенологически: лёгочная ткань прозрачная.

Исследование крови и мокроты: нет изменений.

## **Синдром очагового уплотнения лёгочной ткани**



Для этого синдрома характерно образование небольших очагов уплотнения, окружённых нормальной лёгочной тканью.

Встречается при:

- а) очаговой пневмонии (бронхопневмонии), альвеолы заполняются воспалительной жидкостью и фибрином.
- б) инфаркте лёгкого (альвеолы заполняются кровью)
- в) пневмосклерозе, карнификации (прорастание ткани лёгкого соединительной или опухолевой тканью)

Патоморфология: лёгочная ткань уплотнена, но содержит некоторое количество воздуха.

Жалобы: одышка, кашель.

Общий осмотр: нет изменений.

Осмотр грудной клетки: некоторое отставание «больной» половины грудной клетки при дыхании.

Пальпация: грудная клетка безболезненная, эластичная. Голосовое дрожание усилено при крупном пневмоническом очаге, расположенном поверхностно.

Перкуссия: притупление перкуторного звука.

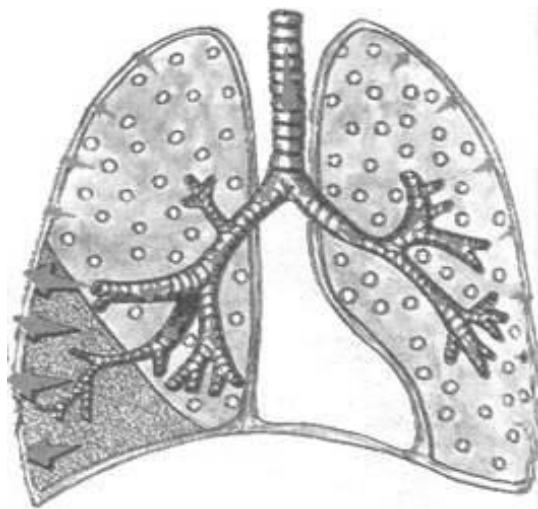
Аускультация: бронховезикулярное дыхание, влажные мелко – и среднепузырчатые звучные хрипы, локализованные на определённом участке. Бронхофония усилена.

Рентгенологически: очаги воспалительной инфильтрации лёгочной ткани чередуются с участками нормальной ткани лёгкого, возможно усиление лёгочного рисунка в «поражённом сегменте».

Исследование крови: умеренный лейкоцитоз, ускоренная СОЭ.

Исследование мокроты: мокрота слизистая, может быть с прожилками крови, содержит небольшое количество лейкоцитов, эритроцитов.

Синдром долевого уплотнения лёгочной ткани



При этом синдроме, в отличие от синдрома очагового уплотнения лёгочной ткани, в процесс вовлекается целая доля лёгкого.

Встречается при:

- а) крупозной пневмонии (плевропневмонии), альвеолы заполняются воспалительной жидкостью и фибрином.
- б) пневмосклерозе, карнификации (проращение доли лёгкого соединительной и

опухолевой тканью).

*Физикальные данные при крупозной пневмонии:*

**Патоморфология:** лёгочная ткань уплотнена, но содержит некоторое количество воздуха (I-III стадия), лёгочная ткань плотная безвоздушная (II стадия).

**Жалобы:** боль в грудной клетке, одышка, кашель.

**Общий осмотр:** акроцианоз носогубного треугольника, герпетические высыпания на губах, носу.

**Осмотр грудной клетки:** отставание “больной“ половины грудной клетки при дыхании.

**Пальпация:** болезненность в поражённой половине грудной клетки, голосовое дрожание несколько усилено (I-III стадия), значительно усилено (II стадия).

**Перкуссия:** притупление перкуторного звука с тимпаническим оттенком в I-III стадию, тупость во II стадию (плотное безвоздушное лёгкое).

**Аускультация:** ослабленное везикулярное дыхание с бронхиальным оттенком в I-III стадию, бронхиальное во II стадию. Начальная крепитация (crepitation indux) в I стадию, крепитация разрешения (crepitation redux) в III стадию.

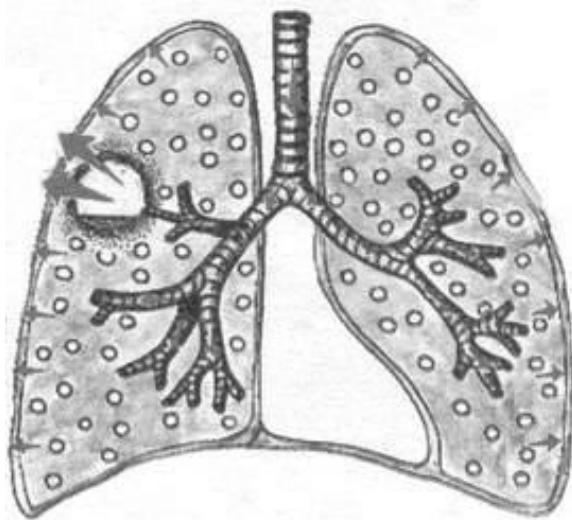
Бронхофония несколько или значительно усилена. Возможен шум трения плевры.

**Рентгенологически:** гомогенное затемнение лёгочной ткани, охватывающее сегмент или долю лёгкого.

Исследование крови: лейкоцитоз, ускоренная СОЭ.

Исследование мокроты: мокрота слизисто-гнойная, с примесью крови («ржавая»), содержит много лейкоцитов, эритроцитов

### *Синдром полости в лёгочной ткани*



Для диагностики полости физикальными методами исследования, она должна отвечать следующим условиям:

- диаметр полости должен быть не менее 4см.
- полость должна быть связана с бронхом.
- полость должна быть «пустой».
- полость «старая», с плотными краями.
- полость должна быть расположена поверхностно.

Этот синдром встречается

при:

а) абсцессе лёгкого

б) бронхоэктатической болезни

в) кавернозном туберкулёзе

г) при распаде лёгочной ткани

Жалобы: кашель с гнойной мокротой в большом количестве, чаще полным ртом, септическая температура с ночным проливным потом (характерны для абсцесса лёгкого, бронхоэктазов), кашель с кровавистой мокротой или с прожилками крови (при кавернозном туберкулёзе, распаде лёгочной ткани).

Общий осмотр: акроцианоз, диффузный цианоз, изменение концевых фаланг («барабанные палочки», «часовые стёкла»).

Осмотр грудной клетки: отставание «больной» половины грудной клетки при дыхании, тахипное.

Пальпация: иногда грудная клетка болезненна, голосовое дрожание усилено.

Перкуссия: притупленно-тимпанический звук, при крупной полости, расположенной на периферии – тимпанический звук с металлическим оттенком.

Аускультация: бронхиальное или амфорическое дыхание, влажные средне- и крупнопузырчатые звучные хрипы. Бронхофония усилена.

Рентгенологически: на фоне затемнения наблюдается просветление лёгочной ткани с горизонтальным уровнем жидкости.

Исследование крови: гиперлейкоцитоз, значительно ускоренная СОЭ, возможна анемия.

Исследование мокроты: мокрота гнойная, может быть с примесью крови, содержит большое количество лейкоцитов, могут быть

эритроциты, эластические волокна.

### **Синдром обтурационного ателектаза**

При этом синдроме наблюдается спадение лёгочной ткани в результате частичной или полной закупорки крупного бронха опухолью, увеличенными лимфатическими узлами, инородным телом.

Патоморфология: при полной закупорке бронха, воздух в лёгкие не поступает, лёгочная ткань –

плотная. При частичной закупорке бронха, лёгочная ткань уплотнена, но содержит небольшое количество воздуха.

Жалобы: выраженная одышка, кашель, боль в грудной клетке.

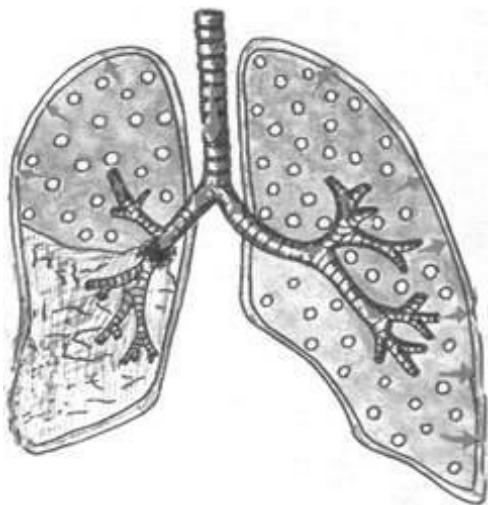
Общий осмотр: бледность кожных покровов, умеренный цианоз.

Осмотр грудной клетки: при длительной закупорке наблюдается западение «больной» половины грудной клетки (спавшаяся лёгочная ткань занимает меньше места), тахипное, отставание «больной» половины при глубоком дыхании.

Пальпация: некоторая ригидность «поражённой» половины грудной клетки. Голосовое дрожание ослаблено при частичной закупорке бронха, резко ослаблено или совсем не проводится при полной закупорке приводящего бронха (нет условий для проведения воздуха).

Перкуссия: при неполной закупорке бронха притуплённо-тимпанический звук, при полной закупорке – абсолютно тупой звук.

Аускультация: дыхание ослабленное везикулярное или совсем не выслушивается. Бронхофония резко ослаблена или совсем не проводится.



Рентгенологически: гомогенная тень в области ателектаза. Сердце и крупные сосуды перетянуты в «больную» сторону.

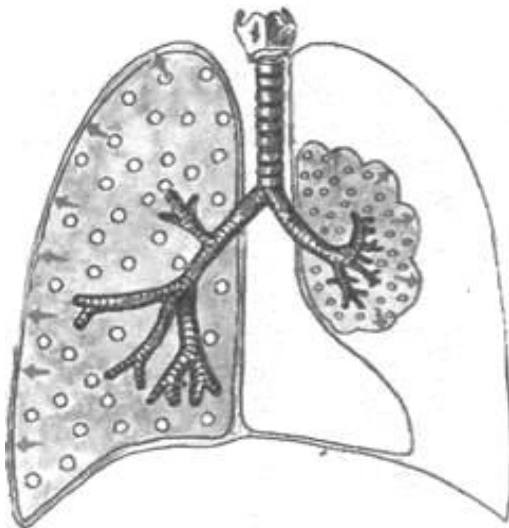
Исследование крови и мокроты: особых изменений не будет.

## **Синдром компрессионного ателектаза**

Этот синдром наблюдается при сдавлении лёгочной ткани извне жидкостью (гидроторакс), либо воздухом (пневмоторакс).

Патоморфология: лёгочная ткань уплотнена, но содержит некоторое количество воздуха, так как связь с бронхом не нарушена и в легкие продолжает поступать воздух.

Жалобы: одышка, кашель, боль в грудной клетке.



Общий осмотр: цианоз, изменение концевых фаланг («барабанные палочки»).

Осмотр грудной клетки: выпячивание «больной» половины грудной клетки за счёт скопления жидкости или воздуха в плевральной полости, тахипное, отставание «больной» половины при дыхании.

Пальпация: ригидность «поражённой» половины грудной клетки, голосовое дрожание несколько усилено.

Перкуссия: притупление с тимпаническим оттенком.

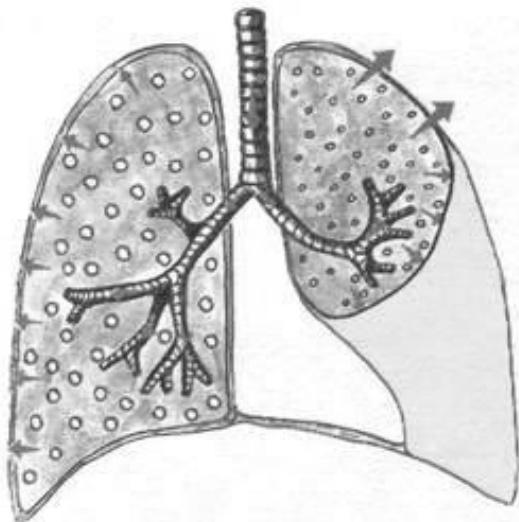
Аускультация: дыхание ослабленное везикулярное с бронхиальным оттенком или бронхиальное (создались условия для его проведения) — лёгочная ткань плотная).

Рентгенологически: в области ателектаза гомогенная тень, связанная с бронхом.

Исследование крови и мокроты: особых изменений не будет.

## Синдром скопления жидкости в плевральной полости

(гидроторакс)



Для этого синдрома характерно скопление невоспалительной жидкости (транссудата) - при сердечной недостаточности или скопление воспалительной жидкости (экссудативный плеврит) или скопление крови (при травме грудной клетки, геморрагическом диатезе).

Жалобы: при экссудативном плеврите (боль в грудной клетке, одышка, кашель, повышение температуры), при

сердечной недостаточности (боль в области сердца, сердцебиение, боль в правом подреберье, отеки).

Общий осмотр: бледность кожных покровов, цианоз.

Осмотр грудной клетки: выпячивание «больной» половины грудной клетки (степень выпячивания зависит от количества жидкости), тахипное, отставание «больной» половины при дыхании.

Пальпация: на стороне поражения грудная клетка болезненна, ригидна. Голосовое дрожание резко ослаблено или отсутствует, в зависимости от количества жидкости в полости плевры.

Перкуссия: чаще тупой (бедренный) звук. При застойных явлениях уровень жидкости невысокий горизонтальный с двух сторон. При экссудативном плеврите уровень жидкости может быть высоким, тупость определяется по косой линии Дамуазо с одной стороны.

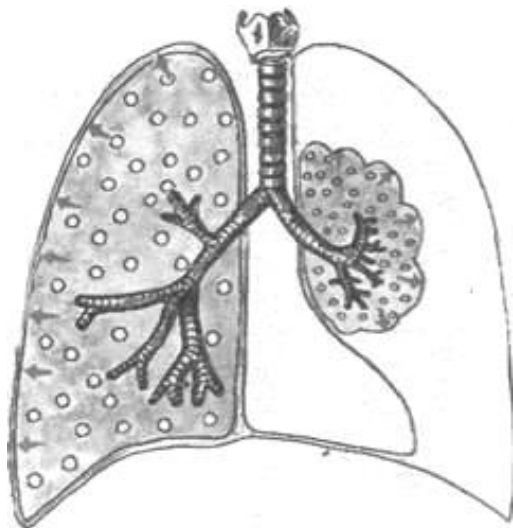
Аускультация: дыхание резко ослаблено или отсутствует, в зависимости от количества жидкости в полости плевры. На здоровой стороне выслушивается усиленное везикулярное дыхание. Может быть шум трения плевры.

Бронхофония резко ослаблена или отсутствует.

Рентгенологически: гомогенное затемнение в поражённой части лёгочного поля, смещение органов средостения, чаще в противоположную сторону, при опухолевом плеврите органы средостения подтягиваются к «больной» стороне.

Исследование крови и мокроты: при экссудативном плеврите - лейкоцитоз, ускоренная СОЭ.

### Синдром скопления воздуха в плевральной полости (пневмоторакс)



Встречается при сообщении бронхов с плевральной полостью (субплевральное расположение туберкулёзной каверны, абсцесса), при травме грудной клетки, спонтанном пневмотораксе или при искусственном введении в полость плевры воздуха с лечебной целью больным с кавернозным туберкулёзом.

Жалобы: одышка, боль в грудной клетке.

Общий осмотр: бледность кожных покровов, цианоз.

Осмотр грудной клетки: выпячивание «больной» половины грудной клетки, в которой произошло накопление воздуха, сглаживание межрёберных промежутков, тахипное, отставание «больной» половины при дыхании.

Пальпация: болезненность, ригидность поражённой половины грудной клетки. Голосовое дрожание резко ослаблено или не проводится.

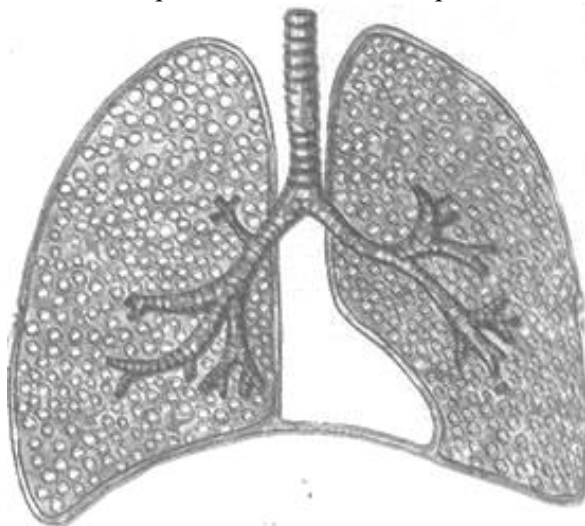Перкуссия: громкий тимпанический звук иногда с металлическим оттенком.

Аускультация: дыхание ослабленное везикулярное или не прослушивается. Бронхофония резко ослаблена или отсутствует.

Рентгенологически: светлое лёгочное поле без лёгочного рисунка, а ближе к корню - тень спавшегося лёгкого.

Исследование крови, мокроты: особых изменений не будет.

## Синдром избыточного содержания воздуха в лёгких (эмфизема)



Этот синдром наблюдается при затруднении фазы выдоха (уменьшение просвета бронхов вследствие их спазма или заполнения экссудатом, уменьшение эластичности лёгочной ткани), лёгкие расширяются, содержание воздуха в них увеличивается, но дыхательная экскурсия их уменьшается.

Патоморфология:  
повышение воздушности

лёгочной ткани.

Жалобы: одышка, кашель.

Общий осмотр: одутловатость лица, цианоз, набухание шейных вен.

Осмотр грудной клетки: грудная клетка бочкообразная, межрёберные промежутки расширены, сглаженность или выбухание под- и надключичных ямок, дыхательные движения грудной клетки уменьшены в объёме, тахипное.

Пальпация: грудная клетка ригидна. Голосовое дрожание ослаблено.

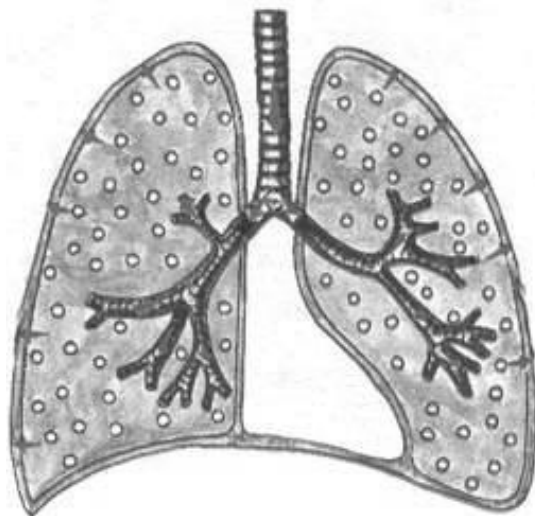
Перкуссия: на всём протяжении лёгочной ткани определяется коробочный звук, нижние границы лёгких опущены, экскурсия нижних краёв лёгких - ограничена.

Аускультация: равномерно ослабленное везикулярное дыхание, сухие и влажные хрипы.

Рентгенологически: повышение прозрачности лёгочных полей, ослабление лёгочного рисунка, низкое расположение и малая подвижность диафрагмы.

Исследование крови, мокроты: особых изменений не будет.

*Синдром сужения бронхов вязким экссудатом*



Этот синдром наиболее характерен для острого или хронического бронхита, при котором наблюдается воспаление слизистой оболочки бронхов и заполнение просвета бронхов вязким секретом.

Жалобы: кашель, может быть боль в грудной клетке.

Общий осмотр: акроцианоз, бледность кожных покровов.

Осмотр грудной клетки: особых изменений не будет.

Пальпация: грудная клетка безболезненная, эластичная.

Голосовое дрожание проводится хорошо, одинаково с обеих сторон.

Перкуссия: над всей поверхностью лёгочной ткани определяется ясный лёгочный звук.

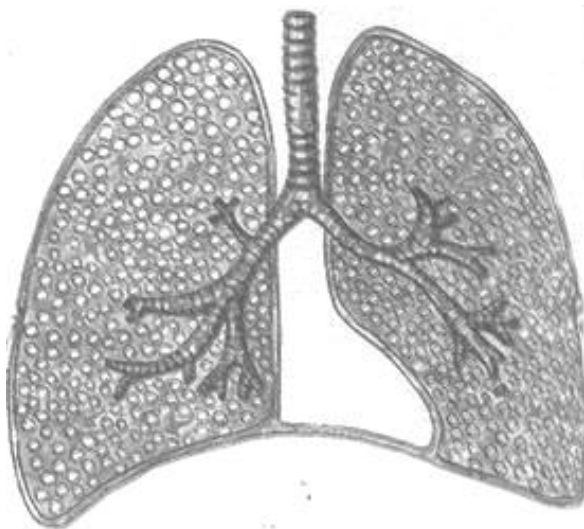Аускультация: дыхание жёсткое, сухие хрипы различной высоты и тембра.

Рентгенологически: усиление лёгочного рисунка.

Исследование крови: умеренный лейкоцитоз, ускоренная СОЭ.

Исследование мокроты: мокрота слизистая, слизисто - гнойная, содержит небольшое количество лейкоцитов.

### *Синдром бронхообструкции*



Для этого синдрома характерно нарушение бронхиальной проходимости вследствие бронхоспазма, воспаления и отёка слизистой оболочки бронхов мелкого калибра (хронический обструктивный бронхит, бронхиальная астма).

Жалобы: кашель, одышка.

Общий осмотр: цианоз, «барабанные палочки» (изменение концевых фаланг).

Осмотр грудной клетки: тахипное, при длительной бронхообструкции – грудная клетка бочкообразная, дыхательные движения уменьшены в объёме.

Пальпация: грудная клетка несколько ригидна, голосовое дрожание ослаблено.

Перкуссия: незначительное притупление перкуторного звука с коробочным оттенком.

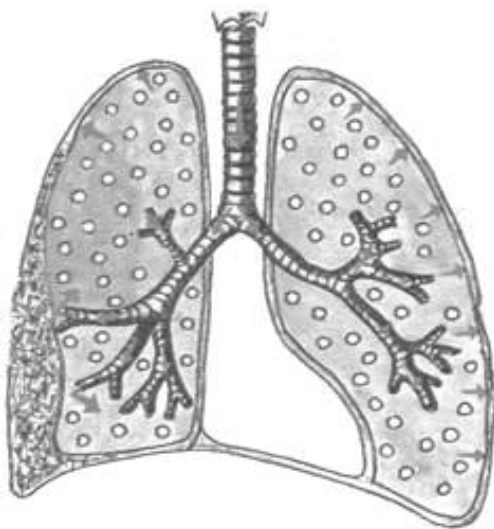
Аускультация: дыхание жёсткое или ослабленное везикулярное с массой рассеянных сухих, а в нижних отделах влажных мелкопузырчатых незвонких хрипов.

Рентгенологически: повышение прозрачности лёгочной ткани, низкое стояние купола диафрагмы и ограничение её подвижности.

Исследование крови: лейкоцитоз, ускоренная СОЭ, может быть эозинофилия, лимфоцитоз.

Исследование мокроты: мокрота слизистая, слизисто-гнойная, содержит небольшое количество лейкоцитов, эозинофилов.

### *Синдром фибротракса или шварт*



При этом синдроме наблюдается замещение лёгочной ткани соединительной тканью, вследствие длительно протекающего воспали-тельного процесса различной этиологии.

Жалобы: одышка, боль в грудной клетке.

Общий осмотр: бледность кожных покровов, цианоз.

Осмотр грудной клетки: западение «больной» половины грудной клетки, тахипное, отставание «больной» половины при глубоком дыхании.

Пальпация: голосовое дрожание резко ослаблено или отсутствует.

Перкуссия: притупление перкуторного звука.

Аускультация: дыхание ослабленное везикулярное или не прослушивается.

Шум трения плевры. Бронхофония резко ослаблена или отсутствует.

Рентгенологически: в области фиброторакса – гомогенная тень.

Исследование крови, мокроты: особых изменений не будет.

## **Синдром дыхательной недостаточности**

Дыхательная недостаточность (ДН) – это такое состояние организма, при котором не обеспечивается поддержание нормального газового состава крови или оно достигается за счёт более интенсивной работы аппарата внешнего дыхания и сердца, что приводит к снижению функциональных возможностей организма.

Нормальный газообмен в лёгких возможен при чёткой взаимосвязи трёх компонентов.

- 1) вентилиации
- 2) диффузии газов через альвеолярно-капиллярную мембрану
- 3) перфузии капиллярной крови в лёгких

Причинами ДН могут быть любые патологические процессы в организме или неблагоприятные факторы окружающей среды, которые влияют хотя бы на один из этих компонентов.

Различают две группы ДН:

- с преимущественным поражением лёгочных механизмов
- с преимущественным поражением внелёгочных механизмов

К 1-й группе относятся следующие патологические состояния:

1. Обструкция крупных дыхательных путей
2. Обструкция мелких дыхательных путей
3. Сокращение лёгочной ткани
4. Нарушение рестрикции альвеолярной ткани
5. Нарушение лёгочного кровотока
6. Нарушение вентиляционно-перфузионных соотношений
7. Утолщение альвеолярно-капиллярной мембраны

Ко 2-й группе относятся следующие патологические состояния:

1. Нарушение центральной регуляции дыхания
2. Поражение дыхательных мышц
3. Поражение грудной клетки

В зависимости от причин и механизма ДН выделяют три типа нарушения вентиляционной функции лёгких:

- обструктивный
- рестриктивный
- смешанный

Для обструктивного типа (Рис. 1) характерно затруднение прохождения воздуха по бронхам вследствие воспаления бронхов, бронхоспазма, сужения или сдавления трахеи и крупных бронхов. Из фаз дыхания страдает преимущественно выдох.

При спирографическом исследовании наблюдается снижение максимальной вентиляции лёгких (МВЛ) и объёма форсированного выдоха за 1 с. (ФЖЕЛ) при незначительном снижении жизненной ёмкости лёгких (ЖЕЛ).

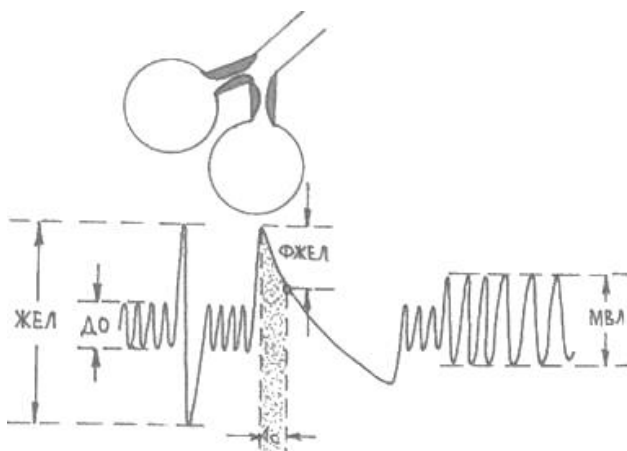


Рис.1

Рестриктивный тип (Рис. 2) нарушения вентиляции наблюдается при ограничении способности лёгких к расширению и спадению (гидроторакс, пневмоторакс, пневмосклероз, кифосколиоз, массивные плевральные спайки, окостенение рёберных хрящей, ограничение подвижности рёбер). Из фаз дыхания страдает преимущественно вдох. При спирографическом исследовании наблюдается снижение ЖЕЛ и МВЛ.

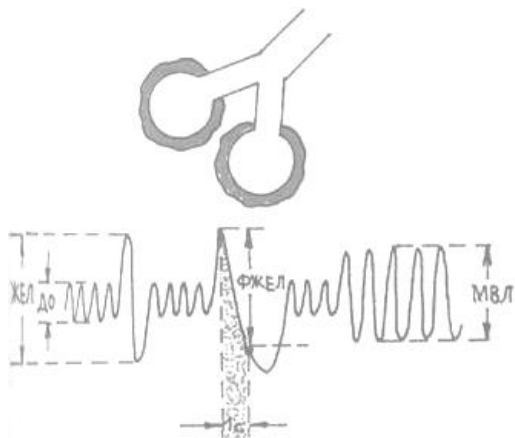


Рис.2

Смешанный тип (Рис. 3) встречается при длительно текущих лёгочных и сердечных заболеваниях и объединяет в себе признаки 2-х типов нарушения вентиляции (обструктивного и рестриктивного), часто с превалированием одного из них.

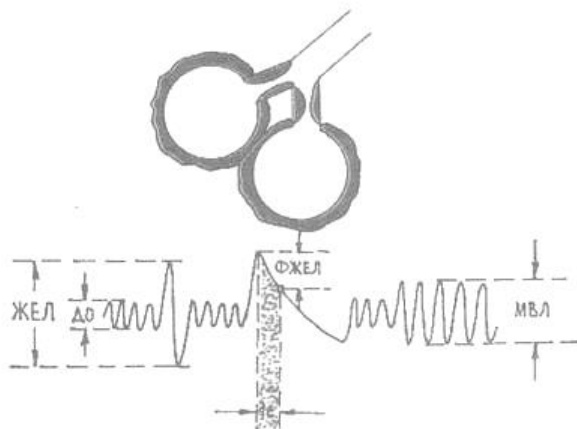


Рис.3

Различают три степени ДН

1ст. одышка возникает при доступных ранее физических нагрузках, цианоз отсутствует, утомляемость быстрая, вспомогательная дыхательная мускулатура в дыхании не участвует.

2ст. одышка возникает при привычных нагрузках, цианоз выражен нерезко, выражена утомляемость, при нагрузке в дыхании участвует вспомогательная мускулатура.

3ст. одышка в покое, цианоз, утомляемость выражена, в дыхании постоянно участвует вспомогательная мускулатура.

О наличие ДН и её степени судят по выраженности таких клинических признаков, как одышка, тахикардия, цианоз и по изменению дыхательных объёмов и ёмкостей. Данные физикальных методов исследования будут зависеть от основного заболевания, с которым связано развитие дыхательной недостаточности.

#### **4. Практическая часть**

Задание 1. Курация больных терапевтического отделения;

Задание 2. Написание кураторских листов;

Задание 3. Чтение и трактовка результатов лабораторно-инструментальных исследований.

#### **5. Вопросы для собеседования**

- 1) Какие основные лёгочные синдромы вы знаете?
- 2) Для каких заболеваний наиболее характерен синдром очагового уплотнения лёгочной ткани?
- 3) Как будет изменяться общий анализ крови и мокроты при синдроме полости в лёгочной ткани?
- 4) Какая полость в лёгочной ткани выявляется физикальными методами исследования?
- 5) Почему при обтурационном ателектазе дыхание ослабленное везикулярное или совсем не прослушивается?
- 6) Какой перкуторный звук наиболее характерен для синдрома бронхообструкции?
- 7) Как изменяется голосовое дрожание при синдроме долевого уплотнения лёгочной ткани?
- 8) Почему при синдроме компрессионного ателектаза «поражённая» половина грудной клетки ригидна?
- 9) Какие жалобы предъявляет больной с синдромом гидроторакса?
- 10) Что значит бочкообразная грудная клетка и для каких заболеваний она характерна?
- 11) Каков механизм развития синдрома эмфиземы лёгких?

- 12) Какие изменения на рентгенограмме наблюдаются при экссудативном плеврите и застойной сердечной недостаточности?
- 13) Благодаря чему поддерживается нормальный газообмен в лёгких?
- 14) Назовите три типа нарушения вентиляционной функции лёгких?

## 6. Тестовые задания

1. Для рестриктивного типа нарушения вентиляции по данным спирографического исследования наиболее характерно:
  - А) увеличение ОФВ;
  - Б) увеличение ЖЁЛ;
  - В) увеличение МВЛ;
  - Г) уменьшение ОФВ;
  - Д) уменьшение ЖЕЛ.
  
2. Голосовое дрожание при синдроме скопления жидкости в плевральной полости:
  - А) усилено;
  - Б) ослаблено или отсутствует;
  - В) без изменений;
  - Г) несколько усилено;
  - Д) проводится хорошо.
  
3. Укажите наиболее характерные изменения грудной клетки при одностороннем гидротораксе:
  - А) уменьшение половины грудной клетки, её западание и отставание в акте дыхания;
  - Б) отставание в дыхании, увеличение половины грудной клетки и сглаживание межреберных промежутков;
  - В) только отставание в дыхании половины грудной клетки;
  - Г) гиперстеническая грудная клетка;
  - Д) увеличение переднезаднего и поперечного размеров грудной клетки, втяжения межреберных промежутков в нижнебоковых отделах с обеих сторон.
  
4. Наиболее характерным клиническим симптомом дыхательной недостаточности является:
  - А) одышка;

- Б) приступы удушья;
- В) цианоз;
- Г) кашель;
- Д) потливость.

5. Перкуторно при синдроме полости в легком выявляется?

- А) ясный легочной звук;
- Б) тупой звук;
- В) тимпанический звук;
- Г) притупление перкуторного звука;
- Д) коробочный звук.

6. Какой основной дыхательный шум наиболее часто выслушивается при закрытом пневмотораксе?

- А) ослабленное везикулярное дыхание;
- Б) амфорическое дыхание;
- В) бронхиальное дыхание;
- Г) жесткое дыхание;
- Д) смешанное бронховезикулярное дыхание.

7. Рестриктивный тип нарушений вентиляции легких обусловлен:

- А) нарушением проходимости дыхательных путей;
- Б) наличием причин, препятствующих нормальному расправлению легких на вдохе;
- В) при гиперстенической грудной клетке.

8. При синдроме уплотнения легочной ткани выслушивается:

- А) дыхание везикулярное;
- Б) дыхание амфорическое;
- В) дыхание бронхиальное;
- Г) дыхание ослабленное везикулярное;
- Д) дыхание жесткое.

9. Какой основной дыхательный шум наиболее часто выслушивается при заращении плевральной полости?

- А) ослабленное везикулярное дыхание;
- Б) амфорическое дыхание;
- В) бронхиальное дыхание;

- Г) жесткое дыхание;
- Д) смешанное бронхиальное дыхание.

10. Какой перкуторный звук появляется при эмфиземе легких?

- А) абсолютно тупой (бедренный) или притупленный;
- Б) ясный легочной;
- В) тимпанический;
- Г) притупленный с тимпаническим оттенком;
- Д) коробочный.

11. Голосовое дрожание при синдроме компрессионного ателектаза

- А) без изменений;
- Б) усиленное;
- В) ослабленное;
- Г) несколько ослабленное;
- Д) не проводится.

12. Перкуторно при синдроме скопления жидкости в полости плевры

- А) ясный легочной звук;
- Б) коробочный звук;
- В) притупленный звук;
- Г) тимпанический звук;
- Д) с коробочным оттенком.

13. Какой перкуторный звук появляется при начальной стадии воспаления?

- А) абсолютно тупой или притупленный;
- Б) ясный легочной;
- В) тимпанический;
- Г) притупление с тимпаническим оттенком;
- Д) коробочный.

14. Укажите наиболее характерные изменения грудной клетки при обтурационном ателектазе:

- А) уменьшение половины грудной клетки, её западание и отставание в дыхании;
- Б) отставание в дыхании, увеличение половины грудной клетки и сглаживание межреберных промежутков;

- В) только отставание в дыхании пораженной половины грудной клетки;
- Г) гиперстеническая грудная клетка;
- Д) увеличение переднезаднего и поперечного размеров грудной клетки, втяжения межреберных промежутков в нижнебоковых отделах с обеих сторон.

15. Какой основной дыхательный шум наиболее часто выслушивается при наличии гладкостенной полости, соединяющейся с бронхом (диаметр полости более 5 см)?

- А) ослабленное везикулярное дыхание;
- Б) амфорическое дыхание;
- В) бронхиальное дыхание;
- Г) жесткое дыхание;
- Д) смешанное бронховезикулярное дыхание.

#### **Ответы на тестовые задания**

- 1 – Д
- 2 – Б
- 3 – Б
- 4 – А
- 5 – В
- 6 – А
- 7 – Б
- 8 – В
- 9 – А
- 10 – Д
- 11 – Б
- 12 – В
- 13 – Г
- 14 – А
- 15 – Б

#### **7. Рекомендуемая литература:**

Основная

1. Мухин, Н. А. Пропедевтика внутренних болезней [Текст] : учеб. для студ.мед. вузов / Н. А. Мухин, В. С. Моисеев. - 2-е изд., доп. и перераб. - М. : ГЭОТАР- Медиа, 2012. - 848с.

2. Мухин, Н. А. Пропедевтика внутренних болезней [Электронный ресурс]: учеб.для студ. мед. вузов / Н. А. Мухин, В. С. Моисеев. - 2-е изд., доп. и перераб. - М. : ГЭОТАР- Медиа, 2012. - 848с.- Режим доступа:

<http://www.studentlibrary.ru/book/ISBN9785970421321.html?SSr=3301337aeb105a62164857828011959>

3. Мухин, Н. А. Пропедевтика внутренних болезней [Электронный ресурс]: учеб.для студ. мед. вузов / Н. А. Мухин, В. С. Моисеев. - 2-е изд., доп. и перераб. - М. : ГЭОТАР- Медиа, 2015. - 848с.- Режим доступа:

<http://www.studentlibrary.ru/book/ISBN9785970434703.html?SSr=3301337aeb105a62164857828011959>

*Дополнительная*

1. Основы семиотики заболеваний внутренних органов [Текст] : учеб. пособие / А.В. Струтынский [и др.]. - 8-е изд. - М. : МЕДпресс-информ, 2013. - 304 с.

2. Практическое руководство по пропедевтике внутренних болезней: уч. пособие / под ред. С. Н. Шульгина. – М.: МИА, 2006. – 256 с.