

**ФЕДЕРАЛЬНОЕ ГОСУДАРСТВЕННОЕ БЮДЖЕТНОЕ
ОБРАЗОВАТЕЛЬНОЕ УЧРЕЖДЕНИЕ ВЫСШЕГО ОБРАЗОВАНИЯ**
«Ставропольский государственный медицинский университет»
Министерства здравоохранения Российской Федерации

Кафедра Общей хирургии

**МЕТОДИЧЕСКИЕ УКАЗАНИЯ К ПРАКТИЧЕСКИМ ЗАНЯТИЕМ
ПО ДИСЦИПЛИНЕ**

Наименование дисциплины	Общая хирургия
Специальность	31.05.03 Стоматология
Форма обучения	очная
Год начала подготовки	2025

Тема 14

Механическая травма. Переломы и вывихи

Методические указания к практическим занятиям по дисциплине «Общая хирургия»

Разработаны
профессором кафедры
профессором кафедры
доцентом кафедры
доцентом кафедры
доцентом кафедры

Лаврешиным П.М.
Муравьевым А.В.
Гобеджишвили В.К.
Корабленой С.С.
Брусневым Л.А.

Обсуждена на заседании кафедры «общей хирургии»
Зав. кафедрой

Лаврешин П.М.

Согласованы и рекомендованы к использованию в образовательном процессе для обучающихся по направлению подготовки 31.05.03 Стоматология 2023 года набора очной формы обучения

Руководитель ОПОП ВО, декан факультета

Ивенский Н.И.

Методические указания по дисциплине «Общая хирургия» размещены в ЭИОС университета в авторской редакции

1. Цель Изучение студентами классификации, клиники и диагностики переломов и вывихов; ознакомление с принципами транспортной иммобилизации и методами и способами лечения переломов и вывихов; приобретение практических навыков по технике приготовления, практического наложения и снятия гипсовых повязок, транспортных шин.

2. Учебные вопросы

1. Основы рентгенодиагностики травматических повреждений костей
2. Первая помощь при переломах
3. Понятие о транспортной иммобилизации
4. Диагностика повреждений мягких тканей
5. Медицинская помощь при травме мягких тканей
6. Основные принципы и методы лечения
7. Осложнение переломов и вывихов

3. Теоретическая часть

Аннотация (современное состояние вопроса)

Среди причин смерти травма занимает третье место после сердечно-сосудистых заболеваний и опухолей. Половина всех несчастных случаев со смертельным исходом обусловлена бытовым травматизмом. В последние годы резко увеличился транспортный травматизм. Он является одной третью всех несчастных случаев.

Травма - внезапное воздействие различных внешних факторов на организм человека, приводящее к нарушению структуры, анатомической целостности тканей и физиологических функций.

Среди всех повреждений вывихи и переломы костей составляют до 10-15%.

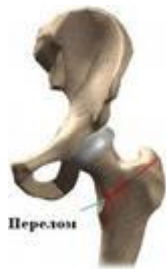Будущие врачи многих специальностей, в особенности участковые врачи, врачи скорой медицинской помощи, хирурги-травматологи, рентгенологи в процессе своей трудовой деятельности неизбежно будут сталкиваться с этой патологией в быту и на производстве, в поликлинике и приемном покое больницы.

Вывихи и переломы костей могут сопровождаться целым рядом особенностей, нередко опасных для жизни: шоком, сочетанными повреждениями внутренних органов, связок, сосудов, нервов, кровотечением, гнойной инфекцией, параличами и т.д. Поэтому врач любой профессии обязан владеть клиническими методами диагностики этой патологии, уметь правильно оказать первую помощь, иммобилизовать конечность, выполнить временную остановку кровотечения, определить способ транспортировки пострадавшего в лечебное учреждение, читать рентгенограммы вывихов и переломов, отчего, безусловно, будут зависеть исходы лечения.

II. Переломы (fracturae) являются самым частым видом повреждения костей. Переломы происходят в результате воздействия механической силы. При любом переломе всегда в большей или меньшей степени страдают также и окружающие мягкие ткани.

КЛАССИФИКАЦИЯ ПЕРЕЛОМОВ

Существует несколько классификаций переломов, в зависимости от положенного в их основу принципа.



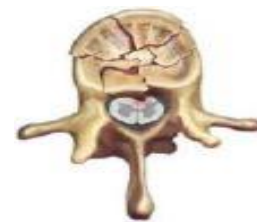1. По происхождению различают врожденные и приобретенные переломы. Врожденные переломы встречаются исключительно редко. Они возникают во внутриутробном периоде и являются результатом неполноценного развития скелетной системы плода, нередко генетически детерминированы, как правило, множественны.

Переломы, возникшие во время родов, а также в последующие периоды жизни, называют приобретенными.

2. По причинам возникновения различают травматические и патологические переломы. Травматические переломы возникают после различных травм. В зависимости от вида воздействия травмирующего усилия переломы подразделяются на *огнестрельные* (пулевые, осколочные, минновзрывные, шариковые и др.) и *неогнестрельные*.

Патологические переломы происходят в связи с разрушением структуры кости каким-либо патологическим процессом (саркома, гигантоклеточная опухоль, миеломная болезнь, болезнь Педжета, остеомиелит, сифилис и др.) или в результате уменьшения ее прочности при некоторых заболеваниях. Это болезнь Гоше, остеопороз при недостаточности функции паращитовидных желез или при длительном лечении кортикостероидными гормонами.

3. По механизму возникновения переломы делятся на прямые (возникающие на месте приложения силы) и непрямые (возникающие вдали от места воздействия травмирующего агента). В зависимости от механизма травмирующего воздействия различают переломы костей от сгибания, сжатия (компрессии), растяжения, сдвига или скручивания.

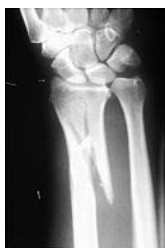

Компрессионный перелом позвоночника

4. Особо важным является выделение **закрытых и открытых переломов**. В случае закрытого перелома повреждается кость и окружающие мягкие ткани, однако целостность кожи (слизистых) не нарушается.

Для открытого перелома характерно повреждение кожи, т. е. наличие раны. Повреждение кожного покрова наступает или вследствие воздействия травмирующего агента, или в результате перфорации кожи костными отломками и осколками. *Открытые переломы считаются осложненными*. Они сопровождаются повреждением мягких тканей, сообщаются с внешней средой и характеризуются наличием раны, кровотечения, микробного загрязнения. Вторично открытыми переломами называются повреждения с возникновением раны не в момент травмы, а под влиянием давления на мягкие ткани и кожу одного из образовавшихся отломков.

Полный перелом лучевой кости



5. Перелом называют **полным**, если целостность кости полностью нарушена, и **частичным**, которые также именуют трещинами (*fissurae*).

К **частичным** переломам относятся, например, встречающиеся у детей *субпериостальные* переломы, при которых кость повреждена, но целостность надкостницы не нарушена {перелом по типу «зеленой ветви»}, переломы основания черепа, переломы внутренней (*lamina vitrea*) пластинки костей свода черепа.

6. Переломы длинных трубчатых костей по локализации повреждения делят на **диафизарные, метафизарные и эпифизарные** переломы. Эпифизарными называются переломы, возникающие при повреждении в области эпифиза кости. Для процессов консолидации (сращение) перелома эта локализация неблагоприятна. Эпифизарные переломы нередко сопровождаются вывихом суставного отростка (перелома-вывихи), что затрудняет их репозицию и фиксацию. Линия повреждения кости нередко проходит внутри сустава, и синовиальная жидкость проникает между костными отломками, что затрудняет заживление. Суставной осколок часто отрывается от питающих его сосудов. Это может привести к асептическому некрозу. Эпифизарные переломы у людей в возрасте до 20 лет нередко сопровождаются полным отрывом эпифиза по эпифизарной линии (эпифизеолиз), в результате чего затрудняется лечение и ухудшается прогноз.

Метафизарными называются переломы при повреждении кости в области метафиза. Они часто сопровождаются сцеплением или сколачиванием периферического и центрального отломков (сколоченные, или вколоченные, переломы). Такие переломы трудно распознавать, так как отсутствуют важные симптомы перелома: ненормальная подвижность, костная крепитация, сместившиеся отломки не прощупываются. Важное значение для их распознавания имеет рентгенография.

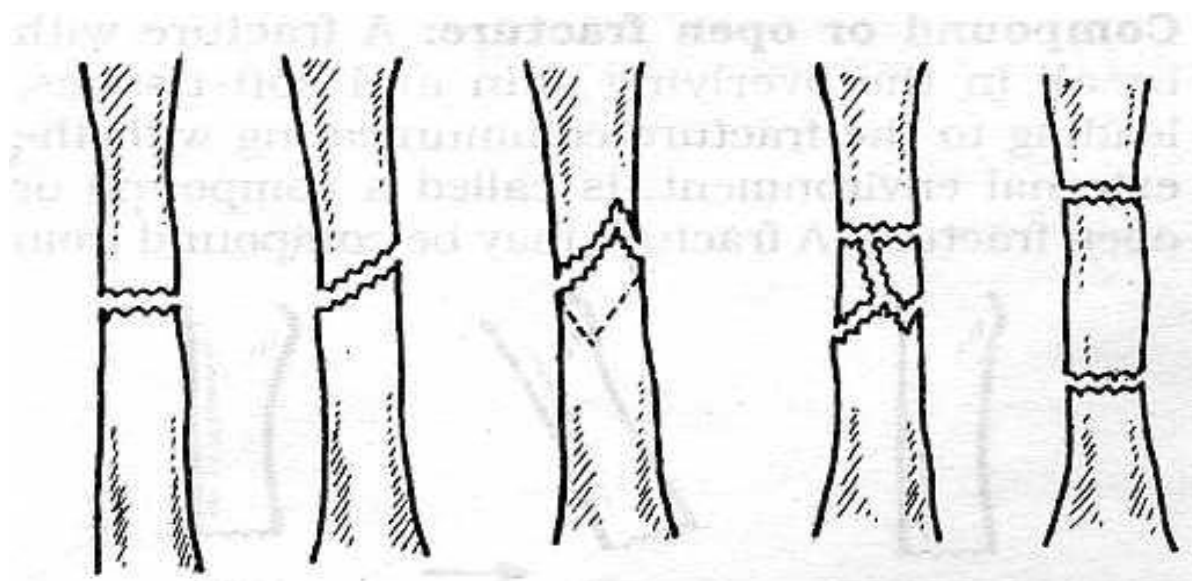


Д и а ф и з а р н ы е переломы обычно сопровождаются смещением костных отломков, редко бывают вколоченными.

Спиральный перелом диафиза диафиза

малоберцовой кости

7. В зависимости от **направления линии повреждения** переломы костей делятся на поперечные, продольные, косые, компрессионные, вколоченные, винтообразные и отрывные переломы.



Поперечный
Сегментарный

Косой

Спиральный

Оскольчатый

Различают **простые, осложненные, сочетанные и комбинированные** переломы.

В случае осложненных переломов, наблюдаются различные комбинации — разрыв или ушиб, в т. ч. осколком кости сосудов или нервов, интерпозиция мягких тканей между концами отломков, повреждение соседних органов (перелом костей таза с разрывом мочеиспускательного канала), вывих в прилежащем суставе (перелома-вывих, например, позвонков, костей таза и бедра), развитие инфекции (в случае открытого перелома).

При комбинированных переломах, выявляются повреждения, обусловленные воздействием иных факторов, например при переломе бедра одновременно имеется его ожог, а при сочетанных переломах имеется одновременное поражение других органов или частей тела в результате воздействия единого травмирующего усилия, например перелом ребер одновременно с разрывом селезенки (*политравма*).

При боевых действиях особое значение приобретают огнестрельные переломы. Огнестрельные переломы вследствие большой кинетической энергии ранящего снаряда сопровождаются, как правило, сложным разрушением кости и значительным повреждением мягких тканей.

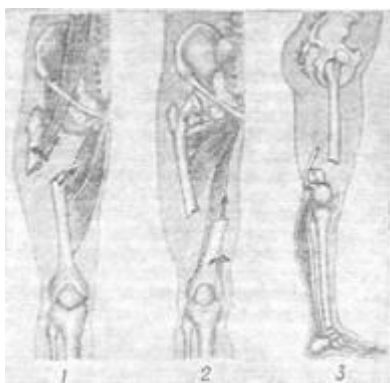В результате огнестрельного ранения образуются:

- 1) зона собственно раневого канала;
- 2) зона первичного травматического некроза;
- 3) зона коммоции («молекулярного сотрясения»).

8. СМЕЩЕНИЕ КОСТНЫХ ОТЛОМКОВ.

При наличии смещения костных отломков говорят о переломе со смещением (*fractura cum dislocatione*). Основные причины смещения костных отломков при переломах следующие:

- 1) избыток силы, вызвавшей перелом и продолжающей действовать на область поврежденной кости;
- 2) тяга спастически сократившихся мышц (эластичная ретракция). Сильные боли при переломе рефлекторно вызывают спастическое сокращение мышц области травмы, что обуславливает смещение как центрального, так и периферического отломков кости;
- 3) сила тяжести периферических отделов конечности определяет характер и степень смещения. Эта причина влияет на смещение периферических отломков.

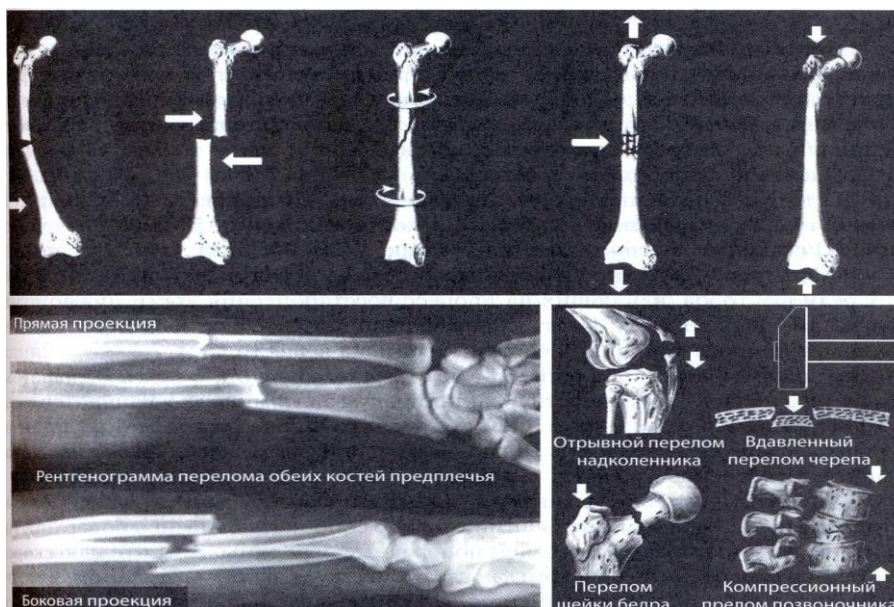


Схематическое изображение смещения костных отломков при переломах в верхней (1), средней (2) и нижней (3) трети бедра.

Стрелками обозначено направление тяги мышц, обуславливающей смещение отломков бедра.

Различают следующие виды смещения отломков: смещение под углом; боковое смещение; смещение по длине; смещение по периферии в связи с вращением отломков вокруг оси (ротационное).

Под углом (по оси)	По ширине (боковое)	По периферии (ротационное)	По длине Оскольчатый	Вколоченный
-----------------------	------------------------	-------------------------------	-------------------------	-------------



Различают также первичное и вторичное смещение фрагментов костей. Первичное смещение костей наступает в момент травмы. Вторичное смещение наблюдают при неполном сопоставлении отломков или ошибках в тактике фиксации фрагментов сопоставленных костей.

КЛИНИКА ПЕРЕЛОМОВ, ИХ ДИАГНОЗ

Клиническая картина и диагностика переломов складывается из общих и местных проявлений. При переломах мелких костей преобладают местные симптомы. Общие явления более выражены при переломах длинных трубчатых костей, костей таза. Обуславливаются они такими осложнениями переломов, как кровотечение и кровопотеря, травматический шок, жировая эмболия, а при всасывании продуктов распада поврежденных тканей — интоксикация, которая проявляется нарушением функции почек, повышением температуры тела и другими симптомами.

Местные клинические симптомы переломов зависят от характера повреждения: вида поврежденной кости. Различают вероятные и безусловные признаки перелома.

Проводя обследование пострадавших с подозрением на перелом, все манипуляции выполняйте особенно осторожно, бережно. Грубое выполнение манипуляций не только усиливает страдания пациента, но и чревато грозными осложнениями (шок, кровотечение, пневмоторакс и др.)

1. Боль появляется сразу в момент травмы, ее интенсивность зависит главным образом от дислокации костных отломков, степени повреждения надкостницы, нервов и других мягких тканей, величины гематомы. Боли усиливаются при движениях, а в состоянии полного покоя они могут значительно уменьшиться, даже исчезнуть. При подозрении на перелом необходимо обследование конечности по всей ее длине. При пальпации области перелома кости больной ощущает сильные боли. Болевые ощущения усиливают различные активные движения конечности (поднятие, вращение и т. д.). Существует и т. н. *непрямая боль*. Например, при переломе ребер во время легкого сжатия грудной клетки больной ощущает боль не в месте сжатия, а на месте перелома ребер; постукивание по подошве вдоль длинника голени вызывает боль в месте перелома костей голени, а не в стопе.

2. Деформация в месте перелома вызвана смещением костных отломков. Деформация при разных видах и локализациях переломов бывает различна. Ее легче выявить при сравнительном осмотре травмированной и здоровой частей тела.

Нарушения функции более или менее выражены при всех видах переломов, однако, они более характерны для переломов длинных трубчатых костей и менее характерны для переломов плоских костей, а также для вколоченных переломов. О нарушении функции судят по сохранению активных движений.

3. Ненормальная подвижность — прямой признак перелома — наиболее характерен для переломов длинных трубчатых костей (особенно плечевой и бедренной). Она сравнительно редко наблюдается при переломах плоских и коротких костей и отсутствует при вколоченных переломах. Выявлять нужно осторожно, чтобы не повредить окружающие перелом ткани.

Очень осторожно смещают периферический сегмент конечности и наблюдают за подвижностью в зоне предполагаемого перелома. Качательные движения в области бедра, плеча, голени или предплечья указывают на наличие перелома.

4. Укорочение конечности развивается в результате тяги спастически сократившихся мышц, что вызывает смещение костных отломков, чаще в продольном направлении (небольшое укорочение может отмечаться и при вколоченных переломах).

Абсолютное укорочение конечности определяется при измерении сантиметровой лентой расстояния между опознавательными точками (костными выступами) на здоровой и больной конечностях, учитывая положение их осей. При *определении анатомической (истинной) длины* плеча, измеряют расстояние от большого бугорка плечевой кости до локтевого отростка, предплечья — от локтевого отростка плеча до шиловидного — локтевой кости, бедра — от вершины большого вертела до суставной щели коленного сустава, голени — от суставной щели коленного сустава до наружной лодыжки. Сумма данных по-сегментного измерения позволяет при сопоставлении больной и здоровой сторон установить *анатомическое укорочение* (удлинение) конечности.

Относительную (функциональную) длину верхней конечности определяют путем измерения от плечевого отростка лопатки и до кончика III пальца по прямой линии, нижней — от передней верхней ости подвздошной кости до стопы.

Истинное укорочение конечности связано с органическими изменениями одном из ее сегментов (перелом со смещением, разрушение кости патологическим процессом). Относительное укорочение конечности (укорочение, удлинение) связано с нарушением взаимного расположения ее сочленяющихся сегментов.

Кажущееся (как правило, сгибательное) укорочение конечности обусловлено вынужденным сгибанием, оно обусловлено патологической установкой в одном из суставов (контрактура, анкилоз, ригидность).

5. Припухлость и кровоизлияние в месте перелома порой бывают весьма значительными.

6. Крепитация (костный хруст) — прямой признак перелома — выявляется при движении пораженной конечности и обусловлена трением костных отломков. Специально вызывать крепитацию и проверять ее наличие не следует, ибо это усиливает боль, увеличивает смещение костных отломков и может стать причиной травмирования близлежащих кровеносных сосудов и нервов.

Основным методом диагностики является **рентгенологическое исследование**. Снимки делаются в двух проекциях. В случае сомнений производятся снимки здоровой конечности для сравнения.

ПАТОЛОГОАНАТОМИЧЕСКИЕ ИЗМЕНЕНИЯ ПРИ ПЕРЕЛОМАХ В ПРОЦЕССЕ ИХ КОНСОЛИДАЦИИ

Заживление переломов костей происходит путем регенерации костной мозоли. В области перелома кости в процессе заживления образуется костный регенерат со всеми специфическими элементами и гистологической структурой костной ткани.

Заживление костной раны, как и ран мягких тканей, происходит в определенной последовательности. Цикл восстановления кости может быть с определенной долей условности разделен на следующие четыре фазы, или стадии.

Первая стадия — начало развития репродукции и пролиферации клеточных элементов под воздействием продуктов некроза и некробиоза поврежденных клеток и тканей.

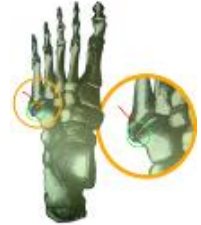Вторая стадия — образование и дифференцировка тканевых структур. Характеризуется прогрессирующей пролиферацией и дифференцировкой клеточных элементов. Молодые костные клетки образуют органическую основу костного регенерата. При оптимальных условиях образуется остеоидная ткань.

Третья стадия — образование костной структуры.

Четвертая стадия — перестройка первичного регенерата и реституция кости. В этой стадии определяется четкий кортикальный слой, восстанавливается костномозговой канал, четко дифференцируется надкостница. Беспорядочное расположение обызвествленных структур сменяется их ориентированием.

Виды костной мозоли (первичное и вторичное сращение)

Выделяют четыре источника образования костной мозоли, в связи с чем различают периостальную, эндоостальную, интермедиарную и параоссальную костные мозоли. Самым прочным бывает периостальный слой костной мозоли, т. к. надкостница обладает хорошо выраженной регенеративной способностью. Эндоостальный, или внутренний, слой костной мозоли, развивающийся в результате пролиферации клеток эндоста и костного мозга, менее крепок. Развитие интермедиарного (промежуточного) слоя костной мозоли обусловлено делением клеток гаверсовых каналов; чем лучше фиксация кости, тем меньше выражен данный слой костной мозоли. Параоссальная костная мозоль образуется в окружающих мягких тканях, ее формирование зависит также от степени повреждения последних.



Функция периостальной и эндоостальной костной мозоли заключается в создании фиксации, иммобилизации костных отломков.

В течение 2—3 нед. происходит образование **первичной костной мозоли**, которая состоит из соединительной ткани (поэтому ее называют также соединительнотканной, или временной, костной мозолью). Ее формирование проходит в две стадии: **слизистой** и **грануляционной** костной мозоли. Место перелома к этому времени еще не окрепло, подвижность костных отломков сохраняется.

В последующие 2—3 нед. первичная костная мозоль преобразовывается и приобретает костный или хрящевой характер; в коллагеновых волокнах происходит отложение кристаллов апатита, образуется так называемая остеоидная ткань. Остеобласты под влиянием остеоцитов частично атрофируются и исчезают. **В итоге на образование первичной костной мозоли** уходит 4—6 нед. При хорошем соприкосновении (*репозиции*) и полной неподвижности (*иммобилизации*) отломков обычной (*иммобилизации*) отломков обычно происходит образование костной мозоли непосредственно из остеоидной ткани, а при плохой репозиции и недостаточной иммобилизации чаще наблюдается развитие хряща, который образуется в любом слое костной мозоли (впоследствии гиалиновый или волокнистый хрящ превращается в кость).

В дальнейшем происходит усиленное отложение солей кальция в остеоидной ткани — процесс ее окостенения, и образуются костные пластинки — **проvisorная вторичная костная мозоль**. Позднее соответственно ходу кровеносных сосудов образуются гаверсовы каналы, последними формируются нервные волокна. Такую костную мозоль называют **вторичной** (также окончательной, постоянной) **костной мозолью**, хотя структура новой кости существенно отличается от структуры нормальной кости. Образование вторичной костной мозоли продолжается также 5—6 нед. Движения в месте перелома исчезают. Клинически к этому времени происходит заживление кости, однако ее архитектурная перестройка продолжается в течение длительного периода времени (до нескольких лет) после восстановления функции. Так же продолжительно восстановление костномозгового канала, который вначале заполнен первичной костной мозолью (соединительной тканью).

Консолидация перелома может происходить:

а) путем непосредственного образования костной мозоли из остеоидной ткани при ее обызвествлении (первичная консолидация);

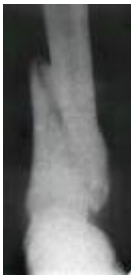б) путем предварительного образования из остеоидной ткани гиалинового или волокнистого хряща, впоследствии превращающегося в кость (вторичная консолидация).

Первичное заживление перелома является наиболее совершенным (оптимальным), дающим сращение в более ранние сроки при наилучшей структуре восстановления кости.

Заживление перелома губчатой кости отличается некоторыми особенностями. Прочность губчатой кости определяется не столько кортикальным слоем, сколько сетью костных балок, расположенных в эндоостальной зоне. Мозолеобразование происходит, как правило, минуя хрящевую фазу, а периостальная мозоль не выражена.

Имеются существенные различия в заживлении переломов диафиза и метафиза длинных трубчатых костей. При диафизарном переломе процесс мозолеобразования проходит стадию формирования хрящевой ткани, тогда как при метафизарном переломе хрящевая ткань не образуется.

Состояние костной мозоли на 83 сутки.



Сроки образования костной мозоли зависят не только от местных условий, но и от общего состояния организма, возраста больного и сопутствующих заболеваний.

Переломы со смещением заживают значительно медленнее, причем для сроков образования костной мозоли имеет значение и вид смещения. Медленнее всего срастаются поперечные переломы с ровными краями, где костномозговой канал открыт на небольшом протяжении и нет надкостницы, т. е. отсутствуют биологические условия для развития эндоостальной и периостальной мозоли.

Образованию костной мозоли способствует правильное лечение переломов костей: своевременная и полная репозиция отломков без диастаза между отломками кости, стабильная и длительная фиксация перелома после репозиции, выбор наилучшего способа лечения перелома с включением дополнительных физиотерапевтических процедур и физических методов.

Сроки образования костной мозоли при открытых переломах значительно удлиняются при развитии раневой инфекции, сопровождающейся посттравматическим остеомиелитом и секвестрацией кости. В связи с этим и при неправильном лечении переломов процесс образования костной мозоли задерживается, а может и совсем не наступить. В таких случаях возникают длительно не срастающиеся переломы с замедленной консолидацией и даже ложные суставы.

Клинически замедленная консолидация проявляется эластической подвижностью в месте перелома, болезненностью при осевой нагрузке, иногда покраснением кожи в области перелома. Рентгенологически обнаруживается нечеткая выраженность костной мозоли.

ПЕРВАЯ ПОМОЩЬ И ЛЕЧЕНИЕ

Медицинская помощь пострадавшему с повреждениями опорно-двигательного аппарата состоит из следующих основных моментов:

- 1) первая или доврачебная помощь на месте происшествия;
- 2) транспортировка пострадавшего в лечебное учреждение;
- 3) квалифицированная или специализированная помощь до полного выздоровления и восстановления трудоспособности.

От качества оказания первой помощи и правильной транспортировки в большой степени зависит последующее течение и исход травмы. Первая помощь всегда должна оказываться быстро и в кратчайший срок после травмы непосредственно на месте происшествия, поэтому каждый медицинский работник должен хорошо знать основные приемы и уметь практически применить их, при необходимости выполнить

искусственное дыхание, непрямой массаж сердца, временную остановку кровотечения, наложить бинтовую повязку, произвести транспортную иммобилизацию, вынос и транспортировку пострадавшего в лечебное учреждение.

Кроме того, будущий врач должен свободно ориентироваться в правильном выборе того или иного современного метода лечения при переломах.

Первая врачебная помощь при переломах заключается в следующем:

1. При наличии открытого перелома производится временная остановка кровотечения наложением жгута, давящей повязки или другим способом.

2. Выполняется местная анестезия (в область перелома, проводниковая, поперечного сечения, фулярная блокада по Вишневскому) в сочетании с общим обезболиванием (2 мл 2% раствора промедола внутримышечно).

3. С целью профилактики гнойных осложнений при открытых переломах накладывается защитная асептическая повязка, внутримышечно вводятся антибиотики.

4. Транспортная иммобилизация табельными или подручными средствами.

5. В холодное время года производится укутывание поврежденной конечности без дополнительного согревания.

6. Наиболее щадящая транспортировка.

На этапах квалифицированной и специализированной помощи применяют как консервативные, так и оперативные методы лечения переломов. При этом соблюдаются три основных принципа:

1 - репозиция костных отломков;

2 - обездвиживание сопоставленных костных отломков и иммобилизация органа;

3 - применение средств и методов, ускоряющих образование костной мозоли и сращение кости.

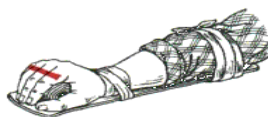

По показаниям производят первичную хирургическую обработку. Независимо от вида перелома при наличии смещения отломков производят их сопоставление - репозицию.

Схемы ориентировочной основы действия

1. Техника иммобилизации лестничной шиной Крамера при переломе костей предплечья:

- 1) Согнуть шину (длиной 80 см) на уровне локтевого сустава под углом 90° ;
- 2) Обернуть шину ватой и бинтом;
- 3) Кисть пострадавшего повернуть ладонью к туловищу и фиксировать в положении тыльного сгибания в лучезапястном суставе;
- 4) Со стороны ладони вложить ватно-марлевый валик для удержания пальцев в полусогнутом состоянии;
- 5) На всем протяжении шину прибинтовать к конечности;
- 6) Конечность подвесить на косынке.

Фиксация перелома предплечья на деревянной шине



2. Техника иммобилизации шиной Крамера при переломе плеча:

1)Обернуть шину (длиной 120 см) ватой, укрепив последнюю бинтом;

2)К концу шины (по углам) привязать две марлевые тесемки длиной по 75 см;

3)На расстоянии, равном длине предплечья (40-45 см), согнуть шину под прямым углом;

4)Поставить свой локоть в образованный угол шины (правой или левой руки, в зависимости от того, с какой стороны у пострадавшего имеется повреждение);

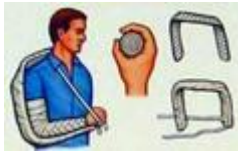5)Захватить второй рукой конец шины и пригнуть его к надплечьям;

6)Облокотившись рукой о стол, проделать туловищем несколько движений в стороны - получается изгиб шины, соответствующий по конфигурации изгибам плеча и надплечий;

7)Отмоделированную шину наложить на поврежденное плечо пострадавшего;

8)Вывести поврежденное плечо вперед на 30°;

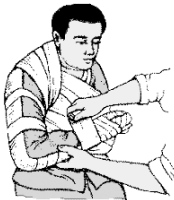9)В подмышечную впадину со стороны перелома вложить валик из ваты;



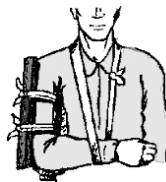10)Концы марлевых тесемок, идущих от свободного конца шины и огибающих спереди и сзади здоровое плечо, привязать ко второму концу шины (на предплечье);

11)В кисть между I и II пальцами вложить ватно-марлевый валик;

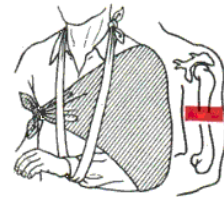
12)Фиксировать шину к конечности и туловищу бинтовой повязкой.



Фиксация перелома
плеча изогнутой
шиной



Фиксация перелома
плеча деревянными
шинами



Фиксация перелома
плеча косынкой

3. Техника иммобилизации шиной Крамера при переломах лодыжек, костей стопы и пальцев:

1)Согнуть конец шины (длиной 80 см) на расстоянии 20-25 см под углом 90°;

2)Отмоделировать шину под изгибы в области икроножной мышцы и пятки;

3)Прибинтовать шину, подложив под костные выступы вату;

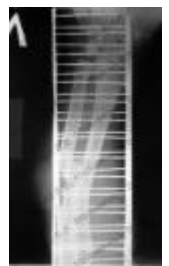
Примечание: при тяжелых переломах лодыжек, когда возникает опасность бокового смещения стопы, целесообразно использовать для иммобилизации три шины: одна - по задней поверхности и две другие по внутренней и наружной поверхностям голени.

4. Техника иммобилизации шиной Крамера при переломах костей голени и стопы:

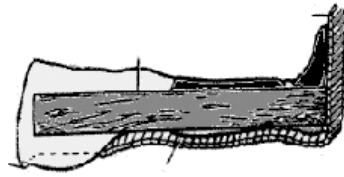
1)Предварительно изогнуть конец шины длиной 120 см под углом 90° и выполнить изгиб соответственно под выпуклость икроножной мышцы и пятки;

2)Уложить шину по задней поверхности выпрямленной в коленном суставе нижней конечности и по подошвенной поверхности стопы;

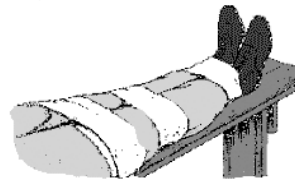
3)Дополнительно по одной шине наложить с наружной и внутренней сторон конечности;



- 4) В области костных выступов под шину подложить ватные прокладки;
- 5) Прибинтовать шины к конечности;
- 6) Конечность вместе с шиной подвесить на косынке.



Фиксация
переломов голени и
стопы изогнутыми
шинами

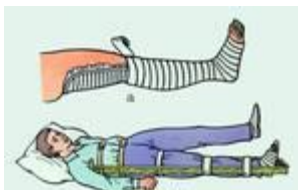

Фиксация
перелома голени
методом
"нога к ноге"

5. Техника иммобилизации шинами Крамера при переломах бедра:

- 1) Связать две шины (длиной 120 см) вместе по длине;
- 2) Изогнуть нижний конец спаренной шины на расстоянии 10-15 см от конца;
- 3) Приложить выполненную удлиненную шину к наружной поверхности поврежденной конечности и к боковой поверхности туловища до подмышечной впадины;
- 4) Приложить вторую шину по внутренней поверхности бедра (от промежности до пятки);
- 5) Отмоделировать третью шину так, чтобы имелось углубление для пятки, икроножной группы мышц и небольшой угол сгибания в коленном суставе, после этого согнуть дистальный конец шины на расстоянии 25-30 см от края под углом 90° ;
- 6) Приложить последнюю отмоделированную шину к задней поверхности поврежденной конечности;
- 7) Уложенные на конечность шины укрепить бинтовой повязкой.

6. Техника иммобилизации шиной Дитерихса при переломе бедра:



- 1) Раздвинуть бранши шины на такую длину, чтобы наружная половина, упираясь верхним костылем в подмышечную впадину, а внутренняя - в промежность пострадавшего, выступая за край подошвы на 10-12 см;
- 2) Фиксировать достигнутое положение браншей, вставив шпенок одной половины каждой бранши в соответствующее отверстие другой половины;
- 3) К внутренней поверхности обеих половин шины, промежностному и подмышечному костылям прибинтовать ватные прокладки;
- 4) Внутреннюю и наружную половины шины нижними концами провести через проволочные скобы подстопника;
- 5) Подстопник фиксировать к подошвенной поверхности обуви;
- 6) Обе половины шины приложить и фиксировать к боковым поверхностям туловища и конечности специальными лямками;

Примечание: С целью устранения провисания, лучшей иммобилизации и создания некоторого сгибания (5° - 10°) в коленном суставе по задней поверхности конечности можно уложить отмоделированную обернутую ватой лестничную шину;

- 7) Через отверстие в нижней поперечной перекладине наружной половины шины пропустить закрутку;

8) Осторожно потягивая за стопу и закручивая закрутку произвести вытяжение конечности до тех пор, пока ось поврежденной конечности не будет исправлена, а костыли не упрутся в пах и подмышечную впадину;

9) Циркулярными ходами бинта окончательно фиксировать шину к туловищу и конечности.

7. Техника иммобилизации шинами Крамера при повреждениях головы и шейного отдела позвоночника:

1) Отмоделировать одну шину во фронтальной плоскости по контурам головы, шеи и надплечий в виде греческой буквы Ω ;

2) Вторую шину отмоделировать в соответствии с контурами головы, задней поверхности шеи и спины;

3) Связать обе шины между собой;

4) Обернуть шины ватой и бинтами;

5) Фиксировать отмоделированную шину к пострадавшему бинтовой повязкой.

8. Для транспортировки пострадавшего с переломом грудных или поясничных позвонков на обычных носилках с брезентовым покрытием его следует уложить в положении на животе, кисти рук укладываются под подбородок.

9. Для транспортировки пострадавшего с переломом грудных или поясничных позвонков на жестких носилках (на шите) его следует уложить в положении на спине с подложенным небольшим реклинирующим валиком под место перелома. Желательно подложить небольшой валик и под полусогнутые в коленных суставах ноги.

10. При переломах костей таза на таз накладывают тугие повязки с помощью широких бинтов (полотенец, простыней). Пострадавшего укладывают на носилки в положении на спине. Нижние конечности необходимо согнуть в тазобедренных и коленных суставах под углом 45° и развести в стороны, уложив на валике под коленями (положение "лягушки").

Методы транспортной иммобилизации и репозиции



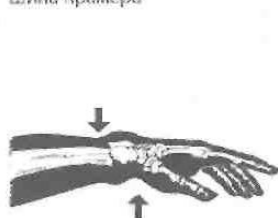
Шина Крамера



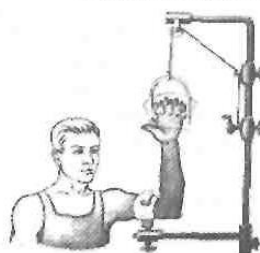
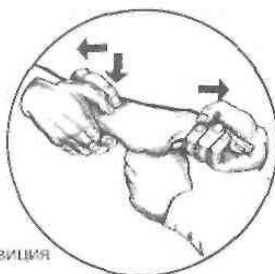Аппарат Дитерихса



Подручные средства



Ручная закрытая репозиция



Аппаратная репозиция (аппарат Соколовского)

Техника приготовления гипсовых бинтов:

Гипс представляет собой гидрат кальциевого соединения с сернистой известью ($\text{CaSO}_4 + 2 \text{H}_2\text{O}$) и встречается в осадочных породах (морская вода, ключевые воды и т.д.).

Для хирургических и ортопедических целей природный гипс подвергается обжиганию.

Чтобы получить быстро отвердевающую массу берется 2 1/2 части воды и 1 часть гипса (по Любавлину).

Выбор материалов для гипсовой повязки.

I. Гипс. Хороший гипс должен быть белого цвета, мягкий, пушистый и без комков.

1. Сухая проба. Если взять хороший гипс в руку и быстро сжать кулак, то большая часть гипса при этом приеме выделится сквозь пальцы (как бы вытекает); при разжати пальцев на ладони должен остаться очень небольшой, комок, легко рассыпающийся при прикосновении.

2. Проба с водой. Берется на кончик ножа гипс и смешивается с водой. При этом необходимо высыпать гипс медленно, слегка размешивая его шпателем. Как только гипс перестает поглощаться водой и остается, на поверхности, следует прекратить высыпание гипса, хорошо размешать образовавшуюся кашицу и дать ей застыть. Хороший гипс должен застыть через 2-3 минуты.

3. Проба с пальцевым давлением. Если взять мякотью большого или указательного пальца надавить на недавно (3-5 минут) затвердевшую гипсовую массу, то при гипсе хорошего качества, на поверхности гипсовой массы, не должно совершенно выступать влаги; если гипсовая масса свободно раздается под пальцем или на поверхности ее выступает капелька воды, то это показывает, что в гипсе есть примеси влаги.

4. Берут равные пропорции гипса и воды и смешивают. Кашицеобразная масса через 6-7 минут должна застыть и затвердеть; образовавшаяся пластинка из гипса должна ломаться, но не крошиться.

Гипс и воду в соответствии 1:1 смешивают и изготавливают шарик; через 7-10 минут он должен затвердеть и не разбиваться при падении с высоты 1 метра;

Если гипс оказался недостаточно хорошим, следует попытаться улучшить его следующим образом:

1. При наличии комков или крупинок просеивают гипс через сито или марлю.

2. Прокалить гипс при температуре 120°C. Чтобы не перегреть гипс, применяют в целях контроля зеркальную пробу: во время нагревания держат зеркало (зеркальной стороной вниз) над сушащейся массой гипса. Пока выделяются водяные пары, зеркало представляется запотевшим. Как только запотевание исчезает - это показывает, что гипс свободен от водяных паров и тогда нагревание прекращают.

Если гипс отсырел, можно усилить его способность плотнеть, примешивая к нему специальные вещества ускорители:

- сернокислый калий;
- слабый раствор NaCl при температуре в 100°C;
- сернокислый натрий;
- нашатырь;
- углекислый глинозем или квасцы (от 5 до 8 г на 1 литр). Чтобы замедлить

застывание гипса, принимают так называемые замедлители:

- насыщенный раствор NaCl;
- столярный клей;
- желатин;
- глицерин;
- декстрин;
- холодная вода.

II. Марля - мягкая, белая, крупно петлистая.

Чтобы узнать степень гигроскопичности марли, надо бросить кусок марли в воду. Чем гигроскопичнее материал, тем быстрее он тонет в воде.

III. Вата - слоистая, легко разделяющаяся на равные пластины. Вата должна быть негигроскопична.

Существует два вида гипсовых повязок: повязка с ватно-марлевой, фланелевой или трикотажной подкладкой и бесподкладочная повязка. В настоящее время предпочтение отдается гипсовым бинтам фабричного изготовления. Наибольшее распространение в качестве подкладки получили трикотажный бинт и трикотажный чулок, которые предохраняют кожу от потертостей и в то же время обладают всеми преимуществами бесподкладочной гипсовой повязки.

Бесподкладочную гипсовую повязку накладывают непосредственно на кожу, ничем не смазывая ее и не сбривая волос. При наложении гипсовых повязок важно предохранить наиболее выступающие части тела от давления.

Недостатком гипсовой повязки является то, что при развитии отека она становится слишком тугой и ее приходится заменять, а при уменьшении отека повязка ослабевает и становится менее эффективной. Чтобы избежать этого, циркулярную бесподкладочную гипсовую повязку после наложения рекомендуется рассечь по передней поверхности, а после спадания отека (на 3-5-е сутки) вновь укрепить гипсовыми бинтами. Гипсовая бесподкладочная повязка может быть лонгетной или лонгетно-циркулярной.

В целях уменьшения отека после наложения гипсовой повязки конечности придают возвышенное положение на 1-2 сут.

Гипсовые повязки бывают:

1. лонгетные
2. циркулярные
3. лонгетно-циркулярные
4. окончатые
5. мостовидные
6. шарнирно-гипсовые
7. гипсовые корсеты
8. гипсовые воротники
9. тугоры
2. гипсовые кровати

Противопоказания к наложению гипсовой повязки:

- повреждение крупных сосудов, операции перевязки сосудов до выяснения жизнеспособности конечности;
- инфекционные осложнения (анаэробная инфекция, флегмона, гнойные затеки);
- обширный глубокий ожог или отморожение;
- гангрена конечности на почве повреждения сосудов;
- значительный отек конечности; флебиты и тромбофлебиты всей конечности.

Иммобилизацию с помощью различных *лечебных шин* используют редко, главным образом после репозиции переломов плеча (отводящие шины Виноградова, ЦИТО), реже — ключицы (шины Ситенко, Кузьминского и др.) и пальцев кисти.

Иммобилизацию *скелетным* вытяжением осуществляют при переломах костей, отломки которых не представляется возможным удержать в правильном положении с помощью гипсовой повязки. К ним, прежде всего, относятся косые, винтообразные и оскольча-тые переломы диафиза бедра и костей голени. При переломах бедра конечность укладывают на трехблочную шину, при переломах голени — на двух- или одноблочную, при переломах плеча — на отводящую шину.

Метод:

- раскатать марлевый бинт;
- посыпать марлевый бинт порошком гипса;
- кистью руки втереть гипсовый порошок в марлевый бинт так, чтобы все ячейки марли были заполнены гипсом с небольшим избытком его;
- скатать приготовленный гипсовый бинт в рулон для хранения;

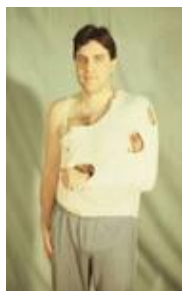Примечание: *Перед тем, как приготовить гипсовые бинты, необходимо проверить качество гипса. Для этого следует смешать немного гипса с водой*

комнатной температуры и из образованной массы скатать шарик. Гипс хорошего качества через 5-8 мин затвердевает, а шарик при ударе о пол издает металлический звук.

12. Техника иммобилизации предплечья гипсовой лонгетой при переломе костей предплечья без смещения костных отломков:

- предплечье и кисть установить в среднее положение между пронацией и супинацией;
- локтевой сустав согнуть под углом 90° ;
- кисть вывести в положение разгибания в лучезапястном суставе до 160° ;
- окутать конечность тонким слоем гигроскопической ваты (лучше всего перед этим уложить ее между двумя слоями марли или широкого бинта);
- из 6-8 слоев гипсового бинта приготовить необходимой длины две гипсовые лонгеты;
- погрузить одну лонгету в таз с водой (30° - 35°) на время, пока не прекратится выделение пузырьков воздуха;
- извлечь бинт из воды, отжать, тщательно разгладить и наложить подготовленную первую лонгету от головок пястных костей по тылу кисти, тыльной поверхности предплечья и до средней трети задней поверхности плеча;
- таким же образом подготовить и наложить вторую лонгету по ладонной поверхности конечности;
- лонгеты на уровне локтевого сустава частично надрезать в поперечном направлении;
- марлевыми бинтами лонгеты фиксировать к конечности;
- тщательно от моделировать гипсовую повязку в области надмыщелков плеча и предплечья;
- на повязке написать дату наложения ее и нарисовать схему положения отломков по контрольному рентгеновскому снимку;
- конечность подвесить на косынке.

Консервативное лечение переломов



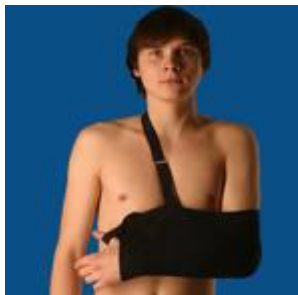ОРИЕНТИРОВОЧНЫЕ УРОВНИ ИММОБИЛИЗАЦИИ ПРИ ПЕРЕЛОМАХ (ТАБЛИЦА ЛЕФЛЕРА)

Местоположение повреждения	Пальцы рук	Кисть	Лучезапястный сустав	Предплечье	Локтевой сустав	Плечо	Плечевой сустав	Туловище	Живот до реберной дуги	Таз	Тазобедренный сустав	Бедро	Коленный сустав	Голень	Голеностопный сустав	Стопа
Пальцы руки	●	■														
Кисть		●	■													
Лучезапястный сустав			○	■												
Предплечье				○	■											
Локтевой сустав					○	■	■									
Плечо						○	■									
Плечевой сустав							○	■								
Грудь и позвоночник								○	■							
Таз										■						
Тазобедренный сустав											■					
Бедро												■				
Коленный сустав													■			
Голень														■		
Голеностопный сустав															○	■
Стопа																○
Пальцы ноги																○

Примечание: точкой указан поврежденный участок тела, сплошной линией - участки тела, подлежащие обездвиживанию, пунктиром - желательные

Реабилитация после гипсовой повязки с иммобилизацией

Кокситная гипсовая повязка



СРЕДНИЕ СРОКИ ИММОБИЛИЗАЦИИ ПРИ ЗАКРЫТЫХ ПЕРЕЛОМАХ КОСТЕЙ

	Средние сроки иммобилизации
--	-----------------------------

Локализация перелома	
Переломы ключицы	4 нед.
Переломы хирургической шейки плеча: А)вколоченный б)невколоченный	3 нед. 5 нед.
Отрывной перелом большого бугорка	4 нед.
Перелом диафиза плеча	2,5 - 3 мес.
Перелом локтевого отростка	1 мес.
Перелом диафиза костей предплечья	2,5 -3 мес.
Перелом луча в типичном месте	4-5 нед.
Перелом пястных костей	4-5 нед.
Перелом фаланг пальцев кисти	4 нед.
Перелом шейки бедра: а)медиальный б)латеральный	6 мес. 3 мес.
Перелом диафиза бедра	3,5 - 4 мес.
Перелом надколенника	3-4 нед.
Перелом диафиза костей голени	3-4 мес.
Перелом лодыжек: а) наружной б)внутренней в)пронационный г)супинационный	3 нед. 1-1,5 мес. 6 нед. 6 нед.
Перелом таранной кости	3-4 мес.
Перелом пяточной кости	3-4 мес.
Перелом плюсневой кости	5-6 нед.
Перелом фаланг пальцев стопы	3-4 нед.
Внутрисуставные переломы: а) головки плеча б) мыщелка плеча в) мыщелков бедра и голени	1 мес. 1 мес. 1-1,5 мес.

Примечание: при открытых (огнестрельных и неогнестрельных) переломах костей сроки иммобилизации бывают несколько большими.

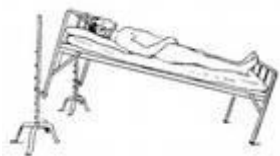
Репозиция отломков.

Репозицией обеспечивают сопоставление отломков сломанной кости с устранением всех видов смещений. Репозиции подлежат переломы костей с клинически значимым смещением отломков. При удовлетворительном стоянии отломков (диастаз не превышает 2 мм), при вколоченных и компрессионных переломах репозиция может не выполняться.

Различают **закрытую** и **открытую** репозицию. Закрытая - это репозиция без обнажения места перелома, открытая - когда оперативным путем обнажают отломки в месте перелома и затем их сопоставляют.

Репозицию проводят *одномоментно* или *постепенно*. Сопоставить отломки одномоментно можно при различных переломах костей верхней и нижней конечностей, исключая винтообразные, косые и оскольчатые переломы бедренной и большеберцовой костей, так как напряжение мышц и состояние костных отломков препятствует этому. Постепенную репозицию чаще применяют при переломах бедренной и большеберцовой костей.

Одномоментного сопоставления достигают с помощью «ручной» репозиции, специальных приспособлений (ортопедический стол), аппаратами для внеочаговой чрескостной фиксации. Постепенного сопоставления отломков достигают скелетным вытяжением или аппаратами для внеочаговой чрескостной фиксации.



Все способы репозиции отломков основаны, прежде всего, на их растяжении путем вытяжения по оси проксимального отломка и противовытяжения. Образующийся диастаз между отломками позволяет устранить все виды смещения и сопоставить пери-фронтальный отломок по центральному. Различают два основных вида вытяжения: **скелетное** и **накожное**. При **накожном** вытяжении осуществляют закрепление на коже необходимых приспособлений клеем или липким пластырем. При этом допустим груз не более 2 кг.

Правила наложения мягкотканного вытяжения:

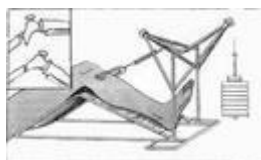
1. вытяжение должно быть применено с первых суток, чтобы не допустить спастическую ретракцию мышц;
2. липкопластырь приклеивают к коже вдоль всей длины сегмента конечности (независимо от места перелома) и с обеих сторон;
3. направление вытяжения должно совпадать с продольной осью кости;
4. суставы должны быть свободными и находиться в средне-физиологическом положении;
5. конечность, фиксированная вытяжением, должна располагаться выше остальных частей тела.

Липкопластырное вытяжение широко используется в хирургии новорожденных и в детской хирургии в целом. Вместо липкого пластыря можно использовать также, полости клеевой повязки или специальные манжеты. При переломах шейных позвонков для вытяжения применяют петлю Глиссона.



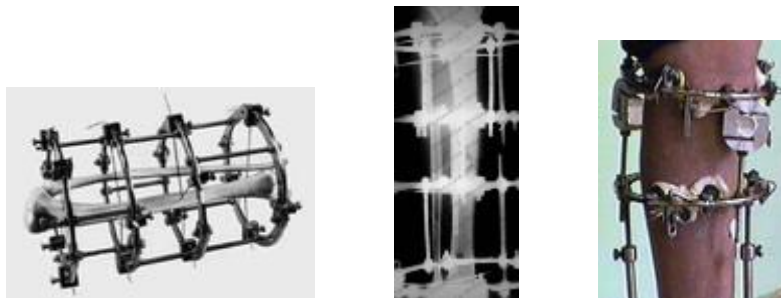
Тяга за мягкие ткани удобна, однако не позволяет осуществить тракцию необходимым грузом. Кроме того, липкий пластырь и клеол вызывают раздражение кожи, а манжеты - нарушение кровообращения. Мягкотканое вытяжение невыполнимо при открытых переломах.

Скелетное вытяжение является функциональным методом лечения. Основными принципами скелетного вытяжения являются расслабление мышц поврежденной конечности и постепенность нагрузки с целью устранения смещения костных отломков и их иммобилизации.



Для скелетного вытяжения чрескостно проводят стальную спицу через дистальный метафиз бедра, бугристую большеберцовую кость (при переломах костей таза, бедра), через пяточную кость (при переломах костей голени) и локтевой отросток (при переломах плеча). Спицу фиксируют в дуге. Закрепляют трос за дугу и навешивают груз. При лечении переломов бедра применяют груз 8-18 кг, костей голени — 3-8кг. После достижения сопоставления отломков груз уменьшают.

Использование вытяжения имеет ряд существенных недостатков: во-первых, во время вытяжения раненого нельзя эвакуировать, во-вторых, метод постоянного вытяжения не обеспечивает полной неподвижности костных отломков, его трудно осуществить у психически больных и неуравновешенных пациентов; в-третьих, длительное пребывание больного в постели в состоянии гиподинамии приводит к функциональным изменениям в сердечно-сосудистой системе, органах дыхания и желудочно-кишечного тракта, что может привести, особенно у пожилых больных, к тяжелым осложнениям.



Дистракционно-компрессионный аппарат Илизарова

Репозицию с помощью аппаратов внеочагового чрескостного остеосинтеза можно теоретически выполнять при любом виде переломов. Путем изменения положения колец (полуколец) аппарата с помощью их перемещения по стержням, применения выносных и боковых планок, перемещения спиц в аппарате, использования спиц с упорными площадками можно поставить отломки, предварительно создав, а затем ликвидировав диастаз между ними. Однако такая репозиция отломков весьма трудоемка, требует многократно-рентгенологического контроля и много времени.

Открытая репозиция — оперативный метод лечения переломов. Производится под визуальным контролем положения отломков при открытых, а также при операции остеосинтеза по поводу закрытых переломов. При открытой репозиции, особенно закрытого перелома, всегда ухудшаются условия для последующего сращения отломков: дополнительно повреждаются окружающие перелом мягкие ткани, надкостница, костный мозг, нарушаются кровоснабжение и иннервация костной ткани отломков.

Обездвиживание отломков.

Одним из важнейших принципов лечения переломов является обеспечение неподвижности костных отломков для развития полноценной костной мозоли и быстрой консолидации перелома.

Для этого могут использоваться различные методы фиксации костных отломков между собой (очаговый и внеочаговый остеосинтез) либо иммобилизации (обездвиживания) самой поврежденной конечности (гипсовая повязка, лечебные шины, скелетное вытяжение).

При выборе метода фиксации отломков костей учитывают состояние больного, его возраст, локализацию и характер перелома, а также имеющиеся осложнения, а при лечении открытых переломов - обширность повреждений кожных покровов и мягких тканей, характер раны, ее загрязненность и время, протекшее после ранения.

При переломах без смещения отломков или с незначительным смещением, а также после успешной одномоментной репозиции поперечных или близких к ним переломов отломки фиксируют гипсовыми повязками:

- Берут равные пропорции гипса и воды и смешивают. Кашицеобразная масса через 6-7 минут должна застыть и затвердеть; образовавшаяся пластинка из гипса должна ломаться, но не крошиться.
- Гипс и воду в соответствии 1:1 смешивают и изготавливают шарик; через 7-10 минут он должен затвердеть и не разбиваться при падении с высоты 1 метра;
- Если гипс оказался недостаточно хорошим, следует попытаться улучшить его следующим образом:
- При наличии комков или крупинок просеивают гипс через сито или марлю.
- Прокалить гипс при температуре 120°C. Чтобы не перегреть гипс, применяют в целях контроля зеркальную пробу: во время нагревания держат зеркало (зеркальной стороной вниз) над сушащейся массой гипса. Пока выделяются водяные пары, зеркало представляется запотевшим. Как только запотевание исчезает - это показывает, что гипс свободен от водяных паров и тогда нагревание прекращают.

Если гипс отсырел, можно усилить его способность плотнеть, примешивая к нему специальные вещества ускорители:

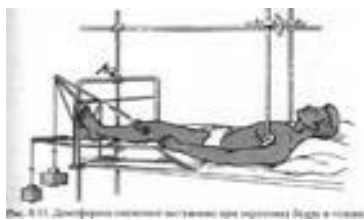
- сернокислый калий;
- слабый раствор NaCl при температуре в 100°C;
- сернокислый натрий;
- нашатырь;
- углекислый глинозем или квасцы (от 5 до 8 г на 1 литр). Чтобы замедлить

застывание гипса, принимают так называемые замедлители:

- насыщенный раствор NaCl;
- столярный клей;
- желатин;
- глицерин;
- декстрин;
- холодная вода.

Демпферное вытяжение. Это принципиально новый вид скелетного вытяжения, когда между скобой и блоком вставляется пружина, которая демпфирует (гасит) колебание силы вытяжения. Пружина, постоянно находящаяся в растянутом состоянии, обеспечивает покой перелому и исключает рефлекторное сокращение мышц.

Достоинством демпферного вытяжения является также отсутствие необходимости противотяги, т. е. поднятия ножного конца кровати. Колебания при демпферном устройстве вытяжения также гасят капроновая нить для подвески груза и шарикоподшипниковые блоки.



Демпферное скелетное вытяжение

Современные методы остеосинтеза

Остеосинтез - оперативное соединение обломков костей. Применяется при лечении свежих, несросшихся, неправильно сросшихся переломов и ложных суставов, соединении кости после ее остеотомии.

Основным в лечении переломов является точная репозиция и надежная фиксация отломков.

Цель остеосинтеза - обеспечить фиксацию сопоставленных обломков, создав условия для их костного сращения, восстановления целостности и функции кости. Виды остеосинтеза:

I. погружной - фиксатор вводится непосредственно в зону перелома;

- внутрикостный (при помощи различных стержней);
- накостный (пластинки с винтами);
- чрескостный (винты, спицы);

II. наружный чрескостный- с помощью спиц, проведенных в отломки и закрепленных в каком-либо аппарате.

Кроме того, выделяют **первичный** и **отсроченный** остеосинтез.

ОСНОВНЫЕ ПРИНЦИПЫ ОСТЕОСИНТЕЗА

1. Анатомическое вправление фрагментов перелома, особенно при

внутрикостных переломах.

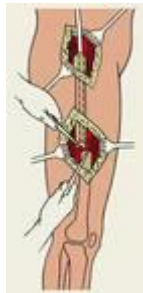2. Стабильная фиксация, предназначенная для восполнения местных биомеханических нарушений.

3. Предотвращение кровопотери из фрагментов кости и из мягких тканей путем атравматичной оперативной техники.

4. Активная ранняя безболезненная мобилизация мышц и суставов, прилежащих к перелому и предотвращение развития "переломной болезни".

ВНУТРИКОСТНЫЙ ОСТЕОСИНТЕЗ

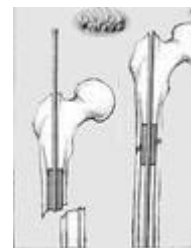
Применяются стержни различной формы в поперечном сечении: в виде листа клевера, круглые, плоскоовальные, трехгранные, четырехгранные, полусферические, U-образные,



желобоватые.

Различают *открытый* и *закрытый* внутрикостный остеосинтез. При закрытом после сопоставления обломков с помощью специальных аппаратов вводят через небольшой разрез вдали от места перелома по проводнику через костномозговой канал длинный полый металлический стержень. Проводник удаляют и рану зашивают. При открытом внутрикостном остеосинтезе зону перелома обнажают, обломки репозируют в операционной ране, а затем вводят стержень в костномозговой канал.

Преимущество заключается в том, что для этого метода не требуется специальная аппаратура для репозиции обломков, технически проще качественно сопоставить обломки. Недостатком является необходимость обнажать зону перелома, что увеличивает травматизацию мягких тканей и опасность инфекции.



Внутрикостный остеосинтез имеет свои недостатки. Толстый гвоздь может приводить к различным осложнениям, в том числе тяжелым некрозам кости. При многооскольчатых диафизарных и метафизарных переломах неравномерна ширина канала, что является препятствием для применения этого варианта остеосинтеза.

НАКОСТНЫЙ ОСТЕОСИНТЕЗ

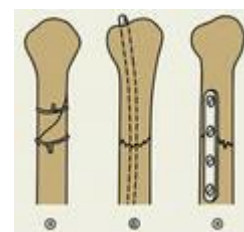


Накостный остеосинтез отличается от применявшихся ранее методов более надежной фиксацией отломков, что позволяет отказаться от наложения гипсовой повязки, восстановить безболезненную функцию конечности (хотя бы частично) в ранние сроки после операции. Все это способствует профилактике ряда осложнений, связанных с длительной иммобилизацией, и более раннему восстановлению трудоспособности.

Это способ применяется при переломах различной локализации и вида: оскольчатых, косых, винтообразных, поперечных, околоуставных и внутрикостных вне зависимости от формы и изгиба костномозгового канала.

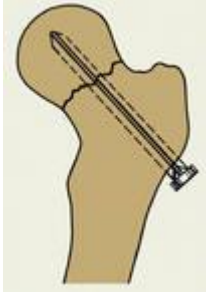В большинстве своем фиксаторы для накостного остеосинтеза представляют собой различной формы и толщины пластинки, соединяемые с костью при помощи винтов.

К недостаткам следует отнести необходимость проделывания большого количества отверстий, обнажению кости на большом протяжении, что неизбежно ухудшает ее трофику и замедляет консолидацию, а после удаления пластины многочисленные отверстия ослабляют кость. Кроме того, возможно, рассасывание костной ткани вокруг винтов. Для повышения надежности накостного остеосинтеза в последние годы предложены варианты пластинок волнообразной и мостовидной формы, которые оказывают меньшее давление на зону перелома.



ЧРЕСКОСТНЫЙ ОСТЕОСИНТЕЗ

Этот метод осуществляется при помощи винтов, болтов, спиц и пр. При этом фиксаторы проводят в поперечном или косопопе-речном направлении через стенки костной трубки в зоне перелома.



Остеосинтез металлическими винтами применяется преимущественно у больных с винтообразными и косыми переломами на протяжении нижней трети или границе нижней и средней трети, т.е. преимущественно у больных с метафизарными переломами. Для получения прочной фиксации отломков целесообразно этот метод применять только при тех переломах, при которых линия перелома составляет не менее двойного диаметра большеберцовой кости.

Особый вид чрескостного остеосинтеза - это **костный шов**. При этом в отломках просверливают каналы и проводят сквозь них лигатуры, которые потом затягивают и завязывают. Этот вид остеосинтеза имеет весьма ограниченное применение ввиду недостаточно стабильной фиксации. Костный шов применяют при переломах надколенника, локтевого отростка.

При чрескостном остеосинтезе, как правило, накладывают гипсовую повязку.

НАРУЖНЫЙ ОСТЕОСИНТЕЗ

При этом методе применяют дистракционно-компрессионные аппараты, при помощи которых удается репонировать и прочно фиксировать отломки, не обнажая зону перелома при лечении свежих несросшихся переломов и ложных суставов, вправления вывихов, артродезирования, артропластики и ускорения контрактуры суставов, а также для удлинения конечностей при их врожденном или приобретенном укорочении.

Из компрессионно-дистракционных применяют аппарат Илизарова, предложившего впервые использовать принцип перекрещивающихся спиц, закрепленных в металлических кольцах. Последние соединяются между собой раздвижными штангами. Сближая или раздвигая закрепленные на спицах кольца аппарата, производят компрессию или дистракцию костных элементов. Аппарат широко применяют для лечения переломов, удлинения конечностей путем остеотомии соответствующего участка кости или разрыва зон роста (у детей), для открытого и закрытого артродезирования суставов, низведения бедра при вывихе его и т.д.

широко
удлинения
участка кости
закрытого
высоком



дистракцию костных элементов. Аппарат применяют для лечения переломов, конечностей путем остеотомии соответствующего или разрыва зон роста (у детей), для открытого и артродезирования суставов, низведения бедра при вывихе его и т.д.



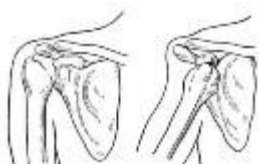
Наружный остеосинтез является методом выбора при многих травмах и заболеваниях опорно-двигательного аппарата. Применение дистракционно-компрессионных аппаратов особенно показано при осложненных переломах и ложных суставах, открытых переломах с обширной зоной повреждения мягких тканей, больным с множественной и сочетанными травмами.

Недостатками метода являются: опасность развития инфекции в области входа и выхода спиц, необходимость многократных перевязок, затраты времени на сборку и уход за аппаратом. Погружной остеосинтез экономичнее, требует меньшего объема времени для перевязок и наблюдения, более комфортабелен для больного и одномоментен.

III. ВЫВИХИ

Вывихом называется стойкое ненормальное смещение суставных поверхностей по отношению друг к другу. Если суставные поверхности перестают соприкасаться, вывих называется **полным**, если соприкасаются частично — это **неполный** вывих, или **подвывих**. Вывих обычно сопровождается разрывом капсулы сустава и выхождением одной суставной поверхности через этот разрыв.

Принято считать, что происходит вывих той кости, суставная поверхность которой располагается дистальнее по отношению к другим костям, принимающим участие в



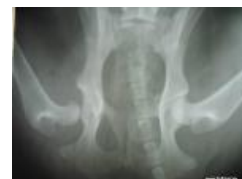формировании данного сустава. Исключение составляют вывихи позвонков.

При вывихах позвонков считается, что смещается верхний позвонок по отношению к лежащему ниже.

Норма Патология

Различают вывихи **врожденные**, возникающие во время внутриутробной жизни плода, и **приобретенные**, развившиеся в результате травмы (травматический вывих) или патологического процесса в области сустава (патологический вывих)

Подавляющее большинство врожденных вывихов — это вывихи тазобедренного сустава с одной или, чаще, с обеих сторон. Заболевание чаще диагностируется, когда ребенок начинает ходить. Диагноз уточняют при помощи рентгенологического исследования.



Приобретенные (травматические) вывихи встречаются чаще (80—90 % случаев). Чаще они вызываются внешним насилием, реже — чрезмерным сокращением мышц. Предрасполагающими факторами являются некоторые анатомо-физиологические особенности сустава: несоответствие величины суставных поверхностей, широкая капсула сустава, непрочность связочного аппарата и др.

Клиническая картина, обстоятельства травмы, причины вывиха и механизм повреждения выясняют при расспросе пострадавшего.

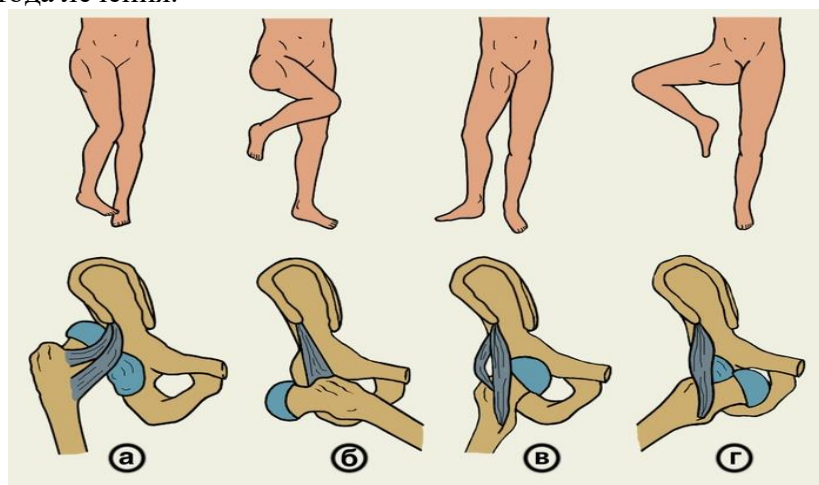
Основными жалобами являются боль в суставе и невозможность движения в нем. Боль усиливается при попытках движения в суставе. Возможно онемение конечности, что связано со сдавлением нервных стволов и фиксацией вывихнутого фрагмента спастически сокращенными мышцами.

При осмотре отмечают вынужденное положение конечности, фиксацию ее в неправильном положении и деформацию области сустава.

При пальпации смещенный суставной конец кости нередко удается определить в необычном месте. Так, при вывихе плеча головка его прощупывается в подмышечной впадине или под большой грудной мышцей.

Определение возможности пассивных движений в суставе дает ощущение пружинистой фиксации, которая состоит в том, что вывихнутая кость при насильственном ее смещении снова возвращается в прежнее положение. Это объясняется действием спастически сокращенных мышц, натянутых связок и капсулы. Данный симптом характерен для вывихов.

Диагноз вывиха подтверждается рентгенологическим исследованием. Оно же подтверждает или исключает переломы кости около суставов, что имеет большое значение для выбора метода лечения.



Порочные положения нижней конечности при различных видах травматических вывихов левого бедра и схемы смещений головки бедренной кости: а — задневерхний вывих; б — задненижний вывих; в — передневерхний вывих; г — передненижний вывих.

Первая помощь и лечение вывихов

При травматических вывихах сводится к как можно более раннему вправлению, предпочтительно под общим обезболиванием, удержанию вправленных суставных концов кости путем иммобилизации конечности и последующему восстановлению ее функции. Необходимость раннего вправления вывихов диктуется тем, что по мере увеличения времени, прошедшего с момента вывиха, нарастает контрактура мышц, удерживающая конечность в порочном положении, и чем больше времени проходит с момента травмы, тем труднее вправить вывих.

СХЕМЫ ОРИЕНТИРОВОЧНОЙ ОСНОВЫ ДЕЙСТВИЯ.

Вправление вывиха правого плеча по Кохеру.

№ п/п	Последовательность выполняемых действий	Контроль
1.	2	3

<ol style="list-style-type: none"> 1. 2. 3. 4. 5. 6. 7. 8. 9. 10. 11. 12. 13. 14. 	<p>Обезболивание: наркотики + местная анестезия (или внутривенный наркоз).</p> <p>Больного усадить на табурет или уложить на перевязочный стол.</p> <p>Стать со стороны вывиха лицом к голове больного.</p> <p>Фиксировать плечевой пояс больного полотенцем или простыней, перекинутой через подмышечную область с больной стороны (концы полотенца или простыни с противоположной стороны удерживает помощник).</p> <p>Фиксировать правой рукой правое предплечье больного в области лучезапястного сустава.</p> <p>Согнуть правую руку больного в локтевом суставе под углом 90°.</p> <p>Захватить сверху левой рукой правое предплечье больного в верхней трети его (у локтевого сустава).</p> <p>Оттянуть правое плечо больного по направлению продольной оси его книзу. Прижать правое плечо больного к туловищу (1-й этап).</p> <p>Ротировать (медленно!) кнаружи прижатое к туловищу правое плечо больного с помощью согнутого под прямым углом предплечья не снимая тяги вниз до тех пор, пока ладонная поверхность правого предплечья больного не приблизится к фронтальной плоскости туловища (2-й этап).</p> <p>Привести локтевой сустав вывихнутой руки к средней линии туловища больного, не ослабляя вытяжения, приведения локтя к туловищу и ротации плеча кнаружи (3-й этап).</p> <p>Резко забросить правую кисть больного на его левое надплечье (4-й этап).</p> <p>Проверить (осторожно!) восстановление движений в правом плечевом суставе больного, путем легких пассивных движений в нем.</p> <p>Иммобилизовать правую верхнюю конечность повязкой Дезо или задней гипсовой лонгетой от пальцев кисти до противоположной лопатки с фиксацией предплечья косыночной повязкой.</p> <p>Выполнить контрольный рентгено снимок плечевого сустава и проанализировать его.</p>	<p>При вправлении слышен щелчок.</p> <p>Шарообразная форма сустава, головка плеча не пальпируется в подмышечной области. Пульс на правой лучевой артерии сохранен.</p> <p>Полное сопоставление суставных поверхностей лопатки и плеча.</p>
---	---	--

Вправление вывиха левого плеча по Джанелидзе

№ п/п	Последовательность выполняемых действий	Контроль
1	2	3
1.	Обезболивание: наркотики + местная анестезия 1-2% раствором новокаина или внутривенный наркоз.	
2.	Уложить больного боком на край стола	

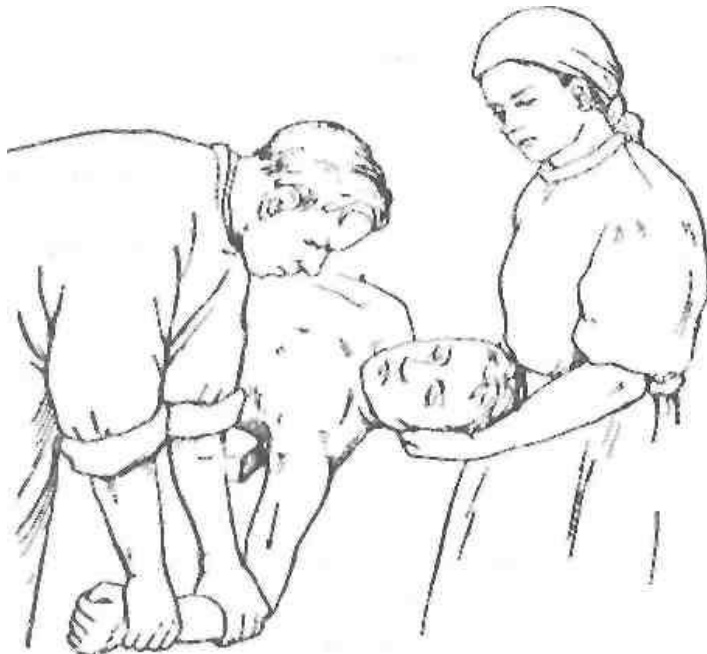	<p>так, чтобы поврежденная конечность свисала с него.</p> <ol style="list-style-type: none"> 3. Голову больного уложить на рядом стоящий другой стол. 4. Спустя 20 мин. стать рядом с больным лицом к голове его. 5. Согнуть свисающую левую руку больного в локтевом суставе под прямым углом, удерживая ее в таком положении правой кистью в области лучезапястного сустава. 6. Надавливая левой рукой основание предплечья сильно (но не резко!) потянуть свисающую согнутую в локтевом суставе руку больного книзу, производя легкую ротацию кнаружи. 7. Проверить (осторожно!) восстановление движений в плечевом суставе путем легких пассивных движений в нем. 8. Имобилизировать вправленную конечность повязкой Дезо или задней гипсовой лонгетой от пальцев кисти до противоположного надплечья с фиксацией предплечья косыночной повязкой. 9. Выполнить контрольный рентгено снимок плечевого сустава и проанализировать его. 	<p>При вправлении слышен щелчок.</p> <p>Отсутствует пружинящая фиксация, восстановилась обычная шарообразная форма сустава, головка плеча не пальпируется в подмышечной впадине, пульс на лучевой артерии определяется.</p> <p>Полное сопоставление суставных поверхностей лопатки и плеча.</p>
--	---	---

Вправление вывиха бедра по Джанелидзе

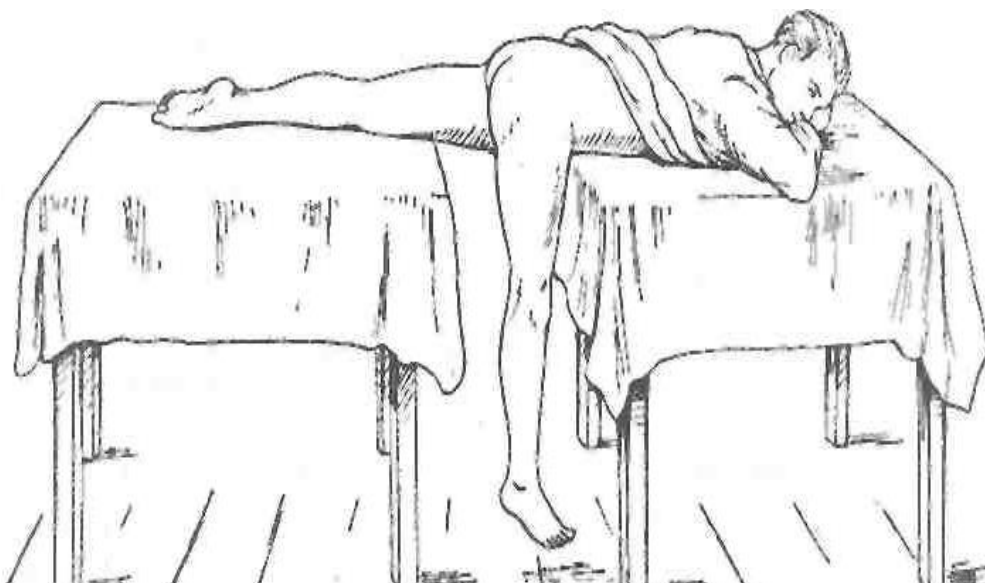
№ п/п	Последовательность выполняемых действий	Контроль
1	2	3
<ol style="list-style-type: none"> 1. 2. 3. 4. 5. 6. 7. 	<p>Обезболивание: наркотики + 30-40 мл 1-2% раствора новокаина в тазобедренный сустав или внутривенный наркоз.</p> <p>Уложить больного лицом вниз на перевязочный стол так, чтобы больная нога свисала на пол.</p> <p>Спустя 30 мин стать сзади больного между столом и больной ногой лицом к голове пострадавшего.</p> <p>Согнуть больную ногу в коленном суставе под прямым углом.</p> <p>Удерживая одной рукой таз больного, а другой - его голень, своим коленом надавить на подколенную ямку больной ноги, несколько отведя бедро кнаружи.</p> <p>Проверить наличие движений (осторожно!) в тазобедренном суставе путем сгибания и разгибания в нем.</p>	<p>При вправлении вывиха слышен щелчок.</p> <p>Движения сохранены. Пульс на тыльной артерии стопы определяется.</p>

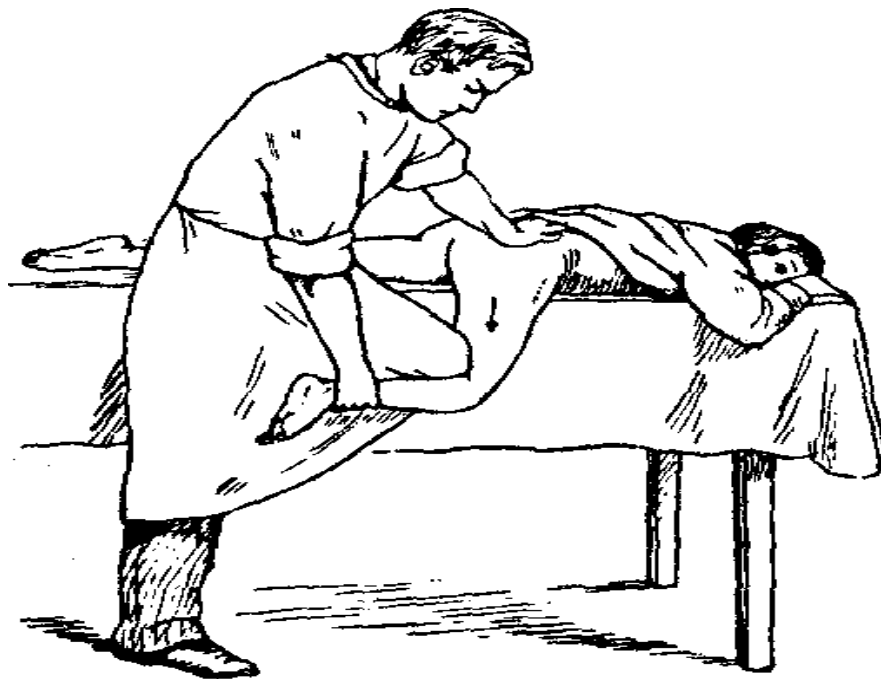
8.	Иммобилизовать вправленную конечность задней гипсовой лонгетой от пальцев стопы до поясничной области.	
9.	Выполнить контрольный рентгенснимок тазобедренного сустава и проанализировать его. Рекомендовать больному передвижение с помощью костылей.	Суставные поверхности вертлужной впадины и головки бедра конгруентны

Вправление вывиха плеча по Джанелидзе



Первый этап вправления вывиха бедра по Джанелидзе



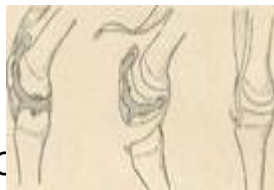

ОПЕРАЦИИ НА СУСТАВАХ

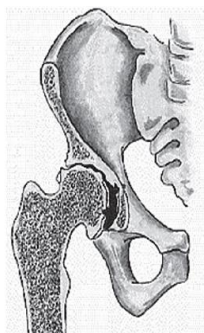
Операции на суставах подразделяют на две группы:

1. Вмешательства на мягких тканях сустава:
 - Артродомия - вскрытие сустава,
 - Синовэктомия - иссечение суставной сумки,
 - Пластика сумочно-связочного аппарата.
2. Операции на костях, образующих сустав.

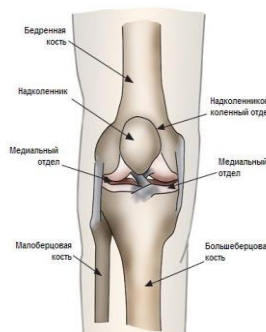
Резекция сустава — иссечение суставных концов костей, пораженных каким-либо патологическим процессом.



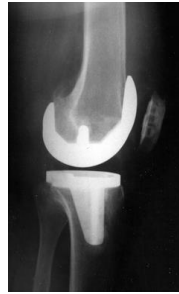
С резекции коленного сустава



удаление сустава (резекция) с неподвижностью в месте сочленения
Артродомия — восстановление



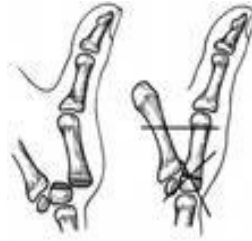
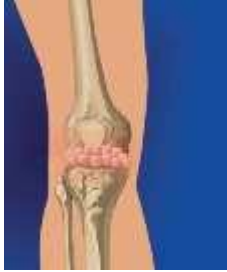последующим созданием бывшего подвижного (артродезирование). подвижности в суставе.



Эндопротезирование
Коленного сустава

Артродез — искусственное создание неподвижности сустава.
артродез коленного сустава артродез запястно-

пястного сустава I



Артрориз - производят с целью частичного
ограничения движений в суставе.

Пересадка суставов чаще всего осуществляется при значительных деформациях суставов, резекциях при опухолях, при анкилозе, грубых травматических повреждениях.

Задание 1

Ситуационные задачи.

Задача 1

На скользкой дороге больной упал на левый бок. При падении смягчил удар, вытянув левую руку. Почувствовал сильную боль в нижней трети левого предплечья, усиливающуюся при движениях в лучезапястном суставе и пальцах кисти. Обратился в травмпункт. Диагностирован перелом лучевой кости в типичном месте без смещения отломков.

Какой метод лечения перелома Вы выберете? Где следует лечить больного - в травмпункте или стационаре?

Задача 2

Больной был сбит автомашиной. Не может встать на ноги. Предъявляет жалобы на сильные боли в правом бедре, невозможность поднять ногу. Объективно: в средней трети бедра имеется припухлость, болезненность. Здесь же определяется крепитация, патологическая подвижность. Стопа ротирована кнаружи, отмечается укорочение конечности.

Какой диагноз Вы поставите и какую первую помощь окажете больному?

Задача 3

На производстве больной получил сильный удар металлической балкой по правой голени, наступить на ногу не может. Имеется припухлость в нижней трети голени, резкая болезненность при пальпации. Боли усиливаются при движении стопы. Определяется крепитация в нижней трети голени. Для транспортной иммобилизации была использована шина Крамера, наложенная по задней поверхности до верхней трети голени. Больной доставлен в травмпункт. На рентгенограмме - косо́й перелом правой большеберцовой кости в нижней трети без существенного смещения отломков.

Правильно ли произведена транспортная иммобилизация? Какова дальнейшая лечебная тактика?

Задача 4

При переходе улицы больной был сбит мотоциклистом. Сознание не терял. Самостоятельно встал. Испытывает сильные боли в области левого плечевого сустава. Держит руку в вынужденном положении, полусогнутую в локтевом суставе, слегка отведенную от туловища. Дальнейшее отведение плеча резко болезненно. На месте головки плеча западение.

Какой предварительный диагноз? Какой объем первой квалифицированной помощи должен быть оказан пострадавшему?

Задача 5

У больного закрытый перелом обоих бедер. Наружного кровотечения нет. Доставлен в приемное отделение на носилках. Ноги иммобилизованы шинами Дитерихса. Больной адинамичен, апатичен, бледен. Местами на кожных покровах видны пятна цианоза («мраморная» кожа). Дыхание учащено, поверхностное. Пульс 140 в 1 мин., ослаблен, легко сжимаемый, АД 90/40 мм рт. ст. Ваш предположительный диагноз? Объясните происхождение каждого из перечисленных выше симптомов. Какие синдромы образуются этими симптомами? Какие лечебные мероприятия следует провести в самом неотложном порядке?

Задача 6

Пострадавший попал в автокатастрофу. Доставлен в стационар в тяжелом состоянии. На лице - цианоз. Дыхание поверхностное, 32 в 1 мин., АД - 90/60 мм рт. ст., пульс 156 в 1 мин. Отмечается бледность кожных покровов, болезненность в области 3-7 ребер справа по передней подмышечной линии. В этой же зоне патологическая

подвижность ребер. Ран и ссадин нет. На переднебоковой поверхности правой половины грудной клетки определяется подкожная крепитация.

Какую последовательность диагностических и лечебных мероприятий необходимо соблюдать при оказании помощи этому пострадавшему?

Задача 7

Больному необходимо наложить гипсовую повязку по поводу косоугольного перелома большеберцовой кости в средней трети без смещения отломков. При проверке качества гипса оказалось, что гипсовая кашица затвердевает только через 25 мин. Другого гипса нет.

Какое решение Вы примите? Какие существуют методы проверки качества гипса?

Задача 8

Больной обратился в травмпункт через несколько часов после того, как подвернул ногу в голеностопном суставе. При ходьбе испытывает боль. Область наружной лодыжки правого голеностопного сустава отечна, умеренно синюшна, имеется разлитая боль. Осевая нагрузка на нижнюю конечность усиливает боль.

Ваш предположительный диагноз? Как и где (травмпункт или стационар) лечить этого больного?

Задача 9

В результате падения пожилая женщина почувствовала острую боль в области правого тазобедренного сустава. Встать и пойти самостоятельно не смогла. Доставлена в травматологический пункт с посторонней помощью. При осмотре - ноги одинаковой длины. Никаких деформаций нет. Поднять вытянутую правую ногу не может (симптом «прилипшей» пятки). Пальпация в области правого тазобедренного сустава и поколачивание по пятке правой ноги болезненны.

Какой предположительный диагноз? Как его можно подтвердить или отвергнуть?

Задача 10

У больного закрытый перелом плечевой кости со смещением по ширине и длине. Ручная репозиция отломков окончилась неудачей, хотя и проводилась под наркозом. Отломки не вправляются и при попытке к репозиции не определяется симптом крепитации отломков.

Можно ли продолжать попытки репозиции? Целесообразно ли наложить скелетное вытяжение или следует избрать другой метод лечения? Какой? О каком осложнении перелома следует думать в данном случае?

Задание 2

ТЕСТЫ

1. Переломы бывают: 1) врожденные; 2) приобретенные; 3) травматические; 4) патологические; 5) открытые; 6) закрытые; 7) со смещением; 8) без смещения.

Выберите правильный ответ:

- а) только 1 и 2;
- б) только 1, 2, 3 и 4;
- в) только 2, 3, 5 и 6.
- г) только 2, 3, 5, 6, 7 и 8;

д) все верно. *

2. Патологические переломы костей возникают при: 1) опухолях костей; 2) гипертонической болезни; 3) остеомиелите; 4) хронической почечной недостаточности; 5) туберкулезе костей; 6) миоме матки; 7) сифилисе костей; 8) бронхиальной астме; 9) остеопорозе; 10) тиреотоксикозе.

Выберите правильный ответ:

- а) 1, 3, 5, 7 и 9; *
- б) 2, 4, 6, 8 и 10;
- в) 1, 3, 4, 6 и 10;
- г) 5, 6, 7, 9 и 10;
- д) 4, 5, 6, 8 и 9.

3. Смещения отломков при переломах трубчатых костей бывают следующих видов: 1) по оси (ротационные); 2) под углом; 3) по ширине (боковые, в сторону); 4) по длине; 5) по окружности.

Выберите правильный ответ:

- а) только 1;
- б) только 1 и 2;
- в) только 1, 2 и 3;
- г) только 1, 2, 3 и 4; *
- д) все перечисленные.

4. В каких случаях возникает патологический вывих:

- А) При разрушении суставной капсулы, связок, суставных поверхностей. *
- Б) При образовании кровоизлияния в полость сустава и окружающие ткани

5. В каком возрасте отмечаются переломы типа "зеленой ветки":

- А. В зрелом возрасте.
- Б. У детей. *
- В. У лиц пожилого и старческого возраста.

6. Что характерно для постановки диагноза перелома костей:

- 1. Локальная боль. *
- 2. Нарушение функции. *
- 3. Разлитая боль.
- 4. Относительное укорочение конечности. *
- 5. Относительное удлинение конечности.
- 6. Абсолютное укорочение конечности. *
- 7. Абсолютное удлинение конечности.
- 8. Сохранение звуковой проводимости.
- 9. Положительная нагрузка по оси. *
- 10. Отсутствие звуковой проводимости или ее ослабление. *

7. Укажите вероятные клинические признаки переломов:

- 1 Боль и болезненность. *
- 2 Припухлость и отек. *
- 3 Крепитация костных отломков.
- 4 Деформация конечности. *
- 5 Патологическая подвижность.
- 6 Нарушение функции конечности. *

8. Укажите достоверные (безусловные) клинические признаки переломов:

1. Деформация конечности.
2. Патологическая подвижность. *
3. Нарушение функции конечности.
4. Крепитация костных отломков. *

9. Укажите наиболее частую локализацию врожденного вывиха

- А. Вывих плеча.
- Б. Вывих бедра. *
- В. Вывих предплечья.
- Г. Вывих голени.

10. Перечислите основные правила при наложении гипсовых повязок:

1. Хорошая репозиция костных отломков вплоть до затвердевания гипса. *
2. Придание конечности функционально выгодного положения. *
3. Придание конечности максимального сгибания.
4. Фиксация повязкой не менее двух близлежащих суставов. *
5. Фиксация повязкой не менее трех близлежащих суставов.
6. Подкладывание ватников под костные выступы. *

4. Вопросы для собеседования

1. Как измерить длину конечности?
2. Как отличить перелом от вывиха?
3. Чем отличается простой перелом от осложненного?
4. Какие осложнения возникают при переломе?
5. В чем отличие комбинированного перелома от сочетанного?
6. Каков механизм формирования костной мозоли?
7. Как определить объем движений в суставе?
8. Что подразумевается под функциональным способом лечения переломов?
9. Виды репозиций костных отломков.
10. Какие существуют методы вытяжения?
11. Оперативные методы лечения переломов.
12. Как вправить вывих плеча по Кохеру, - по Джанелидзе?
13. Осложнения при лечении переломов и вывихов.
14. Как определить качество гипса?
15. Показания к транспортной иммобилизации.
16. Классификация транспортных шин.
17. Общие правила при наложении гипсовой повязки и осуществлении транспортной иммобилизации.
18. Какие недостатки других способов лечения переломов устраняет аппарат Илизарова?