Федеральное государственное бюджетное образовательное
учреждение высшего образования
«Ставропольский государственный медицинский университет»
Министерства здравоохранения Российской Федерации

На правах рукописи

ПЕТРОСЯНЦ САМВЕЛ ВЛАДИМИРОВИЧ

ОПТИМИЗАЦИЯ РЕКОНСТРУКТИВНОГО ЭТАПА ЛЕЧЕНИЯ У ПАЦИЕНТОВ ПОСЛЕ МАСТЭКТОМИИ

3.1.9. — хирургия

ДИССЕРТАЦИЯ
на соискание ученой степени
кандидата медицинских наук

Научный руководитель:
доктор медицинских наук, профессор
Айдемиров Артур Насирович

Ставрополь — 2025

ОГЛАВЛЕНИЕ

ВВЕДЕНИЕ..... 5

ГЛАВА 1. РЕКОНСТРУКТИВНАЯ ХИРУРГИЯ КАК ЧАСТЬ КОМПЛЕКСНОГО ЛЕЧЕНИЯ ПАЦИЕНТОК, ПЕРЕНЕСШИХ МАСТЭКТОМИЮ (ОБЗОР ЛИТЕРАТУРЫ)..... 15

1.1. Реконструктивная хирургия молочной железы, современное состояние проблемы..... 15

1.2. Качество жизни пациенток, перенесших реконструктивную операцию после мастэктомии..... 20

1.3. Обоснование необходимости выполнения одномоментной препекторальной реконструкции молочной железы у пациенток, перенесших мастэктомию..... 27

1.4. Осложнения одномоментной препекторальной реконструкции молочной железы после мастэктомии..... 32

1.5. Особенности формирования перипротезной капсулы у пациенток, перенесших реконструкцию молочной железы после мастэктомии..... 42

1.6. Заключение..... 46

ГЛАВА 2. МАТЕРИАЛ, МЕТОДЫ И ДИЗАЙН ИССЛЕДОВАНИЯ.... 48

2.1. Дизайн и объект исследования..... 48

2.2. Этапность изучения и внедрения способа одномоментной препекторальной реконструкции молочной железы..... 50

2.3. Методология исследования..... 51

2.4. Методики оценки динамики формирования перипротезной капсулы 56

2.5. Специальные методики оценки качества жизни пациенток со злокачественными новообразованиями молочной железы, требующими радикального хирургического лечения с последующей реконструкцией..... 57

2.6. Индивидуальная карта пациента..... 61

2.7. Предоперационная подготовка пациенток..... 62

2.8. Методология оперативных вмешательств в группах исследования..... 64
2.8.1. Двухэтапная реконструкция молочной железы на основе установки экспандера в субпекторальное ложе с последующей заменой на силиконовый эндопротез..... 64
2.8.2. Двухэтапная реконструкция молочной железы на основе установки экспандера в препекторальное ложе с последующим липофилингом и заменой на силиконовый эндопротез..... 65
2.9. Послеоперационное ведение пациенток..... 68
2.10. Статистическая обработка результатов..... 69
ГЛАВА 3. РАЗРАБОТКА НОВОГО СПОСОБА ОДНОМОМЕНТНОЙ ПРЕПЕКТОРАЛЬНОЙ РЕКОНСТРУКЦИИ МОЛОЧНОЙ ЖЕЛЕЗЫ (СОБСТВЕННЫЕ ДАННЫЕ)..... 72
3.1. Анализ эффективности существующих способов реконструкции молочной железы..... 72
3.2. Разработка нового метода одномоментной препекторальной реконструкции молочной железы..... 76
ГЛАВА 4. РЕЗУЛЬТАТЫ ЛЕЧЕНИЯ ПАЦИЕНТОК, ПЕРЕНЕСШИХ РЕКОНСТРУКЦИЮ МОЛОЧНОЙ ЖЕЛЕЗЫ (СОБСТВЕННЫЕ ДАННЫЕ)..... 86
4.1. Анализ неспецифических осложнений после проведения реконструктивного этапа лечения пациенток..... 88
4.2. Анализ специфических осложнений после проведения реконструктивного этапа лечения пациенток..... 93
4.3. Характеристика динамики формирования перипротезной капсулы у пациенток в группах исследования на этапах реабилитации..... 98
4.4. Анализ показателей качества жизни пациенток до и после реконструктивных операций на молочной железе..... 109
4.4.1. Анализ показателей качества жизни пациенток до оперативного лечения..... 109

4.4.2. Оценка степени удовлетворенности внешним видом молочной железы после оперативного лечения..... 110
4.4.3. Анализ показателей физического благополучия..... 114
4.4.4. Характеристика уровня психосоциального благополучия..... 116
4.4.5. Характеристика показателей сексуального благополучия..... 119
4.5. Клинические примеры..... 123
ЗАКЛЮЧЕНИЕ..... 135
ВЫВОДЫ..... 143
ПРАКТИЧЕСКИЕ РЕКОМЕНДАЦИИ..... 144
ПЕРСПЕКТИВЫ ДАЛЬНЕЙШЕЙ РАЗРАБОТКИ ТЕМЫ..... 145
СПИСОК СОКРАЩЕНИЙ И УСЛОВНЫХ ОБОЗНАЧЕНИЙ..... 146
СПИСОК ЛИТЕРАТУРЫ..... 148

ВВЕДЕНИЕ

Актуальность темы исследования

Реконструктивный этап лечения после мастэктомии играет существенную роль в повышении качества жизни и реабилитации пациенток. Выполнение одномоментной препекторальной реконструкции молочной железы (ОППРМЖ) с использованием пенополиуретанового эндопротеза и последующим укреплением сетчатым имплантатом из полипропилена может являться перспективным в отношении снижения частоты развития специфических и неспецифических осложнений, тем самым снижая вероятность ревизионных операций [60, 93, 106, 107, 111]. Технически оптимизированная ОППРМЖ с установкой силиконового эндопротеза с покрытием из вспененного полиуретана с последующим размещением полипропиленового сетчатого имплантата может рассматриваться в качестве метода выбора с учетом таких преимуществ, как сокращение этапов комплексного лечения, техническая простота выполнения реконструктивного пособия, снижение риска возникновения осложнений, в том числе поздних в виде контрактуры перипротезной капсулы, а также повышение качества жизни пациенток в аспектах психосоциального, физического, сексуального благополучия и в отношении улучшения отдаленных эстетических результатов перенесенной реконструктивной операции [7, 10, 11, 96, 110, 114, 125].

Степень разработанности темы исследования

Современная хирургия достигла заметного прогресса при лечении пациенток, нуждающихся в воссоздании молочной железы, в том числе после мастэктомии, однако результаты реконструктивных операций нельзя назвать

удовлетворительными из-за высокой частоты развития осложнений и неудовлетворительных косметических результатов.

Существенный вклад в развитие осложнений вносят особенности техники ныне существующих реконструктивных операций на молочной железе, локальные особенности тканей в зоне мастэктомии, а также реакции организма на имплантацию различного рода изделий медицинского назначения.

В отечественной и иностранной литературе по-прежнему ведутся дискуссии в отношении тактики лечения пациенток, утративших молочную железу в результате радикальной онкологической операции, приводятся противоречивые мнения в отношении характера и частоты развития осложнений у пациенток, подвергшихся реконструктивной хирургии молочной железы [36, 53, 55, 78].

Актуальной проблемой восстановительной хирургии молочной железы является изучение динамики изменения качества жизни пациенток не только в отдаленном послеоперационном периоде, но и на этапах реабилитации, а в трудах современных авторов не рассматривается характер изменения показателей качества жизни на критических точках реабилитационного периода пациенток, перенесших реконструкцию молочной железы [7, 11, 68, 69, 71, 84, 88, 96, 114].

Рутинным способом комплексного хирургического лечения пациенток, нуждающихся в мастэктомии и реконструкции молочной железы, к сожалению, является выполнение операции Маддена, существенно снижающей качество и эстетические исходы выполнения восстановительных операций.

Существенный вклад в изучение проблем реконструкции молочной железы внесли Н. О. Миланов, Д. Д. Пак, А. Д. Зикиряходжаев, А. Х. Исмагилов, М. В. Ермощенкова, A. Loreti, R. De Vita, N. Sobti и E. de Bakker. Их работы содержат фундаментальные основы реконструктивной хирургии молочной железы, опубликованы детальные

данные о техниках выполнения восстановительных операций, представлены личный опыт лечения осложнений, а также рассмотрены вопросы повышения качества жизни посредством совершенствования технических аспектов выполнения реконструктивного пособия. Однако в трудах этих ученых не рассматриваются вопросы динамики формирования перипротезной капсулы, недостаточно изучены характер и структура специфических и неспецифических послеоперационных осложнений, а также не в полной мере рассмотрена динамика изменения качества жизни на этапах реабилитации, что делает затруднительным применение предлагаемых технических решений при выполнении реконструкций молочной железы у пациентов после мастэктомии, что и послужило поводом для нашего исследования.

Цель исследования

Улучшение результатов лечения больных, перенесших мастэктомию, путем оптимизации реконструктивного этапа лечения.

Задачи исследования:

1. Изучить характер и частоту специфических и неспецифических осложнений при различных способах реконструкций молочной железы у пациенток после мастэктомии.
2. Разработать новый метод реконструкции молочной железы у пациенток после мастэктомии.
3. Изучить качество жизни у пациенток при двухэтапных субпекторальном и препекторальном способах реконструкции молочной железы и при одномоментном препекторальном способе пластики молочной железы после мастэктомии.

4. Изучить отдаленные результаты при одномоментной препекторальной реконструкции молочной железы у пациенток после мастэктомии.

Научная новизна исследования

Впервые систематизированы выявленные и изученные основные причины развития осложнений после мастэктомии и нелоскутных реконструкций молочной железы с использованием силиконовых эндопротезов в аспекте применения различных материалов и доступов.

В процессе исследования усовершенствован способ одномоментной препекторальной реконструкции молочной железы у пациенток, перенесших мастэктомию по поводу рака.

Впервые разработан способ пластики молочной железы после мастэктомии, подразумевающий восстановление всех важнейших элементов молочной железы без этапных вмешательств.

Впервые разработан ряд эффективных хирургических приемов с применением силиконового эндопротеза с покрытием из вспененного полиуретана и полипропиленового сетчатого импланта, способствующих профилактике ранних и поздних осложнений у пациенток, перенесших реконструкцию молочной железы.

Впервые разработан комплекс из оптимизированных и усовершенствованных методов препекторальной реконструкции, позволивший значительно снизить риск развития контрактуры капсулы силиконового эндопротеза.

Впервые изучена динамика формирования перипротезной капсулы у пациенток после мастэктомии и одномоментной препекторальной реконструкции молочной железы, произведена сравнительная оценка морфометрических показателей перипротезной капсулы при альтернативных способах нелоскутных реконструкций молочной железы.

Впервые показана эффективность использования силиконового эндопротеза с покрытием из вспененного полиуретана с последующим укрытием последнего полипропиленовым сетчатым имплантатом при одномоментной препекторальной реконструкции у пациенток после мастэктомии.

Теоретическая и практическая значимость исследования

Применение предложенного метода одномоментной препекторальной реконструкции молочной железы после мастэктомии, в том числе по поводу рака, является технически простым и эффективным способом восстановления всех структур, значимых для надлежащего улучшения качества жизни пациенток, в один этап, обеспечивает наиболее быструю социальную и психологическую реабилитацию пациенток после перенесенного лечения, а также формирование перипротезной капсулы более удовлетворительных свойств с низкой вероятностью развития контрактуры капсулы силиконового эндопротеза.

Полученные данные будут иметь существенное значение для хирургии и практического здравоохранения в целом.

Разработанный способ пластики молочной железы позволяет значительно улучшить результаты лечения и качество жизни пациенток в реабилитационном периоде, повышает удовлетворенность пациента лечением и снижает затраты финансовых и трудовых ресурсов на проведение лечения и реабилитации.

Разработанный способ пластики молочной железы позиционируется как простой в применении, экономичный и при этом дающий удовлетворительные ранние и отдаленные результаты лечения, что имеет существенное значение для хирургии и практического здравоохранения в целом, и может быть рекомендован врачам-хирургам.

Методология и методы исследования

Диссертация является научно-прикладным типом исследования, которое решает задачи оценки эффективности и полезности реконструктивных операций на молочной железе после мастэктомии.

Концепт исследования представлен проспективным исследованием когорт пациентов, подвергшихся мастэктомии и нуждающихся в реконструктивной операции.

Объект исследования — 161 пациент женского пола в возрасте от 30 до 65 лет с диагнозом рак молочной железы, нуждающиеся в мастэктомии и реконструктивном пособии.

Клинические базы: хирургический стационар ООО «ЕвроМедКлиникаПлюс» (ул. Дуси Ковальчук, 7/1, Новосибирск, Россия, 630001), ГБУЗ НСО ГКБ №1 (ул. Залесского, 6, корпус 4, Новосибирск, Россия, 630047), хирургический стационар ООО «Клиника Санитас в Медпарке» (ул. Николаева, 12/3, Новосибирск, Россия, 630090), хирургический стационар ООО «ТесориМед» (Садовническая ул., 39, стр. 13, Москва, Россия, 115035).

Методы обследования: клиническая оценка объективного статуса пациента проведена традиционными методами (осмотр, перкуссия, пальпация, аускультация). Антропометрические измерения для подбора необходимых метрических характеристик силиконового эндопротеза общепринятыми методами: определение пятна молочной железы, ширины базы, проведение щипкового теста, изменение расстояния от яремной вырезки до соска, от соска до субмаммарной складки, измерение окружности грудной клетки. Все антропометрические изменения производились при помощи штангенциркуля, сантиметровой ленты и калипера. Инструментальные методы: определение показателей общего анализа крови, биохимического анализа крови, общего анализа мочи, коагулограммы, определение группы крови и Rh-фактора. Специфические

методы обследования: Cor-биопсия, цитологическое исследование, гистологическое исследование, иммунофенотипирование (определение экспрессии маркеров ER, PR, HER2), определение Ki-индекса, определение BRCA1 и BRCA2 мутаций методом секвенирования.

С целью проведения дополнительного обследования использовалось следующее оборудование: аппарат для ультразвукового исследования Mindray DC-70 Pro X-Insight, магнитно-резонансный томограф Canon Vantage Elan 1,5 T (препарат для контрастирования — «Гадовист»), позитронно-эмиссионный компьютерный томограф Siemens Biograph mCT (препарат для контрастирования — дезоксиглюкоза-фтор 18F).

Статистическая обработка данных выполнена с помощью пакета статистических функций табличного процессора Microsoft Excel 2010, компьютерных программ StatTech v.4.6.1 (среднее значение, стандартная ошибка среднего, минимальное значение, максимальное значение, медиана, мода, персентиль, доверительный интервал). Достоверность различий планируется определить с помощью многофакторного дисперсионного анализа. Статистическая обработка и построение таблиц производились с помощью программного статистического пакета StatTech v.4.6.1 на персональном компьютере.

Основные положения диссертации, выносимые на защиту:

1. Выполнение одномоментной препекторальной реконструкции молочной железы у пациентов, перенесших мастэктомию, дает возможность миновать этапные вмешательства, уменьшить сроки госпитального лечения и периода реабилитации после операции, что существенно повышает качество жизни пациентов.

2. Размещение силиконового эндопротеза с покрытием из вспененного полиуретана в препекторальное ложе обеспечивает удовлетворительную адгезию с местными тканями и минимальный риск миграции эндопротеза и

аниматической деформации реконструируемой молочной железы, что критически важно в условиях дефицита мягких тканей, возникающего после мастэктомии.

3. Укрытие силиконового эндопротеза с покрытием из вспененного полиуретана полипропиленовым сетчатым имплантатом обеспечивает надлежащее укрепление нижнего полюса воссозданной молочной железы, а также способствует аугментации толщины кожно-жирового лоскута, тем самым существенно уменьшая риск возникновения смещения и экструзии эндопротеза.

4. Одномоментная препекторальная реконструкция молочной железы после мастэктомии с установкой силиконового эндопротеза с покрытием из вспененного полиуретана и размещением сетчатого полипропиленового имплантата над эндопротезом вносит существенный вклад в снижение риска развития капсульной контрактуры.

Степень достоверности результатов исследования

Подлинность результатов исследования подтверждается достаточным количеством клинических наблюдений (161 пациент в возрасте от 30 до 65 лет женского пола с диагнозом рак молочной железы, нуждающиеся в радикальной операции с последующей реконструкцией молочной железы), доступными и высокоинформативными методами диагностики, использованием актуальных методов статистической обработки. Статистический анализ произведен с использованием критерия Шапиро — Уилка, критерия Колмогорова — Смирнова, средних арифметических величин, стандартных отклонений, метода Клоппера — Пирсона, однофакторного дисперсионного анализа, критерия Геймса — Хауэлла, критерия Краскела — Уоллиса, критерия Данна с поправкой Холма, критерия Хи-квадрат Пирсона, в том числе с поправкой Холма, расчета коэффициента R^2 Найджелкерка, построения и анализа ROC-

кривых с использованием индекса Юдена, критерия Фридмана и критерия Коновера — Имана с поправкой Холма.

Личный вклад автора в получение научных результатов

Автором лично сформулированы и конкретизированы цели и задачи исследования, составлен план и выделены этапы диссертационного исследования, произведен сбор исходных данных.

Автором использованы собственные разработки и усовершенствованные им методики для проведения обследования и курирования пациентов на всех этапах лечения и реабилитации. Не менее 90% пациентов, принимавших участие в исследовании, были обследованы и прооперированы самим автором. Статистические данные обрабатывались при непосредственном участии автора. Автором лично произведены анализ данных, полученных в ходе исследования, расшифровка, обоснование результатов и формирование выводов.

Практическое использование результатов исследования

Результаты исследования внедрены в клиническую практику ООО «ТесориМед» (г. Москва), ООО «ЕвроМедКлиникаПлюс» (г. Новосибирск), ООО «Ставмедклиника» (г. Ставрополь).

Результаты исследования включены в образовательные программы центра постдипломного медицинского образования и факультета медицины и психологии В. Зельмана Института медицины и медицинских технологий федерального государственного автономного образовательного учреждения высшего образования «Новосибирский национальный исследовательский государственный университет», а также кафедр общей и госпитальной хирургии федерального государственного бюджетного образовательного учреждения высшего образования «Ставропольский государственный

медицинский университет» Министерства здравоохранения Российской Федерации при обучении студентов и ординаторов.

Публикации и апробация результатов работы

По теме диссертации опубликовано 7 научных работ, в том числе 6 статей в изданиях, рекомендованных ВАК Министерства науки и высшего образования Российской Федерации для публикации результатов диссертационных работ, и 1 патент на изобретение РФ.

Результаты исследования доложены на международной научно-практической конференции «Великий Шелковый Путь 2024» в секции «Реконструктивная хирургия молочной железы» (г. Ташкент, Узбекистан, 2024), межкафедральной конференции кафедр общей хирургии, факультетской хирургии, госпитальной хирургии, поликлинической хирургии, хирургии и эндохирургии с курсом сосудистой хирургии и ангиологии Ставропольского государственного медицинского университета (г. Ставрополь, 2024).

Соответствие диссертации паспорту научной специальности

Диссертационная работа соответствует паспорту специальности 3.1.9. Хирургия. Результаты данного исследования соответствуют области исследования данной специальности, пунктам 4, 6.

ГЛАВА 1. РЕКОНСТРУКТИВНАЯ ХИРУРГИЯ КАК ЧАСТЬ КОМПЛЕКСНОГО ЛЕЧЕНИЯ ПАЦИЕНТОК, ПЕРЕНЕСШИХ МАСТЭКТОМИЮ (ОБЗОР ЛИТЕРАТУРЫ)

1.1. Реконструктивная хирургия молочной железы, современное состояние проблемы

Утрата молочной железы после выполнения мастэктомии оказывает существенное отрицательное влияние на качество жизни (КЖ) женщины. По данным многочисленных исследований, связанных с оценкой КЖ при помощи валидированных опросников, онкологический процесс, его лечение и возможные осложнения оказывают существенное негативное влияние на физический, психологический, социальный и сексуальный компоненты КЖ [7, 10, 67, 95, 115, 117].

На сегодняшний день хирургический метод лечения рака молочной железы (РМЖ), включающий мастэктомию, является основным, что сопровождается неизбежной утратой органа [9, 44, 58]. В настоящее время довольно часто применяется вариант мастэктомии по Маддену, который не имеет косметического результата и сопровождается существенным уменьшением площади кожно-жирового лоскута, оказывая негативное воздействие на перспективы реконструктивного пособия. Выделяют также кожесохраняющую мастэктомию (КСМ), или skin-sparing mastectomy (SSM), при которой происходит удаление всей ткани молочной железы без сохранения сосково-ареолярного комплекса (САК). В свою очередь, сосково-сохраняющая мастэктомия (ССМ), или nipple-sparing mastectomy (NSM), также предполагает удаление ткани молочной железы с сохранением не только лишь кожного чехла молочной железы, но и САК, что с эстетических позиций является наиболее выгодным в отношении перспектив реконструктивного этапа лечения.

Как КСМ, так и ССМ имеют свои показания и противопоказания, которые зависят от глубины локализации опухоли и ее близости к поверхности кожи и САК. Как правило, локализация опухоли в пределах САК и 1,5 см от него исключает применением ССМ [39, 65, 113].

Согласно данным Американского общества пластических хирургов (American Society of Plastic Surgeons, ASPS), в 2023 г. в США реконструкция молочных желез была выполнена 157 740 женщинам, что на 4 % больше, чем в 2022 г., и свидетельствует о все большем желании пациенток воссоздать молочную железу после ее потери в процессе мастэктомии [41]. Реконструктивно-пластические операции при РМЖ дают возможность вернуть пациенток к полноценной семейной, трудовой и сексуальной жизни, ввиду своего положительного влияния на КЖ, оказывая положительное влияние на социальное, физическое, психологическое и сексуальное благополучие [3, 7, 10, 15, 25, 96, 110, 123, 125].

В зависимости от применяемого материала выделяют нелоскутные реконструктивные операции с использованием силиконового эндопротеза или этапного применения тканевого экспандера с последующей заменой на постоянный эндопротез и лоскутные реконструкции при помощи аутоматериала в виде кожно-жировых (например, кожно-жировой лоскут на сосудистой ножке перфорантов глубокой нижней эпигастральной артерии, он же DIEP-лоскут, SIEA-лоскут — на ножке из поверхностной эпигастральной артерии и т. д.) и кожно-мышечно-жировых лоскутов (широчайшей мышцы спины (Latissimus dorsi myocutaneous flap; его недостатком является дефицит мобилизируемого объема, что часто требует комбинации с нелоскутными методиками. Более того, возможно возникновение функционального дефицита верхней конечности за счет снижения функции плеча, что также будет негативно сказываться на КЖ пациентки), прямой мышцы живота (transverse rectus abdominis myocutaneous flap, TRAM-лоскут, его модификации; повышает риск послеоперационных грыж и требует дополнительного установления

сетчатого имплантата на переднюю брюшную стенку) и т. д.). Иначе они называются методами объемного замещения и объемного смещения соответственно [79, 91, 121, 142].

Использование свободных лоскутов на основе питания перфорантами глубокой или поверхностной нижней надчревной артерии подразумевает создание сосудистых анастомозов микрохирургической техникой, дополнительной предоперационной визуализации сосудов для надлежащего планирования реконструкции. Недостатками данного метода являются возможное возникновение сосудистых патологий (ишемия и венозный застой), формирование гематомы и инфицирование на месте забора лоскута, а также его высокая стоимость.

Таким образом, реконструкции молочной железы на основе лоскутов являются довольно травматичными техниками с высокой вероятностью возникновения осложнений на донорском участке, которые неизбежно влекут за собой формирование дополнительных рубцов, таким образом негативно сказываясь на КЖ, в том числе удовлетворенности результатами реконструктивных операций [28, 34, 43, 77, 91].

Немаловажным аспектом, который имеет значение в выборе методики реконструкции, является приоритет приверженности хирурга тем или иным способам операций. Данный факт вносит вклад в возникновение многочисленных разногласий между специалистами, занимающимися вопросами реконструктивной хирургии молочной железы.

В современной литературе есть сведения о применении так называемой гибридной реконструкции с использованием свободного мышечно-жирового лоскута, выполняющего роль васкуляризирующей основы для местных тканей и их защиты от действия адъювантной лучевой терапии (ЛТ). Возможен забор собственной жировой ткани из богатых жиром участков тела с формированием специального покрытия для используемого эндопротеза. При гибридных реконструкциях, так же как и в вышеописанных раздельных

техниках, может использоваться ацеллюлярный дермальный матрикс (АДМ), дополнительно укрывающий эндопротез [5, 34, 73, 143].

Таким образом, выполнение реконструктивных операций с использованием силиконового эндопротеза и отказ от рутинного выполнения реконструкций с использованием лоскутов, на наш взгляд, является наиболее предпочтительной тактикой восстановления молочной железы за счет своей безопасности, простоты, хорошего соотношения цена/качество, надежности и возможности ее выполнения при широком спектре сопутствующих заболеваний [99]. Ш. Г. Хакимова с соавт. [32] в своем исследовании, посвященном выбору метода реконструкции у больных РМЖ, приходят к выводу, что техническая простота и минимальная травматичность реконструкций с использованием алломатериалов превосходят данные характеристики аутологичных лоскутных реконструкций, что соответствует вышеизложенной позиции автора.

Ряд авторов [2, 8, 17, 26, 41, 49, 91, 116, 133] сообщают о факте использования эндопротеза с целью реконструкции молочной железы в 65–80% случаев мастэктомий. Относительно времени выполнения реконструктивного этапа лечения нелоскутные операции классифицируют на одномоментные, или немедленные, двухэтапные и отсроченные реконструкции. Одномоментная реконструкция, или прямая имплантация — установление постоянного эндопротеза при одномоментной реконструкции, а двухэтапная реконструкция — установка тканевого экспандера, который осуществляет первичную дермотензию и далее заменяется на постоянный эндопротез. Отсроченные реконструкции подразумевают сначала выполнение мастэктомии, а через определенный промежуток времени — применение реконструктивного этапа лечения.

Имеется множество вариантов размера, текстуры, формы и поверхности эндопротезов. Среди них выделяют салиновые (солевые) и силиконовые, гладкие, текстурированные и с пенополиуретановым покрытием, круглые и анатомические.

Использование того или иного эндопротеза продиктовано задачами реконструкции и характеризуется определенной вероятностью возникновения осложнений с последующим влиянием на все аспекты качества жизни пациенток в послеоперационном периоде [12, 59, 66, 72, 81, 91].

В настоящий момент существует несколько анатомических плоскостей для размещения эндопротеза и/или экспандера. Выделяют 3 основных варианта установки силиконового эндопротеза: 1) препекторальное размещение — эндопротез располагается поверх грудных мышц в препекторальном ложе; 2) dual plane, или двухплоскостное, часто называемое в зарубежной литературе субпекторальным размещением, включает в себя установку эндопротеза частично под большую грудную мышцу и частично под кожу; 3) тотальное субмускулярное размещение — вариант установки эндопротеза в субпекторальное пространство, подразумевающий полное покрытие последнего большой грудной мышцей [2, 34, 43, 44, 62, 66, 102, 110, 133].

Способ реконструктивного вмешательства и устанавливаемого эндопротеза, безусловно, должен согласовываться с данными методами лечения, их адъювантными или неоадъювантными методиками, также необходимо учитывать верификацию опухоли по системе TNM, индивидуальные характеристики и особенности пациенток (возраст, семейный анамнез, пожелания пациента, индекс массы тела (ИМТ)), а также ее индивидуальные пожелания. Такой подход позволяет свести к минимуму возможные осложнения и максимально повысить уровень жизни пациенток [3, 15, 48, 52, 57, 61, 88, 98, 101, 120].

В ряде случаев имеется потребность в дополнительном укрытии эндопротеза во время выполнения реконструктивных операций. Для данной манипуляции могут использоваться биологические или синтетические имплантаты, а также аутологичные лоскуты [3, 8, 15, 25, 35, 37, 41, 53, 65, 107, 119, 122, 125].

Изделия медицинского назначения, представленные на рынке в настоящее время, позволяющие увеличить толщину покровного лоскута для реконструкции, делятся на 2 основные категории — биологические и синтетические. Биологические имплантаты представлены ацеллюлярным, или бесклеточным, дермальным матриксом и формируются из клеток животных. Второй вид имплантатов — синтетические — делятся на рассасывающийся тип и нерассасывающийся, что зависит от вида материала сетчатого эндопротеза [51, 118].

Синтетический сетчатый имплантат, так же как и АДМ, предназначен для надежного укрытия эндопротеза в случае дефицита собственных тканей. Ряд авторов [13, 27, 37, 53, 66, 107] сообщают о роли данных материалов в отношении снижения частоты возникновения капсульной контрактуры (КК). В современной литературе присутствуют сведения о том, что АДМ ассоциирована с более высокими показателями осложнений при реконструкциях молочной железы по сравнению с синтетическими имплантатами [71, 105, 122].

1.2. Качество жизни пациенток, перенесших реконструктивную операцию после мастэктомии

Согласно определению Всемирной организации здравоохранения (ВОЗ), качество жизни — это восприятие человеком своего жизненного положения в контексте социальной среды, физического благополучия, а также целей, стандартов, ожиданий и проблем [4].

С учетом технического и социального прогресса, улучшение качества жизни пациентов на всех этапах лечения имеет особое значение.

Согласно данным современных научных источников, различные варианты хирургических (в том числе онкологических) и реконструктивных методов лечения оказывают существенное влияние на качество жизни пациенток в послеоперационном периоде. Отмечается, что выполнение того

или иного вида мастэктомии, а также реконструкции молочных желез значительно улучшает КЖ пациенток, подвергшихся радикальному хирургическому лечению РМЖ [7, 11, 68, 69, 71, 84, 88, 96, 114].

Для оценки и контроля качества проведенного лечения используется метод анкетирования. В настоящее время имеется множество различных опросников. Однако самым распространенным и наиболее полно отражающим результат при онкологической патологии молочной железы является валидированный опросник Breast-Q Version 2.0, который вышел в 2017 году, а первая версия — в 2009 году.

Опросник Breast-Q 2.0 изначально содержит 6 модулей, два из которых связаны с эстетической хирургией (аугментационная маммопластика, редукционная маммопластика и/или мастопексия), а остальные — с хирургией РМЖ (мастэктомия и реконструктивная хирургия молочной железы). Каждый модуль имеет пред- и послеоперационные варианты опросника, а также конверсионные шкалы: физическое (Physical Well-being Chest — PWC), психосоциальное (Psychosocial Well-being — PW) и сексуальное благополучие (Sexual Well-being — SW), а также удовлетворенность молочной железой (Satisfaction with Breasts — SB), результатом лечения (Satisfaction with Outcome — SO) и оказанной медицинской помощью. В каждом модуле после сбора ответов респондентов для удобства восприятия сумма баллов преобразуется в значения от 0 до 100, согласно конверсионной шкале по системе РАША [10, 17, 46, 89, 96].

Основной опросник Европейской организации по исследованию и лечению рака EORTC QLQ-C30 является одним из хорошо известных и широко используемых инструментов оценки; EORTC QLQ-BR23 — это дополнительный модуль, предназначенный для исследования КЖ при РМЖ. EORTC QLQ-C30 оценивает глобальные, функциональные и симптоматические области онкологических больных; EORTC QLQ-BR23 оценивает специфичные для РМЖ функциональные и симптоматические домены [6, 10, 112], но при этом данная форма опросника не охватывает всех

составных частей КЖ, включая особенности психосоциального, физического, сексуального благополучия, а также не учитывает параметры оценки эстетической удовлетворенности внешним видом молочной железы после перенесенного оперативного лечения злокачественного заболевания.

Выявление того или иного онкологического заболевания является серьезным стрессовым фактором. РМЖ также снижает КЖ через возникновение страха у женщины в связи с утратой молочной железы, которая во многом является эстетическим органом, также выполняющим функцию лактации во время материнства [1, 7, 10, 67, 95].

В исследовании Н. Е. Мантуровой с соавт. [11] представлен анализ качества жизни в позднем послеоперационном периоде после различных способов реконструкции молочной железы. Анкетирование при помощи опросника Breast-Q производилось через 6, 12 месяцев и 5 лет. В исследовании приняло участие 339 пациенток, разделенных на 4 группы. В 1-ю группу вошли 141 пациентка с проведением только модифицированной мастэктомии по Маддену. Во 2-й группе было 133 пациентки, которым после удаления молочной железы, регионарных лимфоузлов и клетчатки выполнялась двухэтапная реконструкция с размещением экспандера по большой грудной и передней зубчатой мышцам. В 3-й группе из 79 пациенток проводили радикальную мастэктомию с отсроченной реконструкцией через 6–12 месяцев. В 4-й группе из 40 пациенток выполнялась только корригирующая операция по эстетическим показаниям (увеличивающая маммопластика или аугментационная мастопексия). В исследовании использовался опросник Breast-Q, состоящий из 91 вопроса и разделенный на упомянутые выше 6 модулей. Значительно отличается по результатам первая группа исследования, в то время как остальные группы имеют схожие результаты, которые ожидаемо превышают таковые для первой группы. Таким образом, согласно полученным данным, авторы приходят к выводу о том, что как отсроченная, так и одномоментная реконструкция молочной железы значительно улучшают качество жизни. Результаты данного

исследования согласуются с результатами исследования A. S. Heimes с соавт. [69]. Нельзя не отметить результаты метаанализа 16 исследований S. Zehra с соавт. [68], в котором сравнивалось качество жизни пациенток, больных РМЖ, при помощи Breast-Q и EORTC QLQ-C30 после различных видов хирургического лечения. Авторы пришли к выводу, что комбинирование радикальной мастэктомии с последующей реконструкцией молочной железы значительно улучшает качество жизни и повышает уровень удовлетворенности по сравнению с выполнением только радикальной мастэктомии.

Ряд современных авторов сходятся во мнении о том, что при реконструкции молочной железы КЖ значительно улучшается по сравнению с выполнением только лишь мастэктомии, что требует новых подходов в отношении сокращения этапов лечения и скорейшей реабилитации пациенток после радикальной операции [7, 14, 18, 64, 123].

В аналогичном исследовании А. Х. Исмагилова с соавт. [7] с помощью опросника Breast-Q оценивалось качество жизни 393 пациенток после различных хирургических вариантов лечения РМЖ. В первую группу (n=141) вошли пациентки, которым была проведена радикальная мастэктомия; во вторую (n=133) — радикальная мастэктомия с одномоментной реконструкцией молочных желез; в третью группу (n=79) — радикальная мастэктомия с отсроченной реконструкцией молочных желез; в четвертую контрольную группу (n=40) вошли пациентки с корректирующей операцией по эстетическим показаниям. Суммарный балл согласно опроснику до операции в 1-й группе был на 30,8% ниже в сравнении с 4-й группой, во 2-й — ниже на 25,7%, в 3-й группе — ниже на 27,1%. Через 6 месяцев после хирургического вмешательства суммарный средний балл для 1-й группы снизился на 13,4%, для 2-й группы вырос на 31,4%, для 3-й группы вырос на 30,4%, а в 4-й группе вырос на 15,5%. Таким образом, в исследовании продемонстрировано, что пациентки с РМЖ, перенесшие радикальную

мастэктомию, из-за отсутствия реконструктивного этапа лечения имеют наиболее сниженный уровень качества жизни по всем параметрам.

В современном психологическом исследовании качества жизни у женщин, перенесших секторальную резекцию либо только мастэктомию при РМЖ, М. О. Климова с соавт. [10] приводит данные сравнительного анализа 400 женщин в возрасте от 26 до 80 лет с РМЖ. Пациентки были разделены на 3 группы: 1-я группа, условно здоровая, являлась контрольной; 2-я и 3-я группы из 136 пациенток были подвержена секторальной резекции или радикальной мастэктомии. Отметим, что в данном исследовании использовался опросник SF-36, состоящий из 36 пунктов, сгруппированных в 8 шкал, объединенных в 2 компонента, которые отражали как психологическое, так и физическое благополучие, однако данный опросник не является достаточно эффективной опцией для изучения КЖ у онкологических пациентов. Авторы исследования приходят к выводу, что в течение полугода после хирургического этапа лечения происходило снижение КЖ в обеих группах, однако по истечении еще года в группе с секторальной резекцией молочной железы отмечается увеличение показателей КЖ. Подобный результат можно объяснить сохранением большего массива ткани молочной железы, что влияет на самооценку и психологическое состояние женщины, поскольку молочная железа выполняет эстетическую функцию с формированием внешнего облика женщины, в то время как мастэктомия без реконструктивного лечения связана с выраженной асимметрией груди, тем самым снижая привлекательность и самооценку женщины [10]. Данный результат согласуется с исследованием А. С. Байсалбаева с соавт. [1], сравнивающими качество жизни пациенток при помощи EORTC QLQ-BR23 после мастэктомии и органосохраняющей операции при действии традиционного и гипофракционированного режима ЛТ при лечении РМЖ. Авторы утверждают, что женщины, перенесшие радикальную мастэктомию, более склонны к депрессии и социальной дезадаптации, имеют низкую самооценку и сексуальное благополучие.

В исследовании K. Diao с соавт. [101] также сравнивалось КЖ 1215 пациенток, разделенных на группы из 631 женщины после органосохраняющей операции с адъювантной лучевой терапией и 584 пациенток, которым была выполнена радикальная мастэктомия с реконструктивной операцией. К сожалению, авторы не сообщают о типе и методике реконструкции. Для оценки качества жизни и удовлетворенности пациенток использовался, в том числе, опросник Breast-Q. Интервал наблюдения пациенток составил 9 лет. По результатам исследования авторы утверждают, что во второй группе имеет место ухудшение сексуального аспекта КЖ, но в то же время имеется улучшение физического благополучия в сравнении с первой группой.

В систематическом обзоре и метаанализе M. E. Clarijs с соавт. [113] анализировались результаты 1202 статей с участием 3895 пациенток. Оценивалось качество жизни при помощи опросника Breast-Q у пациенток после мастэктомии с сохранением сосков (ССМ) и мастэктомии с сохранением кожи (КСМ) с последующей немедленной реконструкцией в обоих случаях. Согласно результатам статистически значимых отличий в частоте осложнений и неудачных реконструкций между методами не обнаружено. Средняя разница между методами по результатам статистического анализа составила: 7,96 по сексуальному благополучию и 4,77 по психосоциальному благополучию в пользу ССМ. Статистически значимых отличий по остальным шкалам получено не было. Таким образом, авторы исследования утверждают, что ССМ — наиболее лучший вариант мастэктомии, поскольку показатели качества жизни в психосоциальном и сексуальном аспекте выше, чем при КСМ, что связано с сохранением такой ключевой структуры молочной железы, как САК, что влияет на сексуальное благополучие и удовлетворенность молочной железой.

Актуально исследование КЖ у пациенток после одно- и двухсторонней мастэктомии с последующей (как правило, одномоментной) реконструкцией молочной железы, поскольку в современном мире возрастает число

выполнения мастэктомий не только пораженной молочной железы, но и контрлатеральной, как правило, с профилактической целью. Качественных клинических исследований в данном направлении представлено критически мало, однако в перекрестном исследовании A. Cogliandro с соавт. [61] оценивалось КЖ пациенток после данного типа хирургического лечения. По результатам анкетирования опросником Breast-Q через год после оперативного вмешательства авторы приходят к выводу, что пациентки, перенесшие двухстороннюю ССМ и реконструкцию, имеют более благоприятный хирургический исход и косметический результат, а также более высокие показатели удовлетворенности по сравнению с перенесшими одностороннюю мастэктомию и реконструкцию. Данный результат можно объяснить симметризацией реконструированных молочных желез при двухсторонних операциях, что оказывает значительное позитивное влияние на удовлетворенность молочной железой и сексуальное благополучие пациенток.

В ретроспективном исследовании M. Salgarello с соавт. [60] с помощью опросника Breast-Q оценивалось качество жизни 70 пациенток, получивших одномоментную препекторальную реконструкцию молочной железы (ОППРМЖ) с использованием эндопротеза с микрополиуретановым покрытием после мастэктомии по поводу РМЖ. Также авторами проанализирована корреляция между толщиной лоскута после мастэктомии и удовлетворенностью грудью. Через 12 месяцев наблюдения средний показатель опросника Breast-Q по удовлетворенности грудью составил 71,73 (со стандартным отклонением: 13,31), а по физическому благополучию груди — 70,73 (со стандартным отклонением: 7,94). Авторы отмечают, что выявлена положительная линейная корреляция между толщиной лоскута после мастэктомии и удовлетворенностью грудью и сексуальным благополучием.

1.3. Обоснование необходимости выполнения одномоментной препекторальной реконструкции молочной железы у пациенток, перенесших мастэктомию

Одномоментная реконструкция молочной железы (ОРМЖ) в нелоскутном варианте подразумевает установку эндопротеза сразу после онкохирургического этапа лечения в виде мастэктомии, как правило, подкожной КССМ. Также метод ОРМЖ подразумевает выполнение как радикальной операции, так и реконструктивного пособия, включенных в одну операцию, и, следовательно, меньшее суммарное нахождение под анестезиологическим пособием, меньшее количество времени на восстановление после операции и последующих посещений врача, поэтому пациентки сообщают о лучшем психологическом самочувствии и улучшении различных аспектов КЖ [49, 54, 60, 93, 106, 111]. Отметим, что в США отмечается тенденция к частоте роста ОРМЖ благодаря инновациям в реконструктивной хирургии и усовершенствованию данной методики [31, 32, 128, 129, 131, 132].

A. Gurrado с соавт. [93] представляют данные результатов лечения и оценки ранних послеоперационных результатов 96 пациенток, 65 из которых подверглись ОППРМЖ (65,7%), в свою очередь 31 пациентке (32,3%) выполнена двухэтапная реконструкция молочной железы (ДРМЖ) с позиционированием экспандера/эндопротеза в препекторальном ложе. В обоих случаях реконструктивному этапу предшествовало КССМ или КСМ. По результатам тестирования опросником Breast-Q статистически достоверно и значимо в группе с ОППРМЖ был более высокий уровень удовлетворенности и благополучия сексуальных, психосоциальных и физических аспектов КЖ, в том числе и уровень удовлетворенности эндопротезом, по сравнению с каждой из пациенток в группе ДРМЖ.

В крупном клиническом исследовании G. E. Naoum с соавт. [124] сравнивались ОРМЖ, ДРМЖ и аутологичная реконструкция с оценкой

адъювантной ЛТ. Исследование включало 1286 пациенток, перенесших реконструкции молочной железы в период с 1997 по 2017 год. Пациентки были разделены на 6 групп в зависимости от метода реконструкции и наличия или отсутствия адъювантной ЛТ. Больные, которым была выполнена аутологичная реконструкция, составили 24,1% от всей когорты (n=311); 32,3% (n=416) и 43,4% (n=559) имели ОРМЖ и ДРМЖ соответственно. Адъювантная ЛТ была выполнена 529 (41,1%) пациенткам. Мышечное укрытие эндопротеза было проведено в 524 (28,9%) реконструкциях, а укрытие эндопротеза или лоскута с помощью АДМ с размещением лоскута, эндопротеза и имплантата в препекторальное ложе — в 1290 (71,1%) случаях. Медиана наблюдения составила 5,8 года, что является достаточным сроком наблюдения динамики развития осложнений, в том числе связанных с эндопротезом в группах исследования. Для группы без ЛТ частота любых осложнений после реконструктивных вмешательств составила 11,1; 12,6 и 19,5% для аутологичных лоскутных, одномоментных и двухэтапных реконструкций соответственно. Однако в группе с проведением ЛТ наблюдалось увеличение частоты осложнений — 15,1; 18,2 и 36,8% для вышеперечисленных видов реконструкций соответственно. Наблюдение, связанное с повышением частоты осложнений в долгосрочной перспективе при применении адъювантной ЛТ, согласуется с выводами крупного популяционного исследования C. Doherty с соавт. [137].

В сравнительном исследовании P. G. Cordeiro с соавт. [141] сообщается, что более высокая частота неудачных реконструкций была в группе пациенток с ЛТ, проведенной на экспандер, по сравнению с группой, где ЛТ действовала на постоянный эндопротез (18,1% против 12,4%), однако отмечается, что данный результат не был статистически значимым. Авторы, описывая прогнозируемую 6-летнюю частоту реконструктивных неудач, утверждают, что она выше в группе пациенток, получающих ЛТ в случаях установленного тканевого экспандера, чем во второй группе (32% против 16,4%; $p<0,01$). Таким образом, частота осложнений и неудачных

реконструкций может быть выше при действии ЛТ на тканевой экспандер. Аналогичные результаты получены в метаанализе K. T. Lee с соавт. [86], включающем 8 исследований и 899 пациенток. Частота реконструктивных неудач гораздо выше в группе пациенток с проведением ЛТ на тканевой экспандер (16%) в отличие от группы исследования, где ЛТ направлена на постоянный эндопротез (10%).

Изучая вопрос об оптимальном типе реконструкции при использовании неоадъювантной полихимиотерапии (ПХТ) в сочетании с адъювантной ЛТ, G. E. Naoum с соавт. [100] в своем проспективном исследовании 300 пациенток сравнивали результаты ОРМЖ, ДРМЖ и аутологичной реконструкции. В каждой из когорт аутологичной реконструкции, ДРМЖ и ОРМЖ было 29,3%, 28,3% и 42,4% пациенток соответственно. Размещение эндопротеза и экспандера проводилось в субпекторальное ложе по технологии dual plane. Анализировались такие осложнения, как КК, разрыв эндопротеза и его обнажение. Многофакторный анализ данного исследования показал значительную связь ДРМЖ с более высоким риском инфекции и отторжения эндопротеза. С другой стороны, ОРМЖ имеет более низкие показатели осложнений по сравнению с ДРМЖ и аутологичной реконструкцией при сочетании неоадъювантной ПХТ и адъювантной ЛТ — 19,4%, 29,4% и 14,0% соответственно, что, в свою очередь, согласуется с данными E. Riggio с соавт. [87], которые анализировали осложнения у 294 пациенток с локализацией эндопротеза и экспандера в субпекторальном пространстве по технике dual plane при ОРМЖ (17,2%) и ДРМЖ (18,3%) в сочетании с адъювантными и неоадъювантными ЛТ и ПХТ. Данные результаты свидетельствуют о повышении частоты осложнений при влиянии адъювантной ЛТ и согласуются с вышеупомянутым исследованием G. E. Naoum с соавт. [124]. Таким образом, авторы исследования [100] приходят к выводу, что профиль осложнений одноэтапной реконструкции с использованием непосредственно эндопротеза превосходит двухэтапную

реконструкцию тканевым экспандером с последующей заменой на силиконовый эндопротез и сравним с аутологичной реконструкцией.

В проспективном исследовании Ф. Х. Шидаковой с соавт. [30] анализировалась частота осложнений после подкожной/кожесохраняющей мастэктомии в сочетании с ЛТ в двух группах: контрольная группа с ДРМЖ из 42 пациенток, исследуемая группа с ОРМЖ из 50 пациенток. Размещение экспандеров и эндопротезов в данном исследовании производилось в субпекторальное ложе. Для контрольной и исследуемой групп частота следующих осложнений составила: КК — 3 (6%) и 6 (14,3%), воспаление ложа эндопротеза — 4 (8%) и 1 (2,4%), протрузия эндопротеза — 2 (4%) и 0 (0%), повторная операция — 7 (14%) и 5 (11,9%) соответственно. По результатам исследования авторы делают вывод, что подкожная или кожесохраняющая мастэктомия с ОРМЖ с размещением эндопротеза в субпекторальном ложе в сочетании с адъювантной ЛТ не увеличивают достоверно частоту возникновения осложнений, а также не создают ограничений в назначении в сопутствующих методах лечения.

Однако установлено, что фиброз большой грудной мышцы под влиянием дистантной адъювантной ЛТ при субпекторальной реконструкции повышает вероятность КК за счет усиления фиброзного и воспалительного компонентов в ППК. При препекторальном размещении эндопротеза большая грудная мышца остается интактной в своем анатомическом положении под эндопротезом. Фиброзные процессы внутри самой мышцы, вследствие оперативного вмешательства или действия дистантной ЛТ, происходят под самим эндопротезом, что снижает частоту формирования КК за счет снижения вклада фиброза большой грудной мышцы в фиброз ППК [56, 63, 66]. C. J. Sinnot с соавт. [75] в исследовании отмечают, что у 21 женщины в группе с dual plane реконструкцией груди с адъювантной ЛТ частота возникновения КК в три раза выше (52,2%), в сравнении с группой из 45 пациенток, перенесших препекторальную реконструкцию молочной железы с последующей ЛТ (16,1%).

Изучая влияние ЛТ на реконструкцию молочной железы в целом, ряд авторов пришли к выводу, что проведение ЛТ на постоянный эндопротез предпочтительнее в отличие от проведения ЛТ на тканевой экспандер [3, 45]. В систематическом обзоре B. El-Sabawi с соавт. [45] при исследовании влияния адъювантной лучевой терапии указывается, что коэффициент потерь постоянного эндопротеза и экспандера в данном случае составляет 14,7% и 18,8% соответственно при p=0,006. Подобные результаты подтверждают предпочтительность применения одномоментной реконструкции молочной железы.

В когортном исследовании M. E. Brunbjerg с соавт. [54] сравнивались результаты одномоментных с использованием АДМ у 21 пациентки и двухэтапных немедленных реконструкций груди у 23 пациенток с точки зрения послеоперационных осложнений и эстетического результата. Экспандер и эндопротез были установлены в субпекторальное ложе по методике dual plane. Срок наблюдения составил 2 года. Авторы докладывают, что риск потери эндопротеза в группах ОРМЖ и ДРМЖ был одинаков — 16% и 17% соответственно. А риск хотя бы одного осложнения был выше в группе ДРМЖ (41%) по сравнению с группой ОРМЖ (3%). Исследователи приходят к выводу, что выполнение ОРМЖ с использованием АДМ по технологии dual plane позволяет достичь эстетического результата с минимальными затратами по сравнению с ДРМЖ.

В систематическом обзоре и метаанализе T. Zhang с соавт. [144], включающем 28 исследований и 2685 пациенток, которым были проведены как препекторальные, так и субпекторальные немедленные (96,15% случаев) и отсроченные (3,85% случаев) реконструкции с использованием сетчатых имплантатов с титанизированным покрытием TiLOOP® Bra, SERAGYN® BR, а также АДМ, авторы приходят к выводу, что вне зависимости от метода реконструкции титанизированные сетчатые имплантаты имеют более низкие показатели осложнений и являются более безопасными в сравнении с АДМ. Нельзя не упомянуть выводы P. Gentile с соавт. [135] при исследовании 163

пациенток, перенесших мастэктомию по поводу рака молочной железы с ОППРМЖ с использованием полипропиленовой сетки с титановым покрытием. Гистологический анализ перипротезной капсулы показал полную интеграцию сетки в восстановленные окружающие ткани с нормальным заживлением и физиологическим уровнем содержания коллагенов первого и третьего типов, соответствующим уровню коллагенов при отсутствии полипропиленовой сетки с титановым покрытием.

1.4. Осложнения одномоментной препекторальной реконструкции молочной железы после мастэктомии

Как и любое оперативное вмешательство, препекторальная реконструкция молочной железы имеет ряд показаний для ее выполнения. К основным показаниям в пользу этой методики авторы отнесли выполнение одномоментной реконструкции, повторную операцию после субмускулярного размещения эндопротеза для коррекции КК и аниматической деформации. Основным критерием для препекторального размещения эндопротеза является достаточный объем подкожно-жировой клетчатки над молочной железой, удовлетворительная толщина которой легко оценивается при помощи щипкового теста (pinch-теста) [16]. R. Vidya с соавт. [109] отмечают, что для препекторального размещения эндопротеза имеет значение отсутствие в анамнезе неоадъювантной ЛТ, курения, ожирения и декомпенсированного сахарного диабета.

Несмотря на наличие преимуществ методики одномоментной препекторальной реконструкции молочной железы, актуальность вопроса о частоте осложнений имеет место быть. В современной литературе принято разделение осложнений на неспецифические, или общехирургические, и специфические. К неспецифическим осложнениям относятся подкожная серома, гематома, инфекция области хирургического вмешательства. Специфические осложнения, связанные с эндопротезом, в свою очередь

включают дистопию (мальпозицию) эндопротеза, аниматическую деформацию, позднюю серому, капсульную контрактуру и гнойную инфекцию ложа эндопротеза и «синдром красной груди» («red breast syndrome») [16, 28, 30, 53]. Синдром красной груди представляет собой неинфекционную эритему на фоне использования АДМ во время реконструкции. Согласно M. Y. Nahabedian с соавт. [97], частота встречаемости данного синдрома на фоне применения АДМ варьирует от 0 до 27%.

После установки эндопротеза вокруг него формируется капсула из соединительной ткани, именуемая перипротезной капсулой (ППК). В ряде случаев возможно патологическое усиление образования фиброзной ткани, сопровождаемое утолщением ППК, что приводит к образованию так называемой капсульной контрактуры (КК). Стоит отметить, что механизм формирования соединительнотканной ППК изучен достаточно хорошо, однако достоверный путь прогрессирования реакции фиброзной ткани до КК остается предметом споров и дискуссий [5, 47, 56].

КК представляет собой отдаленное и наиболее тяжелое осложнение после реконструктивных операций с использованием силиконовых эндопротезов. Существует классификация, предложенная в 1976 году J. L. Baker, с выделением 4 степеней КК [56, 66, 138]. Данная классификация применяется в клинической практике по сей день.

I степень — представляет собой мягкую грудь, которая выглядит естественно, а эндопротез практически не заметен. ППК в данном случае тонкая и эластичная, нерасщепленная, пальпаторно не ощутима [56, 127, 134, 138].

II степень — форма молочной железы на вид не изменена, однако эндопротез и капсула вокруг него уплотнены, ощущаются при пальпации [56, 127, 134]. Толщина капсулы при этом, по данным ультразвукового исследования (УЗИ), для I и II степеней составляет в среднем 1,14 мм.

По данным магнитно-резонансной томографии (МРТ), толщина капсулы для I степени — 1,1–1,2 мм, а для II степени — 1,2–1,34 мм [96, 136].

III степень характеризуется видимым искажением реконструированной молочной железы, при пальпации определяются уплотненные контуры эндопротеза. Эндопротез может иметь аномально шаровидную форму. С морфологической точки зрения КК третьей степени характеризуется наличием гигантских клеток во внутреннем слое капсулы в отличие от второй степени КК [56, 96, 127, 134].

IV степень представляет собой твердую и болезненную грудь с явно отмечаемой деформацией. Морфология капсулы при данной степени характеризуется воспалительными элементами с обильной васкуляризацией и гранулемами [56, 127, 134, 138].

III и IV степени КК являются показанием для ревизионной операции, сопровождаемой капсулэктомией с заменой на новый эндопротез [56, 127, 134]. Толщина капсулы при этом, по данным УЗИ, для III и IV степеней составляет в среднем 2,39 мм. По данным МРТ, толщина капсулы для III степени колеблется от 1,3 до 1,4 мм, а для IV — от 1,5 до 2,63 мм [96, 136].

Стоит отметить, что в настоящий момент отсутствует полная картина этиологии КК, продолжаются обсуждения причин ее возникновения. Современное представление о провоцирующем факторе заключается в том, что КК возникает вследствие неконтролируемой прогрессирующей перипротезной воспалительной реакции. Агенты, запускающие и поддерживающие данный тип воспаления, являются многофакторными и труднопрогнозируемыми [56, 66, 134].

Ранее отмечалась корреляция между классификацией КК по J. L. Baker и классификацией P. Wilflingseder, введенной в 1974 году и основанной на гистологических и иммуногистохимических данных. Гистологическое описание КК по P. Wilflingseder отчасти совпадает с вышеуказанным описанием степеней КК: I степень — тонкая капсула без контракции; II степень — констриктивный фиброз без гигантских клеток инородного тела;

III степень — констриктивный фиброз с гигантскими клетками инородного тела; IV степень — констриктивный фиброз, воспалительные клетки с гранулемами инородного тела, неоангиогенеза с возможным образованием неврином. В современных условиях данная классификация не применима, поскольку современные морфологические и иммуногистохимические данные не совпадают с устаревшим гистологическим описанием P. Wilflingseder [82].

Лучевая терапия, как один из аспектов лечения РМЖ при стадиях $T_{1-4}N_{1-2}$, безусловно, оказывает влияние на результаты реконструктивного этапа лечения. Зачастую ее проведение после выполнения реконструкции МЖ сопряжено со множеством осложнений, таких как протрузии, капсульные контрактуры [30, 56, 104]. T. C. Hansen с соавт. представляют данные, согласно которым экспрессия гена Thy1 (CD90) в фибробластах, отвечающего за формирование рубцовой ткани, увеличивается под воздействием радиации, что приводит к формированию КК у пациентов, прошедших адъювантную ЛТ [38, 40, 66, 104].

В исследовании М. Ю. Власова с соавт. [16] анализировалась частота осложнений после 340 ОППРМЖ после подкожной/кожесохраняющей мастэктомии с использованием эндопротезов с пенополиуретановым покрытием. В исследование включили 208 пациенток с РМЖ IA–IIIC. Важным критерием отбора для препекторальной реконструкции служил pinch-тест с толщиной лоскута более 1 см. Стоит отметить, что авторы разделили пациенток на группы с проведением адъювантной ЛТ (134 пациентки — 64,4%) и без адъювантной ЛТ (74 пациентки — 35,6%). Значительные отличия наблюдались для следующих осложнений: серома от 30 дней была у 39 пациенток (18,7%), при этом в группе без ЛТ — у 9 (12,2%), в группе с ЛТ — у 30 (22,4%); некроз/протрузия/экструзия эндопротеза была у 23 пациенток (11,0%), при этом в группе без ЛТ — у 11 (14,8%), в группе с ЛТ — у 12 (8,9%); инфекционные осложнения наблюдались у 14 пациенток (6,7%), при этом в группе без ЛТ — у троих (4,0%), а в группе с ЛТ — у 11 больных (8,2%); КК III–IV степени

по J. L. Baker выявилась у 43 пациенток (20,7%), при этом в группе без ЛТ — у 4 (5,4%), в группе с ЛТ — у 39 (29,1%). Отличие в частоте КК достоверно свидетельствует о влиянии лучевой терапии на формирование КК при ОППРМЖ, что, в свою очередь, является фактором риска повторного хирургического вмешательства (29,1% против 5,4% без ЛТ, p<0,001). Также некроз лоскута был у 8 пациенток (3,8%), синдром красной груди — у 31 пациентки (14,9%), риплинг выявлен у 10 женщин (4,8%). Такие осложнения, как отсроченная гематома, нарушение целостности эндопротеза и его ротация, наблюдались менее чем в 1% случаев. Авторы утверждают, что методика ОППРМЖ с применением полиуретанового эндопротеза (ПУЭ) может применяться в качестве альтернативы субмускулярного размещения эндопротеза при первично-операбельных формах РМЖ и удовлетворительном результате pinch-теста.

В отечественном исследовании Т. С. Бересток с соавт. [15] приводится частота осложнений у пациенток с одномоментной препекторальной реконструкцией в зависимости от срока проведения ЛТ. Клинически значимая, по мнению авторов, КК III–IV степени по J. L. Baker наиболее часто развивалась в группах с применением ЛТ. При одномоментной препекторальной реконструкции молочной железы (ОППРМЖ) частота аналогичных степеней КК в подгруппе с ЛТ составляла 9,5%, в подгруппе без ЛТ — 5,1%. При сравнительном анализе частота развития КК III–IV степени достоверно выше при использовании ЛТ (p<0,001). Среди прочих осложнений выделялись: протрузия (у 6 пациенток — 4%), инфицирование (у 4 пациенток — 3%), серома (у 2 пациенток — 1,5%), некроз (у 2 пациенток — 1,5%). Внутри группы ОППРМЖ использовались как текстурированные эндопротезы (ТЭ), так и ПУЭ. Осложнения при ТЭ и ПУЭ составили 32% и 26% соответственно. Результаты вышеупомянутых исследований согласуются с данными, представленными в исследовании C. J. Sinnott с соавт. [76], с участием 274 пациенток, где частота КК при ОППРМЖ с использованием ЛТ составила 16,1%, а в группе без ЛТ — 3,5%.

В этом же исследовании инфекционные осложнения в группе без ЛТ составили 2,4%, а в группе с ЛТ — 5,3%; в то же время риск потери эндопротеза в этих же группах составил 3,8% и 5,4% соответственно.

В более современном ретроспективном исследовании C. J. Sinnot с соавт. [130], где оценивалось влияние ЛТ на результаты ОППРМЖ с 2010 по 2019 г., сообщаются результаты 369 пациенток. Было выделено 3 группы: 1-я группа включала 26 пациенток с неоадъювантной ЛТ, 2-я группа — 45 пациенток с адъювантной ЛТ, 3-я группа — 305 пациенток без ЛТ. В группе с неоадъювантной ЛТ по сравнению с группой с отсутствием ЛТ ($p<0,05$) наблюдались более высокие показатели серомы (14,3% против 0,2%), незначительной инфекции (10,7% против 1,2%), потери имплантата (21,4% против 3,4%) и местного рецидива (7,1% против 1,0%). В группе с адъювантной ЛТ по сравнению с группой с отсутствием ЛТ ($p<0,03$) наблюдались более высокие показатели серьезной инфекции (8,4% против 2,4%), КК (19,7% против 3,2%), потери имплантата (9,9% против 3,4%) и местного рецидива (5,6% против 1,0%). Таким образом, между группами с неоадъювантной и адъювантной ЛТ результаты по осложнениям были сопоставимы в отношении крупной инфекции (7,1% против 8,4%), расхождения краев (3,6% против 1,4%), некроза кожного лоскута при обширной мастэктомии (7,1% против 2,8%), КК (10,7% против 19,7%), потери имплантата (21,4% против 9,9%) и местного рецидива (7,1% против 5,6%) ($p\geq0,184$). Однако у пациенток с неоадъювантной ЛТ в отличие от группы с адъювантной ЛТ определялись достоверно более высокие риски серомы (14,3% против 0%; $p=0,005$).

В свою очередь, выбор типа поверхности эндопротеза может оказывать существенное влияние на частоту развития послеоперационных осложнений. Исследование F. Lo Torto с соавт. [126] влияния гипофракционированной ЛТ на текстурированные эндопротезы без полиуретанового покрытия и на ПУЭ, в результате микроскопического исследования структуры каждого из видов, показало, что ПУЭ более устойчивы к повреждениям

гипофракционированной ЛТ, что, по мнению авторов, может снижать частоту КК при препекторальном размещении эндопротеза. A. Loreti с соавт. в своем исследовании при трехлетнем наблюдении за пациентками установили, что частота КК III–IV степени по J. L. Baker при использовании текстурированного эндопротеза составила 12,2% у пациенток без адъювантной ЛТ и 62,5% — с адъювантной ЛТ, а при использовании ПУЭ существенно не отличалась и составляла 7,6% без адъювантной ЛТ и 16,7% — с адъювантной ЛТ [66, 72]. А. Д. Зикиряходжаев с соавт. [13] также сообщают о повышении риска развития КК после адъювантной ЛТ. В исследовании представлены результаты лечения 132 пациенток с использованием ПУЭ. Сообщается о снижении частоты возникновения КК в случае применения ПУЭ, в отличие от использования текстурированного силиконового эндопротеза.

Неровная поверхность пенополиуретанового покрытия нарушает процесс отложения коллагеновых волокон в ППК. Формирующиеся микрокапсулы по периферии неровностей ПУЭ создают разнонаправленность контрактурных сил, в результате чего множество векторов сил смещения приводит к их суммарному аннулированию, что значительно уменьшает риск формирования КК [13, 99].

Для предотвращения развития осложнения после нелоскутных реконструкций молочной железы используется дополнительное укрытие эндопротеза при помощи биологических структур в виде ацеллюлярного дермального матрикса, сетчатых имплантатов и аутологичных лоскутов [3, 8, 15, 25, 35, 122, 125]. Стоит отметить, что, согласно данным современных научных источников, как сетчатые имплантаты, так и АДМ снижают вероятность образования КК. Тем не менее в недавнем исследовании A. Kearney с соавт. [37] продемонстрирован «феномен контрактуры», который связан с АДМ у 19 из 92 реконструкций (21%). Следует также отметить, что использование дополнительного укрытия эндопротезов повышает риск развития подкожных сером. В последнее время при обсуждении методики

препекторальной реконструкции все чаще можно увидеть мнение об отсутствии необходимости дополнительного укрытия при использовании эндопротеза с пенополиуретановым покрытием [36, 53, 55, 78].

R. Reitsamer с соавт. [107] в своем исследовании оценивали осложнения 200 реконструированных молочных желез у пациенток, получивших ОППРМЖ после ССМ по поводу рака молочной железы, с применением укрытия эндопротеза либо с помощью свиного АДМ, либо с помощью сетчатого имплантата. Среднее наблюдение пациенток составило 36 месяцев. Среди осложнений были: минимальный некроз САК — 14 молочных желез (7,0%), потеря эндопротеза из-за некроза лоскута и раневой инфекции — 7 (3,5%), гематома после ревизионной операции — 8 (4,0%). Анимационную деформацию груди и мальпозицию эндопротеза наблюдать не удалось, в то время как ротация эндопротеза зафиксирована у 5 молочных желез (2,5%). Капсульные контрактуры III или IV степени не наблюдались ни у пациенток, ранее получавших лучевую терапию, ни у пациенток с лучевой терапией реконструированной молочной железы. Таким образом, авторы утверждают, что применение как АДМ, так и сетчатого имплантата в случае ОППРМЖ имеет удовлетворительные и сопоставимые результаты.

В систематическом обзоре с включением 45 статей и 5089 пациенток, которым была выполнена ОППРМЖ с использованием АДМ различного животного происхождения, A. Tellarini с соавт. [74] приходят к выводу, что преимуществ в частоте возникновения осложнений у того или иного вида животного АДМ нет. Однако авторы отмечают, что АДМ крупного рогатого скота при действии на него ЛТ имеет более высокую частоту КК по сравнению с другими АДМ животного происхождения (5,2–8,5% против 0–4,5%).

R. D. Wagner с соавт. [36] в своем систематическом обзоре продемонстрировали, что частота КК III/IV степени по J. L. Baker при использовании АДМ для пациентов с ОППРМЖ составляет 2,3%, а без АДМ и любого дополнительного покрытия — 12,4%.

M. Coyette с соавт. [108] ретроспективно проанализировали осложнения у 50 пациенток, оперированных по поводу РМЖ с 2018 по 2020 год, после ССМ/КСМ с ОППРМЖ при использовании ПУЭ. Период наблюдения составил от 1 до 3 лет. Развитие осложнений отмечено в 10 (15,6%) случаях. Среди них были гематома (у 2 пациенток), расхождение швов (у двух пациенток), инфекционное осложнение (у одной пациентки), некроз САК (у одной пациентки), кожная сыпь (у 4 пациенток). 6 пациенткам (12,0%) потребовалась хирургическая ревизия. В публикации отсутствуют данные о корреляции осложнений и вида и наличия ЛТ. Авторы заявляют, что использование ПУЭ в данной методике является альтернативой текстурированному эндопротезу, укрытому АДМ.

В ретроспективном исследовании J. M. Correia-Pinto с соавт. [53] оценивалась частота различных осложнений при применении ПУЭ с и без покрытия АДМ после ОППРМЖ. У 35 пациенток после КСМ и ССМ по поводу рака молочной железы были реконструированы 44 молочные железы, 21 из которых при помощи ПУЭ, а 23 — при помощи ПУЭ+АДМ. Серома встречалась у 4 молочных желез (17,4%) только в группе ПУЭ+АДМ. Инфекционные заболевания тоже отмечались только в этой группе у 3 молочных желез (13,0%). Авторы исследования отмечают, что все инфекционные осложнения были инфицированными серомами, что подтверждает факт участия инфекционного агента при возникновении серомы [81]. Гематома встретилась только в группе с ПУЭ у одной пациентки (4,8%). Ишемия лоскута и САК встретились в группе ПУЭ+АДМ у 4 молочных желез (17,4%), а в группе ПУЭ только у одной пациентки (4,8%). Высокий риск ишемии с возможным некрозом в группе ПУЭ+АДМ объяснялся повышенным уровнем инфицирования сером. Эксплантация эндопротеза потребовалась у двух пациенток с инфицированными серомами в группе ПУЭ+АДМ (8,7%). Авторы отмечают, что АДМ предотвращает возникновение риплинга в отличие от использования только ПУЭ. В связи с

чем они рекомендуют дополнительное укрытие ПУЭ аутологичным жиром, что может значительно снизить риск возникновения риплинга.

Такое отличие в частоте формирования сером в случае применения АДМ в сравнении с установкой полиуретановых эндопротезов без дополнительного укрытия можно объяснить особыми адгезивными свойствами пенополиуретанового покрытия. За счет него эндопротез хорошо фиксируется в подлежащей большой грудной мышце и окружающих тканях, не оставляя «мертвых пространств», которые являются фактором риска формирования сером. Отмечается также, что АДМ является дополнительным инородным телом, способствующим поддержанию воспаления в препекторальном пространстве, что также повышает риск формирования сером [36, 53, 60, 72, 94, 108, 126, 145].

Мальпозиция, или дистопия, эндопротеза молочной железы является одним из частых осложнений после реконструктивных операций. На риск мальпозиции эндопротеза могут влиять многочисленные факторы, в том числе поверхность, размер эндопротеза, плоскость его размещения, индивидуальная анатомия человека, объем и время хирургического вмешательства с имплантацией [50, 52, 85]. В исследовании D. Kuruoglu с соавт. [76] приводятся данные о частоте осложнений после ОППРМЖ с использованием специальных когезивных эндопротезов у 1175 молочных желез, из которых 285 (76%) получили двустороннюю реконструкцию, а 90 пациенток (24%) получили одностороннюю реконструкцию. Среднее время наблюдения составило 22,3±18,7 месяца. Использование разных типов эндопротезов, а именно гладких круглых и текстурированных анатомических, дало мальпозицию с частотой 7,5% и 3,7% соответственно, а частота КК составила 4,5% и 5,9% соответственно. Согласно многофакторному анализу, круглые эндопротезы с гладкой оболочкой вызывают мальпозицию в 7,2 раза чаще и требуют повторного хирургического вмешательства по сравнению с текстурированными анатомическими эндопротезами.

Аниматическая деформация — осложнение, которое практически не встречается после препекторального расположения эндопротеза (ППРЭ) и отмечается в основном после субпекторальной реконструкции молочной железы, что связано с движением эндопротеза при сокращении большой грудной мышцы. ППРЭ в основном используется в повторных операциях по поводу лечения аниматической деформации [29, 42, 92, 107].

1.5. Особенности формирования перипротезной капсулы у пациенток, перенесших реконструкцию молочной железы после мастэктомии

Перипротезная капсула формируется как результат воспалительной реакции на имплантированное инородное тело, которая проходит через ряд стадий: 1) контакт и взаимодействие тканей и крови с инородным материалом; 2) образование поверхностного временного матрикса; 3) фаза острого воспаления; 4) фаза хронического воспаления; 5) образование гигантских клеток Пирогова — Лангханса вокруг инородного тела; 6) образование фиброзной перипротезной капсулы [56, 127, 136].

На формирование ППК оказывают влияние такие параметры, как техника операции, плоскость установки эндопротеза, тип и текстура эндопротеза, дополнительное укрытие эндопротеза и лучевая терапия [56, 66, 104, 136].

В исследовании 1999 года G. Vasquez с соавт. [139] описали пять слоев капсулы эндопротеза с пенополиуретановым покрытием: 1) внутренний слой одиночных макрофагов, эпителиоидных клеток и гигантских клеток инородного тела; 2) слой отечной ткани с подострой воспалительной реакцией, неоваскуляризацией и наличием лимфоцитов; 3) плазмоцитарный инфильтрат; 4) толстый слой волокнистой соединительной ткани; 5) рыхлая соединительная неоформленная ткань вдоль паренхимы молочной железы. Иммунологическое исследование показало преобладание Т-лимфоцитарного

пула, что свидетельствует о хроническом характере протекающего воспаления [136, 140].

Морфология сформированной ППК описана в исследовании E. de Bakker с соавт. [127] с выделением 3 слоев: 1) внутренний слой фибробластов, Т-лимфоцитов и макрофагов; формируемая псевдоэпителиальная выстилка этим слоем дала повод именовать его в литературе синовиальной метаплазией, способствующей уменьшению трения на границе эндопротез-капсула; 2) средний слой васкуляризированной волокнистой соединительной ткани; 3) внешний слой сосудов и плотной волокнистой соединительной ткани с коллагеновыми волокнами. Данное описание морфологии ППК совпадает с описанием M. Pertea с соавт. [33] и C. Scarpa с соавт. [103].

Твердость и объем ППК во многом определяются количеством и упорядоченностью коллагеновых волокон. Тонкие и рыхло упакованные коллагеновые волокна формируют мягкую и эластическую капсулу. Толстые и упорядоченные волокна формируют плотную сократившуюся капсулу, которая впоследствии может переходить в КК [136].

В исследовании M. Pertea с соавт. [33] на крысах изучалась гистологическая картина ППК в зависимости от применения рифампицина (60 мг), дексаметазона внутримышечно (0,2 мл в сутки), введения центрифугированного аутологичного жира, собранного из паховой складки. Контрольная группа получала только эндопротез без какой-либо обработки. Применение рифампицина уменьшало воспалительный и периваскулярный инфильтрат, снижало количество вновь образованных сосудов, коллагеновые волокна при этом были упорядоченными, линейно расположенными. Под влиянием дексаметазона формировалась достаточно тонкая ППК с небольшим количеством и хаотичным расположением коллагеновых волокон, однако имелся клеточный воспалительный инфильтрат. Аутологичный жир способствовал формированию мягкой ППК с упорядоченными, равномерно расположенными зрелыми коллагеновыми волокнами. Авторы утверждают,

что ППК в данном случае за счет влияния адипоцитов на фиброзные волокна приобрела эластические свойства.

Изучая процесс формирования ППК при помощи УЗИ и оценивая корреляцию между толщиной ППК и степенью КК, S. Torres-Zuniga с соавт. [138] сделали попытку стандартизировать выбор степени КК у пациенток. В исследование вошли 21 пациентка с 28 прооперированными молочными железами, большей части которых была выполнена реконструкция при помощи гладких эндопротезов. В общей сложности 39,2% молочных желез имели оценку Baker I, 25% — Baker II, 17,9% — Baker III и 17,9% — Baker IV. При сравнении груди по шкале Бейкера I–IV была показана при помощи визуализации УЗИ средняя толщина капсулы: 0,6±0,2; 1,0±0,53; 1,68±0,99 и 1,52±0,46 мм соответственно (p=0,0044). Авторы предлагают следующую классификацию с учетом данных УЗИ по определению степени КК по Baker. Первая степень характеризуется ППК толщиной ≤ 0,5 мм с отсутствием риплинга и деформации формы эндопротеза. Вторая степень по Baker характеризуется толщиной капсулы > 0,5, но < 1,5 мм, также с отсутствием внешне выраженных дефектов, однако при пальпации капсула и эндопротез ощутимы. Третья степень капсулярной контрактуры характеризуется толщиной капсулы ≥ 1,5 мм, отмечается наличие риплинга, но отсутствует при этом деформация формы эндопротеза. Четвертая степень КК по Baker также имеет толщину капсулы ≥ 1,5 мм с наличием выраженного риплинга и деформации формы эндопротеза.

Согласно данным собственного проспективного исследования на базе хирургических и онкологических стационаров трех различных клиник у 161 пациентки после различных методик реконструктивного этапа лечения при помощи УЗ-контроля через 3, 6 и 12 месяцев производилась оценка ППК. В первой группе из 32 пациенток (19,9%) произведена мастэктомия по Маддену с установкой силиконового экспандера в субпекторальное ложе, во 2-й группе из 61 пациентки (37,9%) — в препекторальное ложе с заменой его после липофилинга через 5 месяцев на постоянный силиконовый эндопротез.

Пациенткам из 3-й группы исследования онкологический этап лечения произведен в объеме радикальной подкожной мастэктомии по типу skin- или nipple-sparing с ОППРМЖ. По данным МРТ и клинически, КК определялась в первой группе у 4 пациенток (12,5%), получавших дистантную ЛТ, во 2-й группе — у 5 пациенток (8,2%), трое из которых были подвержены дистантной ЛТ, в 3-й группе — у 1 пациентки (1,5%), не получавшей дистантную ЛТ, что было связано с технической погрешностью выполнения операции ввиду отсутствия запаса объема сетчатого имплантата на перспективу ретракции последнего. Предложенный авторами способ с применением полиуретанового эндопротеза в препекторальном ложе с подшиванием сетчатого имплантата способствует формированию у ППК более благоприятных свойств, что в свою очередь снижает риск развития КК [5, 103].

В фундаментальном исследовании F. Bassetto с соавт. [70] представлена гистологическая характеристика ППК при применении силиконовых эндопротезов и эндопротезов с покрытием из вспененного полиуретана. Исследованию подверглись 41 препарат ППК, 20 из которых были взяты с ПУЭ. Синовиальная метаплазия, гистологически описанная как мембрана, состоящая из синовиально подобных клеток и находящаяся на границе между эндопротезом и ППК, чаще встречалась при пенополиуретановом покрытии эндопротеза. Данная особенность является благоприятным фактором, поскольку степень выраженности синовиальной метаплазии является защитным фактором против КК. Это связано с формированием специальной биопленки, состоящей из капсульно-синовиальных клеток и содержащей хондроитин-4-сульфат и кератинсульфат. Синовиальная метаплазия формируется как защитный слой в ответ на напряжение и давление, создаваемые эндопротезом, что было подтверждено в 2007 году N. Poeppl с соавт. [105].

1.6. Заключение

Реконструктивный этап лечения после мастэктомии играет существенную роль в повышении качества жизни и реабилитации пациенток.

Одномоментная препекторальная реконструкция исключает воздействие на другие анатомические области, в сравнении с реконструктивными операциями с использованием лоскутов на сосудистой ножке, которые не только оставляют рубцы на других участках тела пациента, снижая тем самым качество жизни, но и требуют выполнения технических приемов, усложняющих механику операции.

«Период окна», длящийся от момента установки тканевого экспандера до замены последнего на постоянный силиконовый эндопротез, негативно влияет на психосоциальный, физический и сексуальный аспекты качества жизни пациенток в процессе комплексного лечения, по этой причине уменьшение этапов комплексного лечения может рассматриваться как преимущество одномоментных операций.

Использование силиконовых эндопротезов с покрытием из вспененного полиуретана в реконструктивной хирургии молочной железы может являться перспективным в отношении снижения риска возникновения капсульной контрактуры за счет интегративных свойств полиуретановой оболочки, которая по сути является матрицей для роста перипротезной капсулы.

С учетом возникновения тканевого дефицита после выполнения радикальной операции, адгезивные свойства силиконовых эндопротезов с пенополиуретановым покрытием являются ключевыми в отношении снижения риска миграции эндопротеза, что также препятствует формированию дефектов перипротезной капсулы в процессе реабилитации, а результаты применения эндопротезов данного типа в отношении устойчивости к возникновению дефектов перипротезной капсулы на фоне

лучевого лечения являются обнадеживающими и требуют более детального изучения.

Применение полипропиленового сетчатого имплантата может быть альтернативой ацеллюлярному дермальному матриксу как с экономической точки зрения, так и в отношении безопасности, в том числе снижения частоты развития АДМ-ассоциированных сером, контрактур перипротезной капсулы, учитывая животное происхождение матрикса, в сравнении с полипропиленовым сетчатым имплантатом, являющимся безопасным синтетическим материалом с изученными свойствами.

Таким образом, одномоментная препекторальная реконструкция с установкой силиконового эндопротеза с покрытием из вспененного полиуретана с последующим размещением полипропиленового сетчатого имплантата может рассматриваться в качестве метода выбора с учетом таких преимуществ, как сокращение этапов комплексного лечения, техническая простота выполнения реконструктивного пособия, снижение риска возникновения осложнений, в том числе поздних в виде контрактуры перипротезной капсулы, а также повышение качества жизни пациентов в аспектах психосоциального, физического, сексуального благополучия и в отношении улучшения отдаленных эстетических результатов перенесенной реконструктивной операции.

ГЛАВА 2. МАТЕРИАЛ, МЕТОДЫ И ДИЗАЙН ИССЛЕДОВАНИЯ

Диссертационное исследование проводилось в федеральном государственном бюджетном образовательном учреждении высшего образования «Ставропольский государственный медицинский университет» Министерства здравоохранения Российской Федерации (кафедра госпитальной хирургии (ул. Семашко, 1, Ставрополь, Россия, 355029)).

Исследование выполнено на следующих базах: ООО «ЕвроМедКлиникаПлюс» (ул. Дуси Ковальчук, 7/1, Новосибирск, Россия, 630001), ГБУЗ НСО ГКБ №1 (ул. Залесского, 6, корпус 4, Новосибирск, Россия, 630047), ООО «Клиника Санитас в Медпарке» (ул. Николаева, 12/3, Новосибирск, Россия, 630090), ООО «ТесориМед» (Садовническая ул., 39, стр. 13, Москва, Россия, 115035).

Мастэктомии выполнялись бригадой врачей-онкологов, в свою очередь, реконструктивный этап комплексного хирургического лечения выполнялся автором.

Учитывая целеполагание диссертационного исследования, оценка эффективности онкологического этапа лечения не производилась, были изучены исходы различных реконструктивных операций в отношении осложнений и влияния на качество жизни пациенток.

2.1. Дизайн и объект исследования

Спецификой исследования является изучение реконструктивного этапа комплексного лечения пациентов, нуждающихся в радикальном онкологическом лечении.

Учитывая особенности исследуемых методов реконструктивного пособия, нами были разработаны основные блоки исследования, позволяющие оптимизировать реконструктивный этап лечения пациентов с РМЖ, изучить и произвести сравнительную оценку структуры осложнений при различных

способах реконструкции молочной железы после мастэктомии, в том числе изучить динамику роста ППК в раннем послеоперационном и отдаленном периодах, и качество жизни пациентов, подвергшихся радикальным и реконструктивным операциям на молочной железе.

Описание дизайна, объекта и основных блоков исследования сгруппировано и представлено в таблице 1.

Таблица 1 — Дизайн и объект исследования

Цель исследования		
Улучшение результатов лечения больных, перенесших мастэктомию, путем оптимизации реконструктивного этапа после мастэктомии		
Основные блоки исследования		
1 блок 1. Формирование групп исследования в зависимости от типа реконструктивной операции. 2. Определение качества жизни у пациентов в группах исследования до оперативного лечения. 3. Выполнение реконструктивных операций на молочной железе после радикальных онкологических операций. 4. Разработка нового способа реконструкции молочной железы	**2 блок** 1. Изучение и сравнительная оценка послеоперационных осложнений в группах исследования. 2. Изучение качества жизни пациентов в группах исследования после мастэктомии и реконструктивных операций. 3. Изучение динамики формирования перипротезной капсулы после реконструкции молочной железы	**3 блок** Определение эффективности различных типов нелоскутных реконструкций молочной железы после мастэктомии
Вид исследования, сроки проведения, возрастные группы, число участников исследования		
Проспективное сравнительное (n=161) 2021–2024	Проспективное случай-контроль; проспективное сравнительное (n=161) 2021–2024	Ретроспективное сравнительное (n=161) 2021–2024

Основываясь на сформулированных задачах, выделили следующие направления научно-исследовательского поиска:

1. Разработка нового способа одномоментной препекторальной реконструкции молочной железы после мастэктомии.

2. Сравнительная оценка риска возникновения ранних и поздних осложнений при одномоментной препекторальной и альтернативных способах нелоскутных реконструкций молочной железы.

3. Изучение качества жизни в динамике у пациентов, перенесших реконструктивные операции на молочной железе нелоскутного типа с использованием силиконовых эндопротезов.

4. Изучение динамики формирования перипротезной капсулы у пациентов, перенесших нелоскутные реконструктивные операции на молочной железе после мастэктомии по поводу рака.

2.2. Этапность изучения и внедрения способа одномоментной препекторальной реконструкции молочной железы

Изучены различные аспекты проблем реконструкций молочной железы после мастэктомии.

Произведен анализ результатов лечения пациенток, нуждающихся в реконструкции молочной железы, изучены характер, частота и структура послеоперационных осложнений, динамика формирования перипротезной капсулы в группах исследования и изменения качества жизни.

В проспективное исследование эффективности различных вариантов нелоскутных реконструкций молочной железы включены 161 пациент женского пола возрастом от 30 до 65 лет с диагнозом рак молочной железы $T_{1\text{-}2}N_0M_0$.

В соответствии с объемом выполняемого комплексного лечения пациенток с РМЖ, в том числе с объемом реконструктивного пособия, все пациенты были разделены на три группы исследования.

Из них в группу пациенток, подвергшихся разработанному способу одномоментной препекторальной реконструкции молочной железы после радикальной подкожной мастэктомии, включено 68 человек.

Помимо группы пациенток, получивших реконструктивное пособие по предложенному авторами способу, сформированы две группы исследования, пациенты которых были подвержены радикальному онкологическому лечению и альтернативным способам нелоскутных реконструкций молочной железы:

1. Операция Маддена, субпекторальная реконструкция на экспандере с последующей заменой на постоянный силиконовый эндопротез. Включено 32 пациентки.

2. Операция Маддена, препекторальная реконструкция на экспандере с этапным липофилингом и последующей заменой экспандера на силиконовый эндопротез. Включен 61 пациент.

2.3. Методология исследования

Распределение пациенток по группам в зависимости от объема комплексного оперативного лечения представлено на рисунке 1.

Рисунок 1 — Распределение пациенток в группах исследования, в зависимости от объема оперативного лечения

Всего в исследование включен 161 пациент. Произведено распределение пациенток в группы на основании методов комплексного хирургического лечения:

1 группа исследования — группа контроля. Пациенты, получившие лечение в объеме мастэктомии по Маддену с установкой тканевого экспандера в субмускулярную позицию с последующей заменой последнего на силиконовый эндопротез.

2 группа исследования — группа сравнения. Пациенты, перенесшие радикальное онкологическое лечение в объеме мастэктомии по Маддену с установкой силиконового экспандера в препекторальное ложе с дальнейшей дермотензией и этапным липофилингом реконструируемой молочной железы. При достижении оптимальных свойств кожно-жирового лоскута производилась замена экспандера на силиконовый эндопротез.

3 группа исследования — основная группа, пациенты, получившие лечение в объеме радикальной подкожной мастэктомии и одномоментной препекторальной реконструкции с установкой силиконового эндопротеза с покрытием из вспененного полиуретана и последующим укрытием последнего полипропиленовым сетчатым имплантатом в рамках разработанного метода.

Критерии включения в исследование:

1. Рак молочной железы 0–IIA ст.
2. Необходимость выполнения радикальной онкологической операции.
3. Желание пациентки реконструировать молочную железу.
4. Тест оценки кожно-подкожно-жировой складки (пинч-тест) не менее 2 см.

Критерии исключения из исследования:

1. Рак молочной железы в стадии IIB–IV.
2. Прогрессирование и/или распад злокачественной опухоли.
3. Сопутствующая патология, являющаяся противопоказанием для проведения реконструктивной операции.

4. Отказ или невозможность выполнения протокола исследования.

Распределение пациенток согласно возрасту отражено в таблице 2.

Таблица 2 — Распределение пациенток по возрасту

Возраст (лет)	Количество пациенток в группе метода		
	группа 1	группа 2	группа 3
18–30	4 (10,5%)	8 (11,6%)	11 (12,8%)
31–40	14 (36,8%)	25 (36,2%)	34 (39,5%)
41–50	16 (42,1%)	28 (40,6%)	32 (37,2%)
51–60	4 (10,5%)	8 (11,6%)	11 (12,8%)
Всего	38 (100%)	69 (100%)	86 (100%)

Распределение пациенток по стадиям заболевания приведено в таблице 3.

Таблица 3 — Распределение пациенток по стадиям заболевания в исследуемых группах

Стадия заболевания		Количество пациенток в группе метода		
		группа 1	группа 2	группа 3
0	TisN0M0	1 (3,13%)	1 (1,64%)	2 (2,94%)
I	T1N0M0	14 (43,75%)	25 (40,98%)	29 (42,65%)
IIA	T1N1M0	9 (28,13%)	17 (27,87%)	19 (27,94%)
	T2N0M0	8 (25%)	18 (29,51%)	18 (26,47%)
Всего пациенток		32 (100%)	61 (100%)	68 (100%)

Все представленные пациенты имеют наиболее благоприятный прогноз, во всех случаях выполнялось радикальное хирургическое лечение, включая стадию 0, что было обусловлено нежеланием пациенток оставлять молочную железу из-за страха рецидива опухоли в 3 случаях.

С целью уточнения морфологического типа опухоли и проведения иммуно-гистохимического исследования для определения молекулярно-

биологического типа опухоли пациенты всех групп исследования были подвержены выполнению CORE-биопсии.

Процедура CORE-биопсии выполнялась в асептических условиях, при помощи биопсийного пистолера BARD MAGNUM и ультразвуковой навигации с нанесением предварительной метки на кожу.

Перед проведением процедуры CORE-биопсии всем пациенткам было рекомендовано принятие гигиенического душа в день процедуры, отмена антикоагулянтных и антиагрегантных препаратов за 3 дня до проведения процедуры.

В таблице 4 представлено распределение пациенток согласно морфологическому типу злокачественной опухоли. Во всех группах исследования отмечается преобладание инвазивной протоковой формы РМЖ.

Таблица 4 — Распределение пациенток в исследуемых группах согласно морфологическому типу опухоли

Морфологический тип опухоли	Количество пациенток в группах исследования		
	группа 1	группа 2	группа 3
In situ	2 (6,25%)	3 (4,92%)	4 (5,88%)
Инвазивный протоковый (инфильтративный)	25 (78,13%)	48 (78,69%)	54 (79,41%)
Инвазивный дольковый	4 (12,5%)	8 (13,11%)	9 (13,24%)
Медуллярный	0	0	1 (1,47%)
Метапластический	0	1 (1,64%)	0
Тубулярный	1 (3,13%)	0	0
Нейроэндокринный	0	1 (1,64%)	0
Всего пациенток	32 (100%)	61 (100%)	68 (100%)

В таблице 5 представлено распределение пациенток с РМЖ по молекулярно-биологическому типу опухоли. Большинство пациенток имели люминальные биологические подтипы опухоли.

Таблица 5 — Распределение пациенток в исследуемых группах согласно молекулярно-биологическому типу опухоли

Молекулярно-биологический тип опухоли	Количество пациенток в группе метода		
	группа 1	группа 2	группа 3
Люминальный А	17 (44,7%)	26 (37,68%)	36 (41,9%)
Люминальный В (HER-2 отрицательный)	9 (23,7%)	20 (28,99%)	22 (25,6%)
Люминальный В (HER-2 положительный)	6 (15,8%)	9 (13,04%)	12 (14%)
HER-2 положительный (нелюминальный)	2 (5,3%)	4 (5,8%)	5 (5,8%)
Тройной негативный	4 (18,4%)	10 (14,49%)	11 (12,8%)
Всего пациенток	32 (100%)	61 (100%)	68 (100%)

Распределение пациенток в группах исследования согласно проводимой адъювантной ЛТ представлено в таблице 6.

Таблица 6 — Распределение пациенток в группах исследования в зависимости от проводимой адъювантной лучевой терапии

Проводимая адъювантная терапия	Количество пациенток в группе метода		
	группа 1	группа 2	группа 3
Лучевая терапия	6 (18,75%)	11 (18,03%)	14 (20,59%)
Всего пациенток	32 (100%)	61 (100%)	68 (100%)

В качестве комплексного лечения РМЖ пациенты в группах исследования также получали полихимиотерапию, антигормональное лечение и таргетную терапию.

Согласно распределению пациенток достоверных различий в плане адъювантного лучевого лечения в группах исследования не выявлено.

2.4. Методики оценки динамики формирования перипротезной капсулы

В ходе работы использовались доступные и безопасные рутинные методы исследования, которые не относились к дорогостоящим или требующим специального труднодоступного оборудования.

Для оценки динамики формирования перипротезной капсулы применялись методы физикального обследования, изучение анамнестических материалов, ультразвуковое исследование и магнитно-резонансная томография области оперативного лечения.

При физикальном обследовании в случае развития контрактуры перипротезной капсулы особое значение имеют такие симптомы, как боль, асимметрия и отёк реконструированной молочной железы. Из анамнеза, как правило, выясняется наличие одного-двух эпизодов лихорадки 37–38°С в течение 7–10 суток.

Ультразвуковое исследование реконструированной молочной железы позволяет уточнить состояние мягких тканей в области операции, качество формирования перипротезной капсулы, зарегистрировать очаги утолщения, волнистости (риплинга), оценить четкость и равномерность ее контура, выявить дополнительные патологические двойные контуры перипротезной капсулы, а также оценить состояние и правильность расположения эндопротеза молочной железы. Помимо указанных характеристик, важным контрольным пунктом являлся контроль локального рецидива злокачественного заболевания.

Согласно исследовательскому протоколу — ультразвуковое исследование молочных желез выполнялось на 3, 6 и 12-й месяцы после оперативного лечения.

Магнитно-резонансная томография молочных желез с контрастированием (контрастное вещество — «Гедовист») является высокоинформативным способом оценки состояния мягких тканей на предмет отдаленных осложнений в виде идентификации патологии перипротезной капсулы и подлежащих к ней мягких тканей, в том числе на наличие или отсутствие локального рецидива.

Согласно протоколу исследования, МРТ молочных желез выполнялось через 1 и 2 года после оперативного лечения с последующим уточнением расхождения данных УЗИ и МРТ, выполненных на сроке 1 год после реконструкции молочной железы.

2.5. Специальные методики оценки качества жизни пациенток со злокачественными новообразованиями молочной железы, требующими радикального хирургического лечения с последующей реконструкцией

В рамках данного исследования с целью изучения КЖ использован валидированный специализированный опросник Breast-Q. Русскоязычные материалы для оценки КЖ, включая программу обработки результатов (Q-Score), были предоставлены международной организацией Mapi Research Trust. Официальное разрешение на исследование КЖ пациенток с использованием валидированного опросника Breast-Q предоставлено на основании пользовательского договора с автором о некоммерческом использовании для проведения исследований на территории России.

Программа Q-Score предоставляет результаты исследования в интервале от 0 до 100 баллов, с автоматической конверсией ответов респондентов по системе РАША, при этом чем выше КЖ у респондента в

отношении исхода реконструктивного пособия, тем выше результат. Опросник КЖ Breast-Q содержит в себе несколько блоков с готовыми вопросами, касающимися различных составляющих КЖ пациенток, а также варианты ответов с присвоением ранга. Данные шкалы могут быть использованы изолированно, однако не все из этих шкал соответствуют целям и задачам данного исследования. Шкалы для оценки КЖ у пациенток, перенесших лоскутные реконструкции, были исключены из исследования.

Оценка результатов производилась по следующим пяти шкалам специализированного опросника Breast-Q, являющимся актуальными и соответствующими целям и задачам данного исследования:

1. Satisfaction with breast preoperative (удовлетворенность реконструированной грудью перед операцией).
2. Satisfaction with breast postoperative (удовлетворенность результатом реконструкции молочной железы, степень соответствия ожиданий и реальности).
3. Physical well-being chest (физическое благополучие, грудь).
4. Psychosocial well-being (психосоциальное благополучие).
5. Sexual well-being (сексуальное благополучие).

Satisfaction with breast preoperative. Использован предоперационный блок данной шкалы. Использование данного типа шкалы опросника позволяет оценить целостность восприятия тела, удовлетворенность внешним видом молочных желез, а именно удовлетворенность пациенток такими параметрами, как форма, симметрия, мягкость на ощупь, а также внешний вид молочных желез при ношении бюстгальтера, в одежде и без нее. Данный блок включает в себя 15 вопросов с вариантами ответа в виде цифр от 1 до 4. Данные числовые значения соответствуют критериям субъективной оценки пациента и представлены следующим соответствием:

1. Очень не удовлетворена.
2. Скорее не удовлетворена.
3. Скорее удовлетворена.

4. Очень удовлетворена.

Участвующему в исследовании пациенту предлагается ознакомиться с описанием и постановкой вопроса для данной шкалы — «Если у Вас была мастэктомия и/или реконструкция обеих молочных желез, то при ответе на эти вопросы имейте в виду молочную железу, которой Вы меньше всего удовлетворены. Насколько Вы были удовлетворены или не удовлетворены своей грудью на прошлой неделе?». Рассматриваемыми субъективными критериями являются:

- Удовлетворенность внешним видом в зеркале в одежде.
- Удовлетворенность формой молочной(-ых) желез после реконструкции при ношении бюстгальтера.
- Удовлетворенность самоощущением в одежде и без одежды.
- Удовлетворенность размером молочной(-ых) желез после реконструкции.
- Удовлетворенность возможностью выбора более облегающей одежды.
- Удовлетворенность симметрией молочной(-ых) желез после реконструкции (объем, положение, внешний вид).
- Удовлетворенность удобством ношения бюстгальтера.
- Удовлетворенность мягкостью молочной(-ых) желез после реконструкции.
- Удовлетворенность степенью естественности.
- Удовлетворенность тактильной чувствительностью.
- Удовлетворенность и принятие реконструированной молочной железы как части собственного тела.

Satisfaction with breast postoperative. Эта шкала дает возможность проанализировать точку зрения пациента в отношении общей оценки результата реконструкции с позиции «Ожидания — Реальность», то есть были ли оправданы ожидания пациентки в отношении эстетического

результата, влияние перенесенной реконструкции молочной железы на жизнь пациентки, а также степень удовлетворенности решением о проведении реконструктивной операции. Вопросы соответствуют предыдущему блоку, однако анкетирование проводится после реконструктивной операции.

Physical well-being chest. Данная шкала может быть использована как до, так и после операции и предназначена для оценки проблем физического характера, таких как боль (в верхних конечностях, спине, шее, плечах, ребрах) и другие дискомфортные ощущения, например чувство тяжести, натяжения, проблемы со сном как результат явлений дискомфорта. В данную часть опросника включены вопросы, затрагивающие следующие проблемы пациенток:

- Боль в мышцах грудной клетки.
- Затруднение при поднятии рук или при движении ими.
- Нарушения сна из-за дискомфорта в области молочной железы.
- Тугоподвижность в области молочной железы.
- Тянущие ощущения в области молочной железы.
- Ноющая боль в области молочной железы.
- Чувствительность области молочной железы.
- Наличие острой, пульсирующей или тупой боли в области молочной железы.
- Наличие или отсутствие отека верхней конечности.

Анкетирование по блоку «Наличие или отсутствие отека верхней конечности» согласно инструкции к опроснику выполняется только в послеоперационном периоде.

Psychosocial well-being. По этой шкале производится оценка психологического и социального благополучия в отношении целостности восприятия собственного тела. Параметры оценки по шкале Psychosocial well-being: степень принятия собственного тела, степень привлекательности собственных эстетических данных (чувство собственной привлекательности), уровень социальной уверенности женщины. В данную шкалу включены

вопросы, затрагивающие такие психосоциальные компоненты качества жизни, как:

- Уверенность в обществе.
- Эмоциональное благополучие.
- Женственность.
- Привлекательность.
- Равноценность по отношению к другим женщинам.

Sexual well-being. Данная шкала предназначена для оценки сексуального благополучия в отношении привлекательности в одежде и без нее, сексуальной уверенности, степени комфорта и непринужденности во время полового акта. В данную часть опросника включены блоки с ответами от 1 до 5 (прогрессия удовлетворенности по мере увеличения числового индекса ответа респондента), затрагивающие следующие проблемы пациенток:

- Сексуальная уверенность.
- Удовлетворенность половой жизнью.
- Сексуальная привлекательность.
- Комфорт и непринужденность во время полового акта.
- Удовлетворенность внешним видом молочной(-ых) желез без одежды.

2.6. Индивидуальная карта пациента

Для объективизации процесса регистрации данных о периоде реабилитации пациенток разработана индивидуальная карта, включающая в себя 2 части. Первая часть соответствует паспортной, однако с целью обезличивания пациенток формат записи подразумевает формирование индивидуального идентификационного номера пациента в формате: Ф.И.О. (первые буквы), дата рождения в формате дд/мм/гг, номер карты. Также

указывается возраст пациента, место работы, профессия, диагноз, сопутствующие заболевания, дата оперативного лечения, особенности операции, наличие или отсутствие в схеме лечения лучевой терапии.

Вторая часть содержит таблицы для внесения данных о динамике качества жизни согласно набору шкал валидированного опросника BREAST-Q и подразумевает однократное внесение данных об удовлетворенности молочными железами перед оперативным лечением в блоке «Satisfaction with breast preop». Второй блок таблицы посвящен послеоперационной оценке динамики изменения качества жизни с учетом баллов, набранных пациентом при прохождении анкетирования по послеоперационной шкале «Satisfaction with breast postoperative» на 3, 6 и 12-й месяцы после перенесенной реконструктивной операции.

В разработанной индивидуальной карте пациента также предусмотрены графы для внесения данных о динамике формирования перипротезной капсулы согласно данным УЗИ (3, 6, 12-й месяцы после операции) и МРТ (через 1 год после оперативного лечения). Карта содержит блоки для внесения данных о возникновении ранних и поздних осложнений, в том числе сроков их возникновения, а также блок для внесения данных об особенностях течения реабилитационного периода.

2.7. Предоперационная подготовка пациенток

Вечером накануне операции всем пациентам рекомендовано принять душ.

Профилактика тромбоэмболических осложнений — низкомолекулярные гепарины за 10–12 часов до операции, эластическая компрессия нижних конечностей.

Профилактика инфекций области хирургического вмешательства — внутривенное введение цефалоспоринов II поколения за 40 минут до операции.

Учитывая особенности восприятия женщиной собственного тела, мы выделяем пять критически важных эстетических элементов молочной железы в отношении выполнения реконструктивных операций:

- Пятно молочной железы.
- Объем молочной железы.
- Сосково-ареолярный комплекс.
- Нижний полюс молочной железы.
- Субмаммарная складка.

Для воссоздания естественных контуров реконструируемой молочной железы критически важным является выполнение предоперационной разметки с учетом параметров контрлатеральной молочной железы.

Вариант предоперационной разметки представлен на рисунке 2.

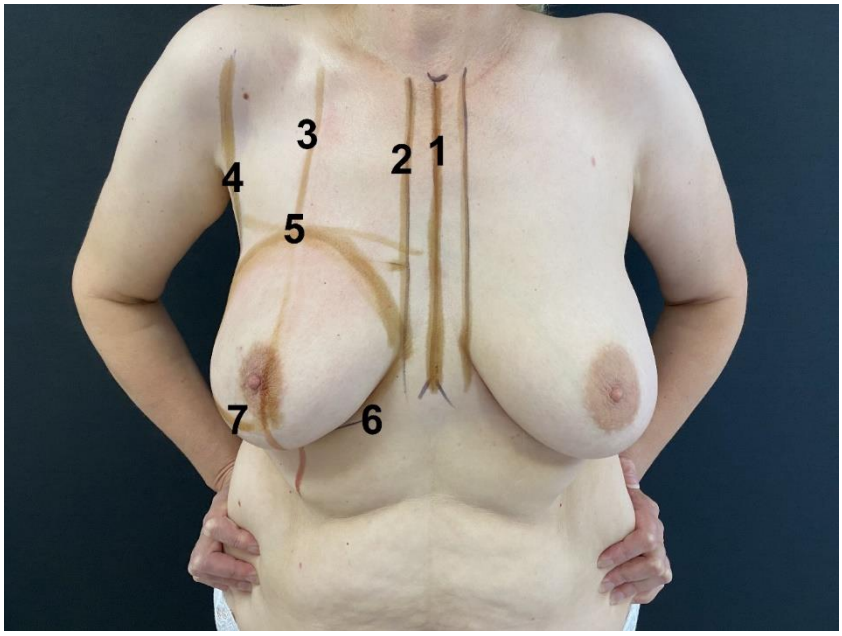

Рисунок 2 — Вариант классической предоперационной разметки:
1 — срединная линия; 2 — парастернальная линия; 3 — срединный меридиан; 4 — передняя аксиллярная линия; 5 — пятно молочной железы; 6 — субмаммарная складка; 7 — линия хирургического доступа для выполнения радикальной подкожной мастэктомии

На консультации и на этапе предоперационной разметки мы уточняли у пациенток их пожелания в отношении эстетического компонента реконструктивного этапа лечения.

Разметка осуществлялась по общепринятой пятимерной системе Tabbets с учетом сохранения или изменения положения субмаммарной складки, положения сосково-ареолярного комплекса и длины нижнего полюса молочной железы в соответствии с контрлатеральной молочной железой.

2.8. Методология оперативных вмешательств в группах исследования

Надлежащие результаты реконструктивной операции после радикальной операции в объеме мастэктомии по поводу рака, а также степень эстетической удовлетворенности пациента определяются идентичностью ее воссозданной формы, объема и симметрии по отношению к интактной молочной железе. Ниже описана методология трех вариантов реконструкции молочной железы у пациенток, подвергшихся радикальному оперативному лечению рака молочной железы.

2.8.1. Двухэтапная реконструкция молочной железы на основе установки экспандера в субпекторальное ложе с последующей заменой на силиконовый эндопротез

Данной операции были подвержены пациенты 1 группы исследования.

Премедикация: антигистаминные препараты, М-холиноблокаторы, глюкокортикостероиды.

Способ анестезии: эндотрахеальный наркоз.

После двукратной обработки операционного поля спиртосодержащим антисептиком произведен раскрой кожного лоскута по Маддену,

выполнялось удаление ткани молочной железы с кожно-жировым лоскутом, включающим сосково-ареолярный комплекс с последующим гемостазом. Лимфодиссекция производилась при помощи аппарата COVIDIEN LigaSure. Край диссекции — подлопаточная мышца. Препараты были отправлены на гистологическое исследование по общепринятым принципам маркировки и транспортировки биологического материала. В субпекторальную позицию размещался силиконовый экспандер (Mentor, Johnson&Johnson, США). После размещения экспандера производилось дренирование по Редону, ушивание операционной раны двурядным швом, первый ряд — отдельный узловой интрадермальный Monocryl (ETICON, Johnson&Johnson, США) с метрической характеристикой 3/0, второй ряд — Monocryl 4/0 — интрадермальный.

После выполнения операции производилась этапная балонная дерматензия посредством чрескожного наполнения силиконового экспандера 0,9% раствором натрия хлорида. Наполнение экспандера производилось до достижения превышения номинального объема экспандера на 15%. Замена силиконового экспандера на эндопротез с силиконовой оболочкой средней текстуры (Mentor, Johnson&Johnson, США) производилась не ранее чем через 6 месяцев.

2.8.2. Двухэтапная реконструкция молочной железы на основе установки экспандера в препекторальное ложе с последующим липофилингом и заменой на силиконовый эндопротез

Данной операции были подвержены пациенты 2 группы исследования.

Премедикация: антигистаминные препараты, М-холиноблокаторы, глюкокортикостероиды.

Способ анестезии: эндотрахеальный наркоз.

После двукратной обработки операционного поля спиртосодержащим антисептиком произведен раскрой кожного лоскута по Маддену, выполнена

мастэктомия с лимфодиссекцией при помощи электрохирургического инструментария, гемостаз и установка силиконового экспандера (Mentor, Johnson&Johnson, США) в препекторальное ложе. Производилось дренирование по Редону. Ушивание раны двурядным швом, первый ряд — отдельный узловой интрадермальный Monocryl (ETICON, Johnson&Johnson, США) с метрической характеристикой 3/0, второй ряд — Monocryl 4/0 — интрадермальный. На кожный шов накладываются стрипы и асептическая повязка.

В послеоперационном периоде также производилась чрескожная балонная дермотензия, посредством наполнения силиконового экспандера 0,9% раствором натрия хлорида до достижения объема, на 15% превышающего номинальный.

Через 2 месяца после установки силиконового экспандера производилась аугментация кожно-жирового лоскута посредством липофилинга.

Алгоритм экстракции аутологичной жировой ткани (АЖТ) и липофилинга реконструируемой молочной железы: после двукратной обработки операционного поля производился прокол кожи в пределах пупочного кольца скальпелем №15. При помощи канюли типа Coleman №3 производилась гидропрепаровка глубокой жировой клетчатки ниже уровня поверхностной фасции живота с веерообразным ходом канюли в области лобка. Состав раствора для гидропрепаровки: физиологический 0,9% раствор натрия хлорида, раствор адреналина 0,1% 1:1000. Объем гидропрепаровочного раствора рассчитывался индивидуально для каждого пациента по общепринятому принципу супервлажной экстракции аутологичной жировой ткани. С сохранением веерообразного хода канюли производилась супервлажная экстракция аутологичной жировой ткани посредством вакуум-ассистированной шприцевой липосакции. Для изъятия липоаспирата использовались шприцы объемом 20 мл с разъемом Luer-lock. В случае дефицита жировой клетчатки производилось изъятие

жировой ткани из дополнительных донорских зон: внутренняя поверхность коленных областей, наружные поверхности бедер, область боковых фланков живота.

После экстракции достаточного объема аутологичной жировой ткани производилась деконтация и префабрикация жирового аутотрансплантата с использованием эмульсификатора модели N00.01 с фильтрами, обеспечивающими префабрикованный аутожир характеристиками «micro fat». Уплотнительные кольца обеспечивают герметичность внутреннего пространства эмульсификатора, что исключает контакт аутологичной жировой ткани с воздухом. Средний объем префабрикованной аутологичной жировой ткани составлял 150–200 мл.

Проколы для экстракции АЖТ ушиваются отдельными узловыми швами Prolene 4/0. На кожные швы накладываются стрипы и асептическая повязка.

После получения префабрикованной аутологичной жировой ткани производился липофилинг с целью аугментации кожно-жирового лоскута в слой между созревающей капсулой силиконового экспандера и кожным лоскутом под УЗ-навигацией. Для этого префабрикованная АЖТ набиралась в шприц Luer-lock объемом 10 мл, к шприцу присоединялась канюля типа Coleman, номером, соответствующим дисперсионной обработке АЖТ. Далее выполнялся прокол кожи скальпелем №15 в области САК, производилось введение канюли в слой согласно УЗ-навигации. Учитывая особенности методики, критически важной являлась строгая дифференцировка слоя. При установке УЗ-датчика визуализировались такие структуры, как подкожно-жировой слой, периэкспандерная капсула и силиконовый экспандер. Веерообразная укладка АЖТ производилась в слой между подкожно-жировой клетчаткой и периэкспандерной капсулой. Особенности УЗ-навигации представлены на рисунке 3.

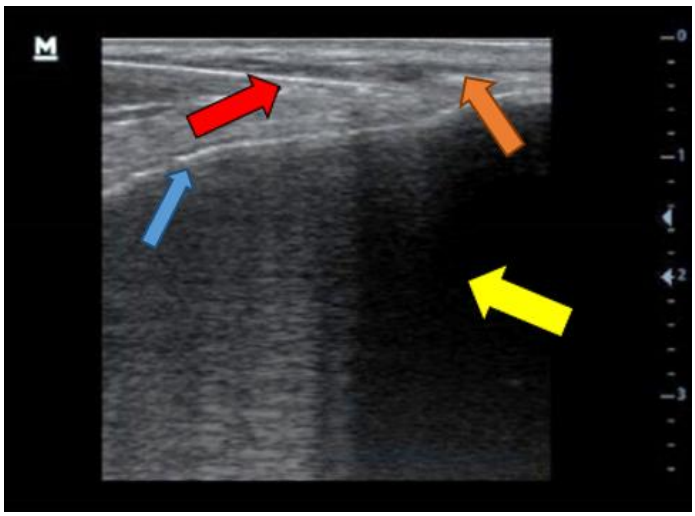

Рисунок 3 — УЗ-навигация при аугментации кожно-жирвого лоскута посредством липофилинга в слой между формирующейся периэкспандерной капсулой и кожно-жировым лоскутом

красная стрелка — канюля для липофилинга, оранжевая стрелка — кожно-жировой лоскут, голубая стрелка — периэкспандерная капсула, желтая стрелка — силиконовый экспандер

Замена экспандера на силиконовый эндопротез со средней текстурой (Mentor, Johnson&Johnson, США) производилась так же, как и в 1 группе исследования — не ранее чем через 6 месяцев после операции.

Разработка и применение нового способа реконструкции молочной железы, выполненной пациенткам третьей группы исследования, описаны в главе 3.

2.9. Послеоперационное ведение пациенток

В послеоперационном периоде пациенткам всех групп исследования назначались антибактериальная терапия, антикоагулянты, ингибиторы протонной помпы, нестероидные противовоспалительные препараты. Производилась ранняя активация.

Всем пациенткам было рекомендовано ношение компрессионного трикотажа второго класса компрессии в течение 2 месяцев.

Пациенткам всех групп исследования назначалось ношение компрессионного бюстгальтера с добавочной лентой для профилактики дистопии эндопротеза и нормального формирования перипротезной капсулы. Добавочная лента на две недели фиксировалась над верхними полюсами молочных желез, далее устанавливалась на уровне сосково-ареолярных комплексов для формирования нижнего полюса молочной железы. Срок ношения компрессионного бюстгальтера для пациенток всех групп исследования составлял 3 месяца.

В течение двух месяцев всем пациенткам рекомендовалось исключить физическую нагрузку на пояс верхней конечности.

В течение 12 месяцев после операции пациенткам всех групп исследования рекомендовалось воздерживаться от посещения бань, саун, соляриев, избегать инсоляции и использовать SPF-крем с УФ-фильтром не менее 50 единиц каждые 2 часа и после каждого контакта тела с водой.

Хирургические раны велись без полной смены повязок, производилась смена только асептической повязки, стриповые повязки оставались на хирургической ране до момента снятия швов. Обработка хирургических ран производилась 0,5% спиртовым раствором хлоргексидина. Кратность перевязок для всех групп исследования — 1 раз в 2 дня и после каждого принятия гигиенического душа. Гигиенический душ разрешалось принимать с 5-го дня после операции.

График амбулаторного приема варьировал с учетом особенностей течения раневого процесса и интенсивности лимфореи. Удаление дренажей соответствовало срокам окончания лимфореи. Снятие швов производилось на 14-е сутки после операции.

2.10. Статистическая обработка результатов

Статистический анализ проводился с использованием программы StatTech v. 4.6.1 (разработчик — ООО «Статтех», Россия).

Количественные показатели оценивались на предмет соответствия нормальному распределению с помощью критерия Шапиро — Уилка (при числе исследуемых менее 50) или критерия Колмогорова — Смирнова (при числе исследуемых более 50).

Количественные показатели, имеющие нормальное распределение, описывались с помощью средних арифметических величин (M) и стандартных отклонений (SD), границ 95% доверительного интервала (95% ДИ).

В случае отсутствия нормального распределения количественные данные описывались с помощью медианы (Me) и нижнего и верхнего квартилей (Q1–Q3).

Категориальные данные описывались с указанием абсолютных значений и процентных долей. 95% доверительные интервалы для процентных долей рассчитывались по методу Клоппера — Пирсона.

Сравнение трех и более групп по количественному показателю, имеющему нормальное распределение, выполнялось с помощью однофакторного дисперсионного анализа, апостериорные сравнения проводились с помощью критерия Геймса — Хауэлла (при неравных дисперсиях).

Сравнение трех и более групп по количественному показателю, распределение которого отличалось от нормального, выполнялось с помощью критерия Краскела — Уоллиса, апостериорные сравнения — с помощью критерия Данна с поправкой Холма.

Сравнение процентных долей при анализе многопольных таблиц сопряженности выполнялось с помощью критерия Хи-квадрат Пирсона. Апостериорные сравнения выполнялись с помощью критерия Хи-квадрат Пирсона с поправкой Холма.

Построение прогностической модели вероятности определенного исхода выполнялось при помощи метода логистической регрессии. Мерой определенности, указывающей на ту часть дисперсии, которая может быть

объяснена с помощью логистической регрессии, служил коэффициент R^2 Найджелкерка.

Для оценки диагностической значимости количественных признаков при прогнозировании определенного исхода применялся метод анализа ROC-кривых. Разделяющее значение количественного признака в точке cut-off определялось по наивысшему значению индекса Юдена.

При сравнении трех и более зависимых совокупностей, распределение которых отличалось от нормального, использовался непараметрический критерий Фридмана с апостериорными сравнениями с помощью критерия Коновера — Имана с поправкой Холма.

Различия считались статистически значимыми при $p<0,05$.

ГЛАВА 3. РАЗРАБОТКА НОВОГО СПОСОБА ОДНОМОМЕНТНОЙ ПРЕПЕКТОРАЛЬНОЙ РЕКОНСТРУКЦИИ МОЛОЧНОЙ ЖЕЛЕЗЫ (СОБСТВЕННЫЕ ДАННЫЕ)

3.1. Анализ эффективности существующих способов реконструкции молочной железы

В течение последних десяти лет было предложено большое количество усовершенствованных методик реконструкции молочной железы. Учитывая специфику нашего исследования, мы рассматривали способы, не подразумевающие использование классических комбинированных лоскутов (по типу TRAM-лоскута, LD-лоскута с кожно-подкожно-жировыми компонентами и т. д.).

Популярными способами реконструкции молочной железы являются двухэтапные техники на основе установки экспандера в препекторальное ложе и выполнение этапных пересадок АЖТ в период дермаэкспансии после выполнения радикальной онкологической операции, чаще всего после операции Маддена. Такая техника имеет хорошие эстетические результаты, однако, так же как и все экспандерные техники, предполагает наличие периода «окна» между установкой тканевого экспандера и заменой последнего на постоянный силиконовый эндопротез, что подразумевает снижение качества жизни пациенток на этапах реабилитации. Более того, этапное выполнение липофилинга требует неоднократных госпитализаций пациента в хирургический стационар, а также возникновение специфических осложнений, обусловленных техническими компонентами выполнения реконструктивного пособия. К такого рода специфическим осложнениям могут относиться образование олеогранулем и жирового некроза пересаженной АЖТ, что способствует развитию контурных дефектов. При выполнении этапного липофилинга на этапе формирования ППК существует риск канюльной перфорации

последней, что может играть существенную роль в развитии реконструктивных неудач в виде возможной потери эндопротеза по причине ятрогенного разрыва силиконовой оболочки и развития неблагоприятных эстетических последствий, влекущих за собой необходимость выполнения ревизионных операций [83].

А. А. Тащян [23] предлагает одномоментный способ замещения молочной железы без использования сетчатых эндопротезов. Альтернативой сетчатым имплантатам выступают собственные ткани пациента. Операция заключается в деэпидермизации кожи вне зоны новообразования и сохранении кожного аутотрансплантата для дальнейшего замещения дефекта покровных тканей молочной железы, выполнении подкожной мастэктомии с лимфодиссекцией, интраоперационным гистологическим исследованием опухоли и краев резекции, с выкраиванием дермального лоскута по типу «гамака», сохранением последнего, отсечении большой грудной мышцы от реберной точки фиксации, субпекторальном формировании ложа для экспандера, установке экспандера и транспозиции сохраненного дермального лоскута фиксацией к большой грудной мышце и к передней зубчатой мышце для укрепления нижнего полюса реконструируемой молочной железы. Операция предполагает раздельное дренирование ложа эндопротеза и аксиллярной ямки. Данный способ технически сложен, является двухэтапным, а не одномоментным, поскольку предполагает установку экспандера, а не постоянного силиконового эндопротеза и подразумевает субпекторальный вариант реконструкции молочной железы с высоким риском ухудшения качества покровных тканей.

В условиях тканевого дефицита, неизбежно формирующегося вследствие мастэктомии, предпочтительным является использование материалов, обладающих свойствами, увеличивающими прочность стенок ложа (аугментация покровных тканей). В настоящее время популярными материалами для аугментации покровных тканей являются различные сетчатые имплантаты. Актуальность применения такого рода имплантатов

заключается в постоянных условиях дефицита тканей после онкологического лечения, с неизбежным растяжением и истончением стенок ложа, что может приводить к таким осложнениям, как дистопия и экструзия эндопротеза с потерей последнего.

Альтернативным вариантом одномоментной реконструкции молочной железы является установка силиконового эндопротеза в ретропекторальное ложе по типу dual plane с укреплением нижнего полюса при помощи АДМ с фиксацией последнего к большой грудной мышце, передней зубчатой мышце и к апоневрозу прямой мышцы живота в области инфрамаммарной складки [21], что потенциально может снизить качество жизни пациенток в послеоперационном периоде и отягощает реабилитацию, а также влечет за собой характерные осложнения в виде аниматической деформации и дистопии эндопротеза на ранних этапах и капсульной контрактуры — в отдаленном периоде. С учетом субпекторального размещения силиконового эндопротеза после подкожной мастэктомии велика вероятность необходимости выполнения симметризирующих операций.

Одним из вариантов одномоментной реконструкции является формирование субпекторального кармана с транспозицией и соединением лоскута широчайшей мышцы спины на сосудисто-нервной ножке и установкой силиконового эндопротеза. Данный способ также является технически сложным, может приводить к атрофии мышечного лоскута, вплоть до развития некроза последнего. При данном способе сохраняется тенденция к истончению стенок ложа и уменьшению объема реконструируемой молочной железы, что вносит вклад в развитие косметических дефектов, особенно в случае применения силиконовых эндопротезов большого объема. Более того, из-за пересечения сухожильной части широчайшей мышцы спины в месте фиксации ее к плечевой кости повышается риск возникновения нарушений функции плеча [20].

Модификацией вышепредставленного способа является вариант элонгации большой грудной мышцы при помощи частично деградируемого

сетчатого имплантата, что достигается путем установки последнего между отсепарованной большой грудной мышцей и фасциями мышц передней грудной стенки [19]. Данный способ также предполагает ретропекторальный вариант установки с риском возникновения аниматической деформации, вовлечение в операцию большой грудной мышцы с развитием выраженного послеоперационного болевого синдрома и ведет к необходимости выполнения симметризирующих операций на контрлатеральной молочной железе, вследствие отсутствия возможности воссоздания естественных формы и птоза реконструируемой молочной железы, что может способствовать снижению качества жизни пациенток.

При анализе возможных исходов применения мышечных лоскутов на сосудисто-нервной ножке, а также вариантов субпекторального размещения силиконовых эндопротезов определяется тенденция к формированию менее благоприятных близлежащих и отдаленных результатов реконструктивных операций.

А. Д. Зикиряходжаев [22] предлагает способ одномоментной препекторальной реконструкции молочной железы после радикальной подкожной мастэктомии, заключающийся в формировании кожно-жирового чехла молочной железы и размещении в препекторальном ложе текстурированного силиконового эндопротеза, полностью обернутого в сетчатый имплантат с утягиванием сформированного мешка из сетчатого имплантата в верхней части, с последующей фиксацией к большой грудной мышце. Данный способ действительно предполагает одномоментный характер операции, исключает рассечение большой грудной мышцы, что положительно сказывается на качестве жизни пациенток и обеспечивает полное покрытие силиконового эндопротеза фиксированным сетчатым имплантатом, что сводит к минимуму риск возникновения дистопии эндопротеза и аниматической деформации, обеспечивает надлежащий эстетический результат. Учитывая интимное предлежание сетчатого имплантата к силиконовому эндопротезу, данный способ может

провоцировать ретракцию сетчатого имплантата с дальнейшей констрикцией силиконового эндопротеза с формированием капсульной контрактуры.

Вариантом одномоментной реконструкции молочной железы после радикальной подкожной мастэктомии является установка гладкого силиконового эндопротеза в препекторальное ложе, размещение титанизированного сетчатого имплантата над эндопротезом и подворачивание сетки свободным краем за нижний полюс эндопротеза [24]. Данный способ является довольно простым, однако использование гладких силиконовых эндопротезов неизбежно повышает риск ротации, стираемости капсулы гладкого эндопротеза ввиду грубых свойств титанизированного сетчатого имплантата и развития неудовлетворительных эстетических результатов.

Подвергая анализу все плюсы и минусы ныне существующих популярных методик, а также исходы реконструктивных операций у пациенток, нуждающихся в воссоздании формы молочной железы после мастэктомии, нельзя признать их удовлетворительными, что послужило поводом для исследования и разработки нового способа реконструкции молочной железы.

3.2. Разработка нового метода одномоментной препекторальной реконструкции молочной железы

Разработанный автором способ операции представляет собой выполнение онкологического этапа в объеме радикальной подкожной мастэктомии с лимфодиссекцией и одномоментной установкой силиконового эндопротеза молочной железы с пенополиуретановым покрытием и укрытием эндопротеза полипропиленовым сетчатым имплантатом с возможностью воссоздания стабильной субмаммарной складки.

Для обеспечения хирургического доступа с целью выполнения skin- или nipple-sparing радикальной подкожной мастэктомии производился разрез кожи скальпелем №15 по нижнему краю ареолы с переходом на латеральную часть

грудной клетки. Линия разреза кожи соответствует маркировке, выполненной на этапе предоперационной разметки. При выполнении разреза кожи инфильтрация раствором местного анестетика не производится. Вид хирургического доступа согласно предоперационной разметке представлен на рисунке 4. Доступ оптимально латерализирован с целью адекватной визуализации.

Рисунок 4 — Оперативный доступ для nipple-sparing подкожной мастэктомии, выполненный согласно предоперационной разметке. Рассечена кожа и подкожная клетчатка

После обеспечения хирургического доступа производится электрогемостаз.

После рассечения кожи и подкожно-жировой клетчатки производится препарирование ткани молочной железы изогнутыми по плоскости ножницами тупым и острым способом. По ходу препарирования ткани молочной железы производится электрогемостаз.

При выделении ткани молочной железы в области нижнего полюса чаще всего происходит разрушение субмаммарной складки, что является

важным эстетическим элементом для реконструкции молочной железы. Реконструкция субмаммарной складки происходит согласно предоперационной разметке.

Необходимым условием является прецизионное выделение ткани молочной железы с капсулой и с оставлением надлежащей толщины кожно-жирового лоскута. Для этого край операционной раны выворачивается хирургическим пинцетом, производится дифференциация слоя с последующим препарированием под контролем зрения. Данный прием продемонстрирован на рисунке 5.

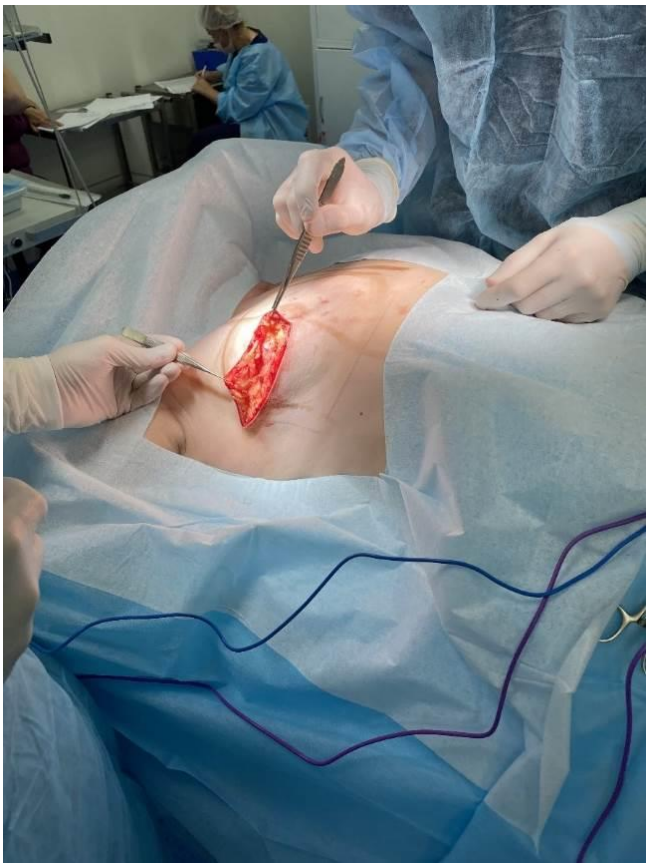

Рисунок 5 — Выворачивание кожно-жирового лоскута и выделение ткани молочной железы

На данных этапах выполнения реконструктивного пособия необходимо контролировать слой диссекции.

Учитывая специфику выполнения операции, несомненно, важным является сохранение достаточного объема кожно-жирового лоскута с одновременным соблюдением радикальности оперативного лечения.

После выполнения радикальной подкожной мастэктомии и лимфодиссекции образуется остаточная полость с куполом в виде кожно-жирового лоскута, на дне операционной раны визуализируется большая грудная мышца (рис. 6).

Сформированная подкожная плоскость на следующих этапах будет выполнять роль стенок препекторального ложа как для силиконового эндопротеза с пенополиуретановым покрытием, так и для сетчатого имплантата.

Рисунок 6 — Вид операционной раны после радикальной skin-/nipple-sparing подкожной мастэктомии и лимфодиссекции. На дне раны — большая грудная мышца, на крючках кожно-жировой лоскут

Далее производится селективная лимфодиссекция и осмотр сформированного препекторального ложа эндопротеза молочной железы на предмет кровотечения. Производится тщательный электрогемостаз.

Сформированное ложе для ПУЭ туго тампонируется метровками, пропитанными раствором повидон-йода. Экспозиция в течение 3 минут.

После истечения времени экспозиции метровки с повидон-йодом удаляются и ложе тампонируется сухими метровками. При извлечении сухих метровок необходимо контролировать следы крови на последних для прецизионного электрогемостаза.

Рисунок 7 — Размещение силиконового эндопротеза с покрытием из вспененного полиуретана на большую грудную мышцу согласно предоперационной разметке. Вариант использования силиконового эндопротеза анатомической формы. Срединная метка эндопротеза соответствует срединному меридиану, обозначенному на этапе предоперационной разметки

Следующим этапом на большую грудную мышцу согласно выполненной предоперационной разметке устанавливается силиконовый эндопротез с покрытием из вспененного полиуретана (SILIMED, Бразилия) (рис. 7).

Следует учитывать два важных нюанса, первый является общим и касается всех эндопротезов молочных желез с покрытием из вспененного полиуретана — установка в правильное положение должна быть произведена с первого раза, так как полиуретановое покрытие является высокоадгезивным материалом, и в случае установки с последующим извлечением для технических поправок большая грудная мышца может быть сильно травмирована.

Второй нюанс — при использовании силиконовых эндопротезов анатомической формы обязательно должно быть учтено положение срединного меридиана для установки эндопротеза в правильную позицию с первого раза, во избежание попыток переустановки эндопротеза, учитывая выраженные адгезивные свойства полиуретана.

После установки силиконового эндопротеза с покрытием из вспененного полиуретана препекторально выполняется установка полипропиленового сетчатого имплантата (ETICON, Johnson&Johnson, США).

Полипропиленовый сетчатый имплантат должен равномерно покрывать весь нижний полюс эндопротеза молочной железы. Далее производится фиксация сетчатого имплантата к большой грудной мышце монофиламентным нерассасывающимся шовным материалом Prolene с метрической характеристикой 3/0. Фиксация производится на 3, 4, 5, 6, 7, 8 и 9 часов условного циферблата.

Свободный верхний край полипропиленового сетчатого имплантата укладывается в верхнюю часть ложа эндопротеза молочной железы (рис. 8). Важным техническим нюансом является отсутствие натяжения сетчатого имплантата и избегание контракции силиконового эндопротеза с

пенополиуретановым покрытием, это необходимое условие для хирургической профилактики контракции эндопротеза вследствие ретракции сетчатого имплантата.

Рисунок 8 — Размещение полипропиленового сетчатого имплантата над силиконовым эндопротезом с покрытием из вспененного полиуретана с фиксацией к большой грудной мышце

После выполнения фиксации полипропиленового сетчатого имплантата необходимо провести проверку правильности взаимоотношений силиконового эндопротеза с покрытием из вспененного полиуретана и покрывающего его полипропиленового сетчатого имплантата, расширив операционное поле при помощи зеркал. Необходимым элементом установки сетчатого эндопротеза является оставление ретракционного резерва — 0,3 см.

Соотношение имплантируемых изделий представлено на рисунке 9.

Рисунок 9 — На дне операционной раны — силиконовый эндопротез с покрытием из вспененного полиуретана без складок и с вертикальной меткой, соответствующей срединному меридиану, обозначенному на предоперационной разметке. Полипропиленовый сетчатый имплантат фиксирован с учетом будущей ретракции, без складок над эндопротезом, свободный край заправлен и размещен по верхнему полюсу реконструируемой молочной железы

В случае необходимости понижения субмаммарной складки выполняется наложение отдельных узловых швов PDS 3/0 в области предполагаемой субмаммарной складки с захватом всех слоев ниже дермы, включая сетчатый полипропиленовый имплантат. Реконструкция исходной субмаммарной складки производится аналогичным способом. Таким образом, полипропиленовый сетчатый имплантат выступает в роли опорной структуры, а также фактором, который впоследствии создаст дополнительную толщину покровных тканей. Операция заканчивается дренированием по Редону и наложением наводящих интрадермальных отдельных узловых швов и непрерывного интрадермального шва.

Таким образом, разработанный способ одномоментной препекторальной реконструкции молочной железы имеет ряд преимуществ:

1. Использование силиконового эндопротеза молочной железы с покрытием из вспененного полиуретана, имеющего высокую адгезивность к тканям, препятствует смещению последнего после его установки.
2. Ликвидируются сдавление и(или) сжатие эндопротеза молочной железы, что способствует профилактике развития контурных деформаций.
3. Исключается потребность моделирования сетчатого полипропиленового имплантата, что облегчает хирургический прием и способствует сокращению времени операции, а также исключает возможность ошибки при моделировании расходного материала.

РОССИЙСКАЯ ФЕДЕРАЦИЯ

ПАТЕНТ

НА ИЗОБРЕТЕНИЕ

№ 2749478

Способ пластики молочной железы

Патентообладатель: федеральное государственное автономное образовательное учреждение высшего образования "Новосибирский национальный исследовательский государственный университет" (Новосибирский государственный университет, НГУ) (RU)

Авторы: Петросянц Самвел Владимирович (RU), Ровенских Денис Николаевич (RU), Усов Станислав Александрович (RU)

Заявка № 2020124766
Приоритет изобретения 15 июля 2020 г.
Дата государственной регистрации в Государственном реестре изобретений Российской Федерации 11 июня 2021 г.
Срок действия исключительного права на изобретение истекает 15 июля 2040 г.

Руководитель Федеральной службы по интеллектуальной собственности

Г.П. Ивлиев

Рисунок 10 — Патент № 2749478 «Способ пластики молочной железы»

Разработанный автором способ был применен при лечении 68 пациенток (42,2% от общего числа исследуемых случаев). В процессе исследования изучены эффективность операции, структура ранних и поздних осложнений, качество жизни пациенток на этапах реабилитации и отдаленные результаты лечения. Таким образом, после анализа недостатков и преимуществ существующих методик реконструкции молочной железы была разработана новая методика реконструктивной операции, подтвержденная патентом на изобретение № 2749478 «Способ пластики молочной железы» (рис. 10).

Разработанная методика подразумевает одномоментную реконструкцию молочной железы с размещением силиконового эндопротеза с покрытием из пенополиуретана в препекторальное ложе и установку полипропиленового сетчатого имплантата между эндопротезом молочной железы и кожно-жировым лоскутом с укреплением нижнего склона эндопротеза молочной железы после выполнения радикальной подкожной мастэктомии.

ГЛАВА 4. РЕЗУЛЬТАТЫ ЛЕЧЕНИЯ ПАЦИЕНТОК, ПЕРЕНЕСШИХ РЕКОНСТРУКЦИЮ МОЛОЧНОЙ ЖЕЛЕЗЫ (СОБСТВЕННЫЕ ДАННЫЕ)

Каждая новая хирургическая методика, внедряемая в широкую клиническую практику, нуждается в оценке безопасности ее применения. С целью оценки и эффективности, и безопасности разработанного метода пластики молочной железы после мастэктомии по поводу рака нами произведен анализ непосредственных результатов различных способов реконструкции у 161 пациентки. Средний возраст в группе 1 составил 51,00±6,26 (95% ДИ 48,74–53,26) года, в группе 2 — 48,74±8,74 (95% ДИ 46,50–50,98), а в группе 3 — 48,01±10,07 (95% ДИ 45,58–50,45). Приведенные различия (рис. 11) не были статистически значимы (p = 0,164, используемый метод: F-критерий Уэлча).

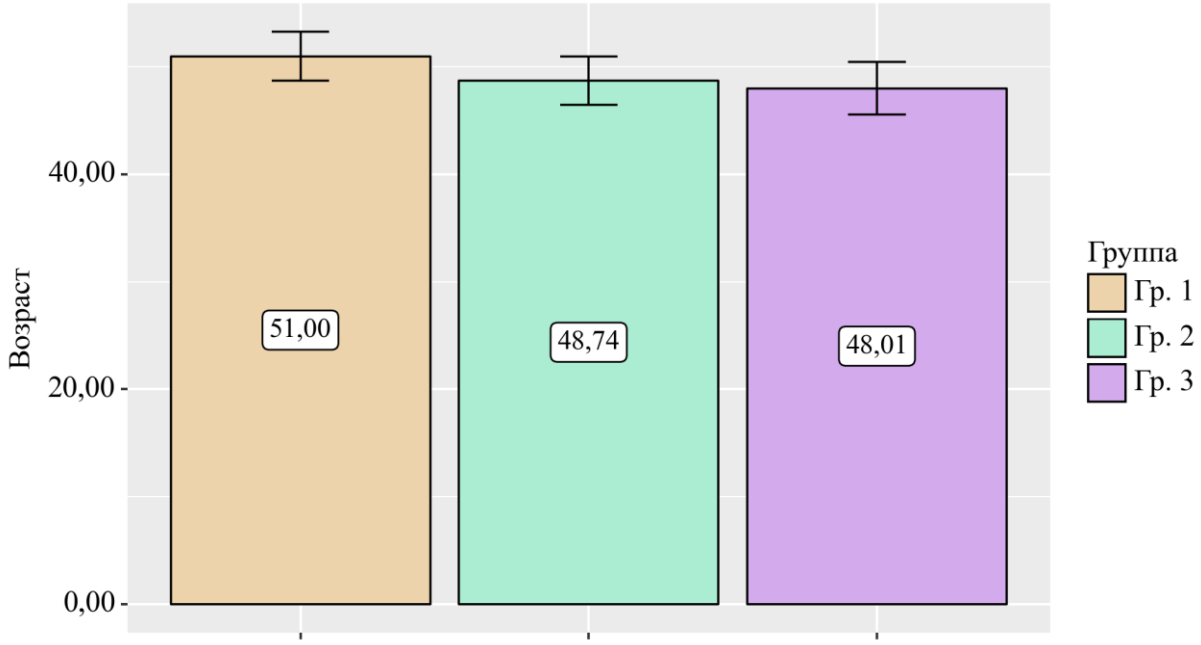

Рисунок 11 — Анализ возраста в зависимости от группы

Безопасность выполняемого реконструктивного этапа оценивалась исходя из данных анализа зарегистрированных хирургических осложнений в

основной группе относительно групп сравнения. Основные клинико-морфологические данные приведены в таблице 7. Таким образом, представленные группы были сопоставимы по основным клиническим и морфологическим исходным показателям.

Таблица 7 — Описательная статистика пациенток изучаемых групп

Показатель	Группа			p
	1	2	3	
Стадия, абс. (%):				
0	1 (3,1%)	1 (1,6%)	2 (2,9%)	0,981
1	14 (43,8%)	25 (41,0%)	29 (42,6%)	
2a	17 (53,1%)	35 (57,4%)	37 (54,4%)	
TNM, абс. (%):				
T1N0M0	14 (43,8%)	25 (41,0%)	29 (42,6%)	
T1N1M0	9 (28,1%)	17 (27,9%)	19 (27,9%)	0,998
T2N0M0	8 (25,0%)	18 (29,5%)	18 (26,5%)	
TisN0M0	1 (3,1%)	1 (1,6%)	2 (2,9%)	
Морфологический тип опухоли, абс. (%)				
In situ	2 (6,2%)	3 (4,9%)	4 (5,9%)	
Инвазивный дольковый	4 (12,5%)	8 (13,1%)	9 (13,2%)	
Инфильтративный	25 (78,1%)	48 (78,7%)	54 (79,4%)	
Медуллярный	0 (0,0%)	0 (0,0%)	1 (1,5%)	0,722
Метапластический	0 (0,0%)	1 (1,6%)	0 (0,0%)	
Нейроэндокринный	0 (0,0%)	1 (1,6%)	0 (0,0%)	
Тубулярный	1 (3,1%)	0 (0,0%)	0 (0,0%)	
Адъювантная лучевая терапия, абс. (%)	6 (18,8%)	11 (18,0%)	14 (20,6%)	0,932
Молекулярно-биологический тип опухоли, абс. (%)				
HER-2 положительный (нелюминальный)	2 (6,2%)	4 (6,5%)	4 (5,9%)	
Люминальный A	16 (50%)	26 (42,6%)	29 (42,6%)	
Люминальный B (HER-2 отрицательный)	6 (18,8%)	18 (29,5%)	15 (22,1%)	0,654
Люминальный B (HER-2 положительный)	5 (15,6%)	6 (9,8%)	8 (11,8%)	
Тройной негативный	3 (9,4%)	7 (11,5%)	12 (17,6%)	

Учитывая тот факт, что целеполаганием данного исследования является оценка эффективности и безопасности реконструктивных операций,

а не онкологических, хирургические осложнения были разделены в зависимости от механики их возникновения на неспецифические (общехирургические) и специфические (связанные с методом реконструкции молочной железы).

4.1. Анализ неспецифических осложнений после проведения реконструктивного этапа лечения пациенток

Частота и структура неспецифических осложнений представлены в таблице 8.

Таблица 8 — Описательная статистика категориальных переменных в зависимости от группы

Показатель	Группа			p
	1	2	3	
Гематома, абс. (%)	2 (6,2%)	1 (1,6%)	2 (2,9%)	0,474
Подкожная серома, абс. (%)	3 (9,4%)	0 (0,0%)	0 (0,0%)	0,002* $p_{\text{группа 1 – группа 2}}$ = 0,031 $p_{\text{группа 1 – группа 3}}$ = 0,031
Инфекция области хирургического вмешательства, абс. (%)	0 (0,0%)	0 (0,0%)	0 (0,0%)	–
Неспецифические осложнения, абс. (%)	5 (15,6%)	1 (1,6%)	2 (2,9%)	0,008* $p_{\text{группа 1 – группа 2}}$ = 0,027 $p_{\text{группа 1 – группа 3}}$ = 0,041

Примечание: * — различия показателей статистически значимы ($p<0,05$).

При анализе частоты неспецифических осложнений в изучаемых группах нами были установлены статистически значимые различия (p=0,008, используемый метод: Хи-квадрат Пирсона). Необходимо отметить, что между группами 2 и 3 различий в частоте неспецифических осложнений не установлено (рис. 12).

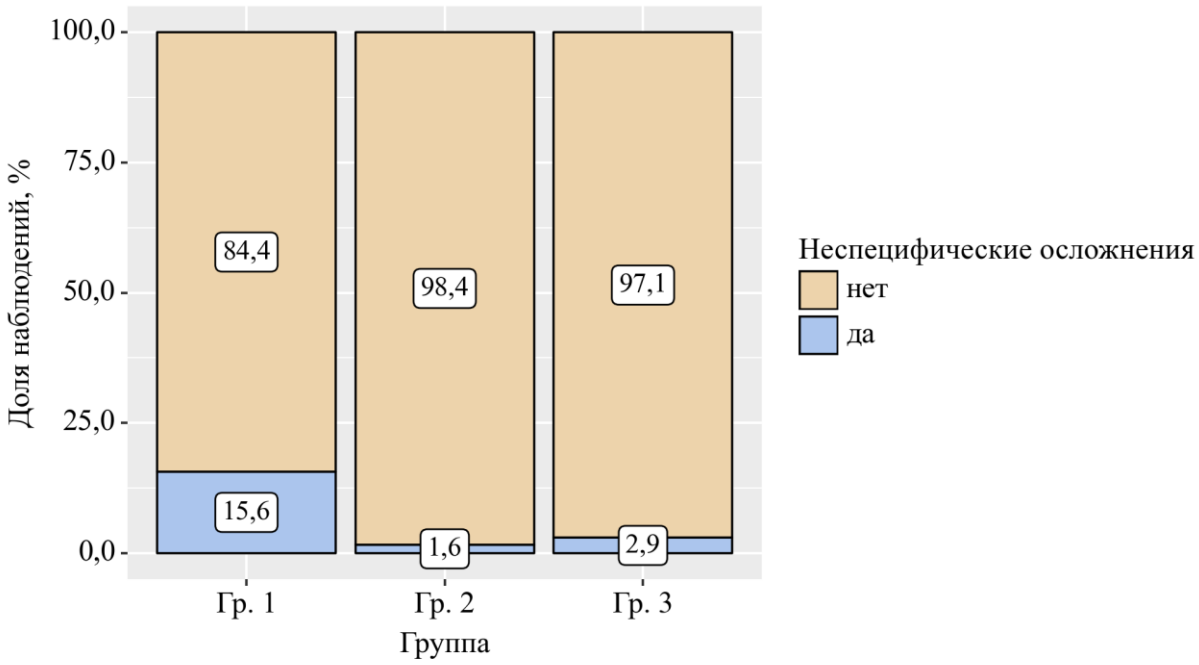

Рисунок 12 — Анализ частоты неспецифических осложнений

Возникновение кровотечений в послеоперационном периоде, требующих выполнения ревизии, у пациенток обеих групп исследования зарегистрировано не было. После удаления дренажей у 2 пациенток (6,20%) 1-й группы исследования, у 1 пациентки 2-й группы (1,56%) и у 2 пациенток 3-й группы исследования наблюдались случаи клинически значимых скоплений гематом неинфицированного характера в области хирургического вмешательства. Статистически значимых различий в группах исследования не выявлено (p=0,474, используемый метод: Хи-квадрат Пирсона). Данные осложнения потребовали выполнения пункционной эвакуации гематомы под ультразвуковой навигацией, также производилась местная консервативная

терапия. Проведения дополнительных лечебных мероприятий не требовалось.

В результате оценки частоты возникновения подкожных сером в зависимости от группы были выявлены статистически значимые различия (p=0,002, используемый метод: Хи-квадрат Пирсона): у трех пациенток (9,40%) 1-й группы исследования были выявлены подкожные серомы в области оперативного вмешательства. В группе разрабатываемого метода подкожных сером выявлено не было. Для определения вероятности неспецифических осложнений в зависимости от группы методом бинарной логистической регрессии была разработана прогностическая модель. Число наблюдений составило 161. Наблюдаемая зависимость описывается уравнением:

$$P = 1 / (1 + e^{-z}) \times 100\%,$$

$$z = -1{,}686 - 2{,}408X_{\text{группа 2}} - 1{,}810X_{\text{группа 3}},$$

где P — вероятность; $X_{\text{группа 2}}$ — группа (0 — группа 1, 1 — группа 2); $X_{\text{группа 3}}$ — группа (0 — группа 1, 1 — группа 3).

Полученная регрессионная модель является статистически значимой (p=0,022). Исходя из значения коэффициента детерминации Найджелкерка, модель объясняет 14,2% наблюдаемой дисперсии неспецифического осложнения. Данные о связи предикторов модели с вероятностью выявления неспецифического осложнения приведены в таблице 9.

Таблица 9 — Характеристики связи предикторов модели с вероятностью выявления неспецифического осложнения

Предикторы	COR; 95% ДИ	p
Группа: группа 2	0,090; 0,010–0,808	0,032*
Группа: группа 3	0,164; 0,030–0,896	0,037*

Примечание: * — влияние предиктора статистически значимо (p<0,05).

Учитывая характеристики связи предикторов модели и при оценке группы, шансы неспецифических осложнений уменьшались в группе 2 в 11,111 раза, а в группе 3 — в 6,111 раза (рис. 13).

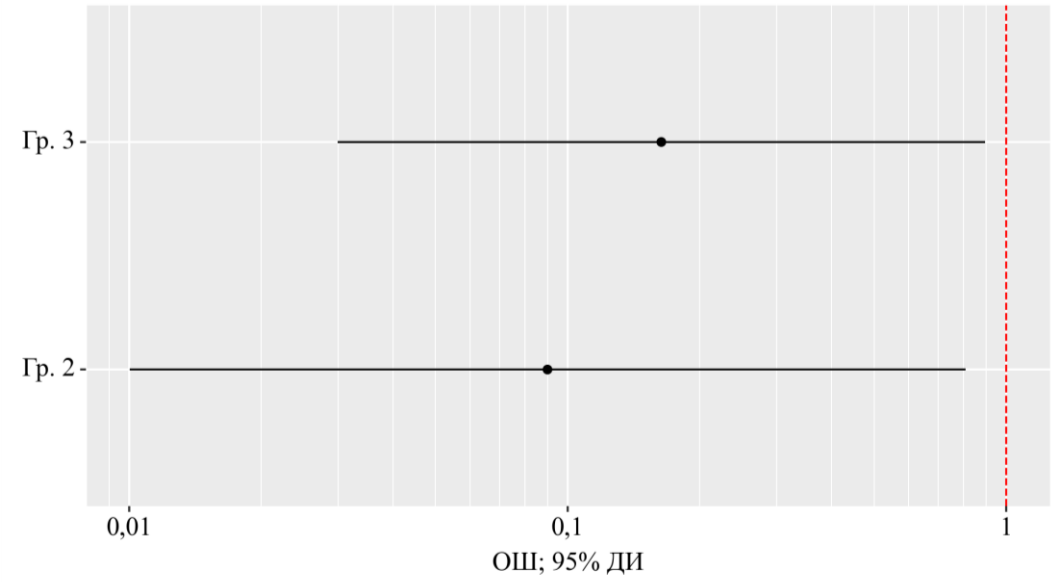

Рисунок 13 — Оценка отношения шансов с 95% ДИ для изучаемых предикторов неспецифических осложнений

При оценке зависимости вероятности неспецифических осложнений от значения логистической функции P с помощью ROC-анализа была получена следующая кривая (рис. 14).

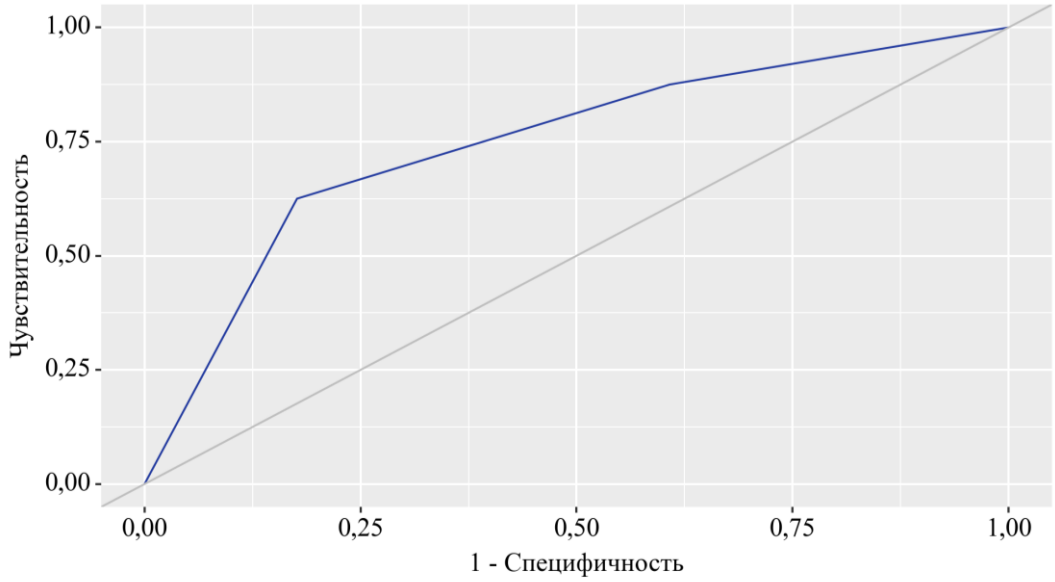

Рисунок 14 — ROC-кривая, характеризующая зависимость вероятности неспецифического осложнения от значения логистической функции P

Площадь под ROC-кривой составила 0,746±0,102 с 95% ДИ: 0,546–0,946. Полученная модель была статистически значимой (p=0,012).

Пороговое значение логистической функции P в точке cut-off, которому соответствовало наивысшее значение индекса Юдена, составило 0,156. Неспецифические осложнения прогнозировались при значении логистической функции P выше данной величины или равном ей (рис. 15). Чувствительность и специфичность модели составили 62,5% и 82,4% соответственно.

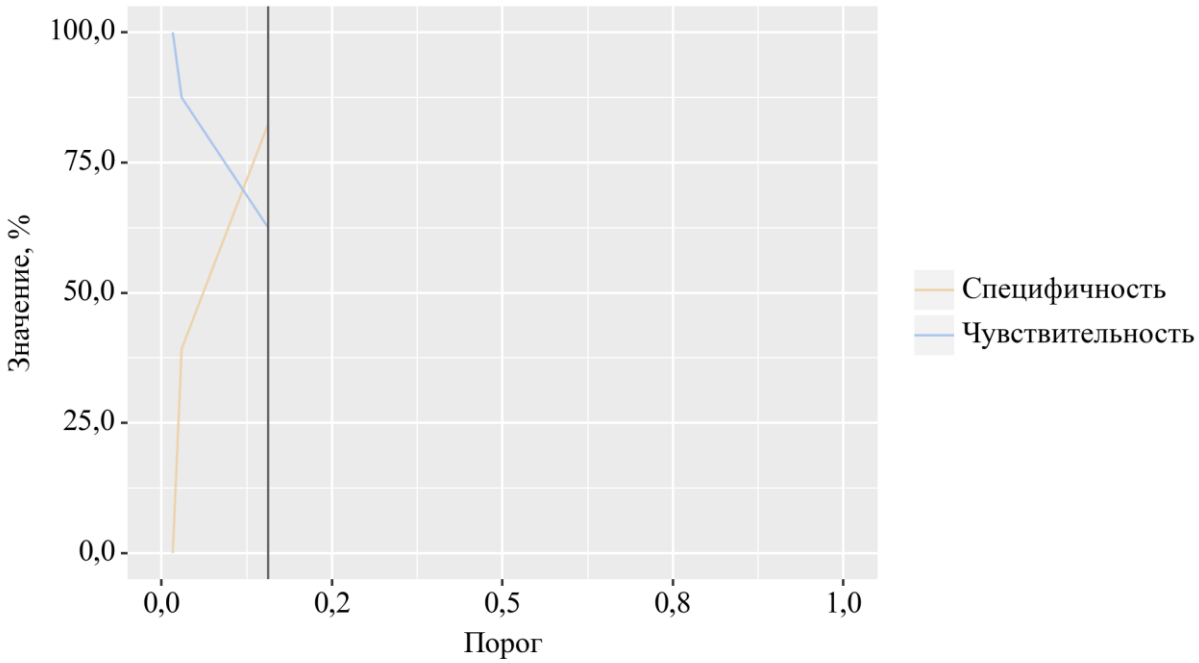

Рисунок 15 — Анализ чувствительности и специфичности модели в зависимости от пороговых значений логистической функции P

Возникновение подкожных сером в контрольной группе исследования связано с диссекцией кожно-жирового лоскута, а именно с отслойкой последнего от подлежащих мышц в области послеоперационного рубца. Развитие данного осложнения происходило в течение первой недели после проведенной операции. Показания к пункции серомы определялись выявлением симптома флюктуации. Применение дополнительных терапевтических мер не требовалось.

4.2. Анализ специфических осложнений после проведения реконструктивного этапа лечения пациенток

Реконструктивный этап подразумевает установку силиконового эндопротеза молочной железы в одномоментно или отсрочено сформированное ложе. Однако плоскость формирования ложа эндопротеза и установки самого эндопротеза молочной железы различалась в группах исследования.

Частота развития специфических осложнений у пациенток в исследуемых группах отображена на рисунке 16.

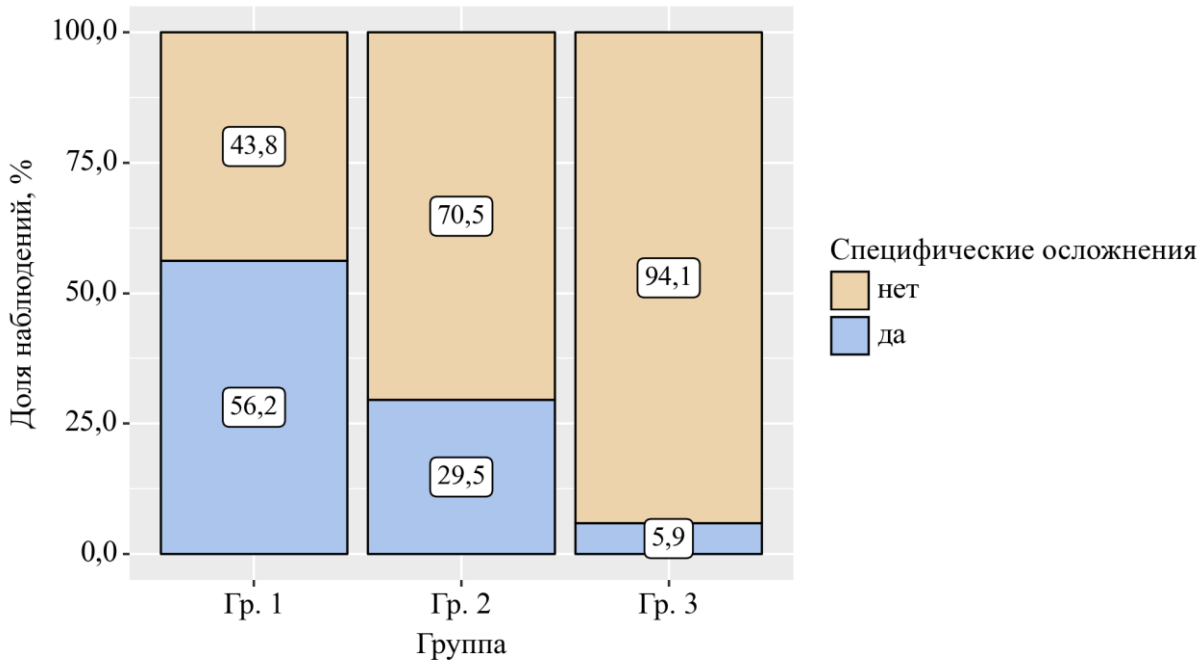

Рисунок 16 — Частота верификации специфических осложнений

Учитывая особенности выполнения реконструктивных операций, существуют риски возникновения таких специфических осложнений, как аниматическая деформация, дистопия эндопротеза молочной железы, капсульная контрактура, поздняя серома, спонтанный разрыв эндопротеза или экспандера и гнойная инфекция ложа эндопротеза или экспандера.

Специфические осложнения чаще верифицировались в группе 1 (у 18 (56,20%) пациенток), в группе 2 — у 18 (29,50%), а в группе 3 — у 4 (5,90%) пациенток (табл. 10). Приведенные различия являлись статистически значимыми (p<0,001, используемый метод: Хи-квадрат Пирсона).

Таблица 10 — Специфические осложнения у пациенток в исследуемых группах, абс. (%)

Вид осложнений	Группа 1	Группа 2	Группа 3	p
Аниматическая деформация	6 (18,8%)	1 (1,6%)	0 (0,0%)	< 0,001* $p_{группа\ 1 – группа\ 2}$ = 0,024 $p_{группа\ 2 – группа\ 3}$ = 0,046
Гнойная инфекция ложа эндопротеза или экспандера	2 (6,2%)	1 (1,6%)	1 (1,5%)	
Дистопия эндопротеза	4 (12,5%)	2 (3,3%)	0 (0,0%)	
Жировой некроз	0 (0,0%)	3 (4,9%)	0 (0,0%)	
Капсульная контрактура	4 (12,5%)	5 (8,2%)	1 (1,5%)	
Олеогранулема	0 (0,0%)	1 (1,6%)	0 (0,0%)	
Поздняя серома	2 (6,2%)	1 (1,6%)	2 (2,9%)	
Экструзия эндопротеза	0 (0,0%)	4 (6,6%)	0 (0,0%)	

Примечание: * — различия показателей статистически значимы (p<0,05).

Риск возникновения указанных выше осложнений характерен для всех пациенток, включенных в исследование. Однако существуют осложнения, возникновение которых связано с особенностями методики реконструкции, в частности такие, как жировой некроз и возникновение олеогранулем, характерны лишь для пациенток 2 группы исследования, поскольку методика такой реконструкции предполагает пересадку аутологичной жировой ткани как подготовительный этап, предшествующий замене экспандера на силиконовый эндопротез.

Экструзия эндопротеза молочной железы зарегистрирована у 4 (6,60%) пациенток 2 группы и была связана с истончением кожно-жирового лоскута и некрозом жирового аутотрансплантата, что сопровождается нарушением кровообращения и перфорацией кожно-жирового лоскута, при этом на дне сформировавшегося раневого дефекта визуализируется эндопротез молочной железы. Развитие данной клинической ситуации повлекло за собой необходимость выполнения ревизионной операции, удаление эндопротеза молочной железы, местное и системное лечение с последующей попыткой отсроченной реконструкции. Приведенные различия между группами 2 и 3 являлись статистически значимыми (p=0,035, используемый метод: Хи-квадрат Пирсона).

Возникновение дистопии эндопротеза молочной железы зафиксировано у 4 пациенток 1 группы исследования и связано с латерализацией эндопротеза молочной железы и миграцией последнего в направлении боковой поверхности грудной клетки (деформация по типу bottoming out).

У 2 пациенток 2 группы исследования развитие мальпозиции эндопротеза также происходило по типу bottoming out, со смещением эндопротеза вверх и латерально.

В 3 группе исследования развитие дистопии имплантата не зафиксировано, что объясняется техническими особенностями выполнения реконструктивной операции. В данном случае нижний полюс эндопротеза молочной железы надежно блокирован от смещений при помощи полипропиленового сетчатого имплантата, а сам эндопротез молочной железы имеет покрытие из вспененного полиуретана, что обеспечивает высокую адгезивность к окружающим тканями и, соответственно, малую подвижность.

Таким образом, наиболее часто дистопия эндопротеза встречалась у пациенток первой группы (4 (12,5%) пациентки), в группе 2 верифицирована только у 2 (3,3%) пациенток, а в группе 3 не было отмечено случаев

дистопии (рис. 17). Статистический анализ частоты дистопии эндопротеза в изучаемых группах выявил значимые различия между группами 1 и 3 (p=0,009, используемый метод: Хи-квадрат Пирсона).

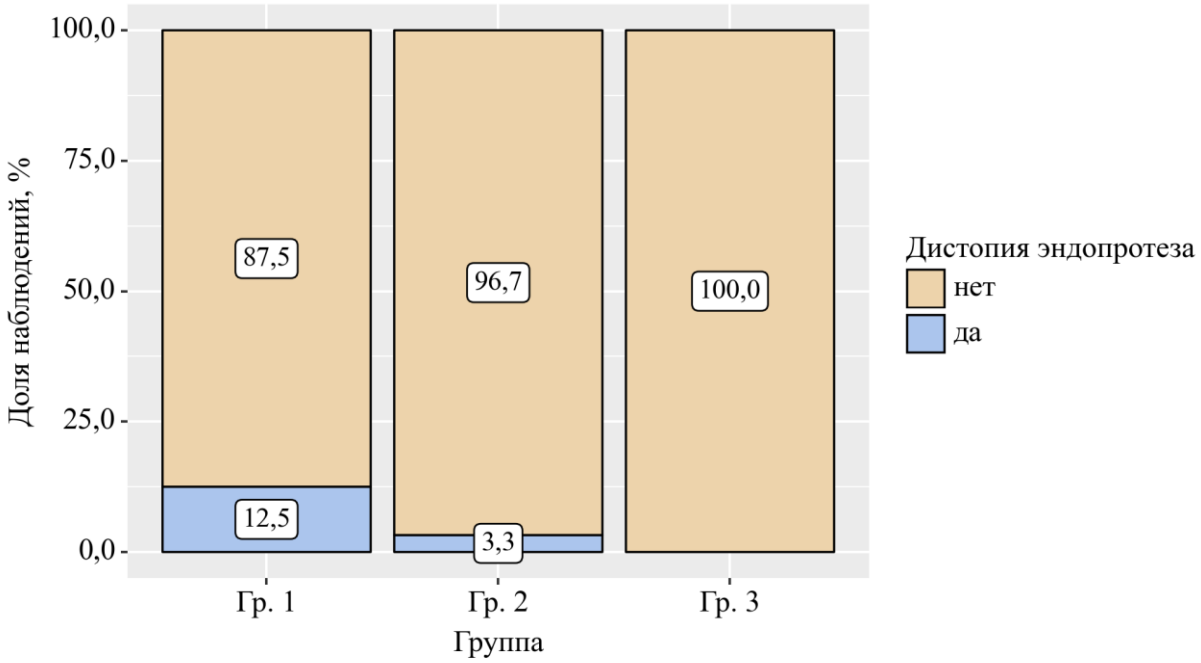

Рисунок 17 — Анализ частоты дистопии эндопротеза в изучаемых группах

Аниматическая деформация у 6 (18,8%) пациенток 1 группы исследования развилась по причине передачи сокращений с большой грудной мышцы на эндопротез молочной железы, учитывая субмускулярную установку эндопротеза, аниматическая деформация клинически проявлялась по типу «jumping breast», в данном случае при напряжении большой грудной мышцы силиконовый эндопротез выталкивается вверх. Развитие аниматической деформации у 1 (1,60%) пациентки 2 группы исследования связано с технической погрешностью в выполнении операции, повлекшей за собой удлинение верхней границы ложа эндопротеза. Ввиду слабой клинической выраженности аниматической деформации пациентка отказалась от корректирующей операции.

Возникновение аниматической деформации при препекторальной реконструкции молочной железы по предложенному способу не зарегистрировано.

Приведенные различия в частоте возникновения аниматической деформации (рис. 18) являлись статистически значимыми (p<0,001, используемый метод: Хи-квадрат Пирсона).

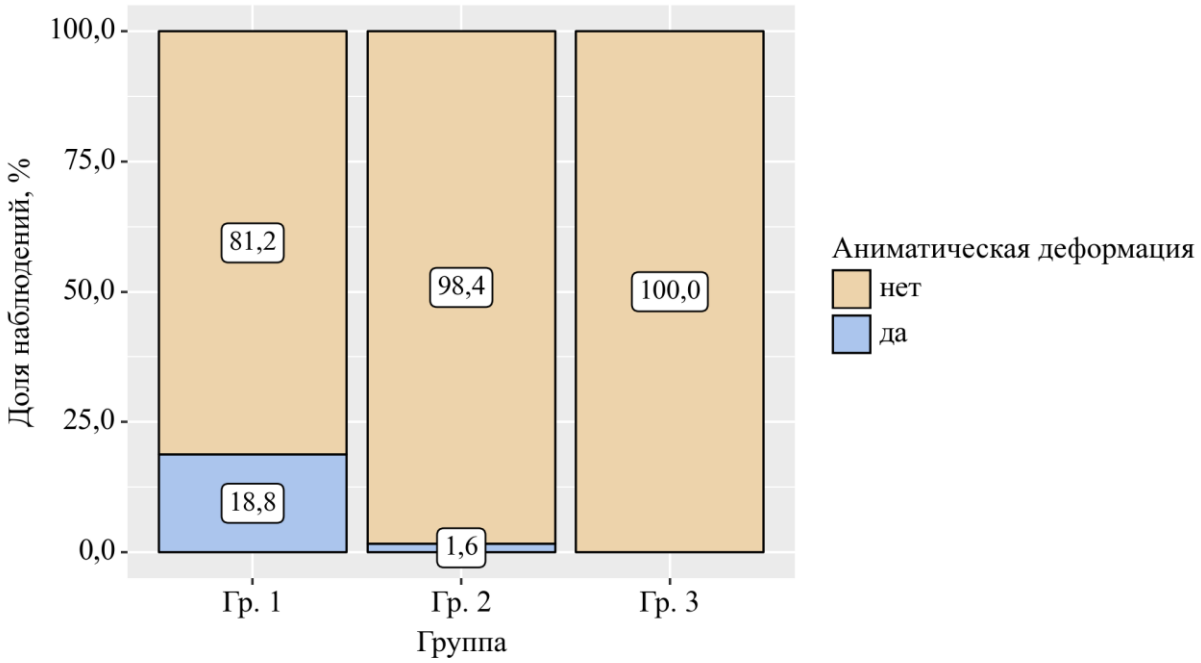

Рисунок 18 — Анализ частоты аниматической деформации в изучаемых группах

Учитывая наличие тесной патофизиологической связи между формированием поздней серомы и капсульной контрактуры, данные о них представим ниже.

4.3. Характеристика динамики формирования перипротезной капсулы у пациенток в группах исследования на этапах реабилитации

Поздняя серома верифицировалась во всех группах исследования и не поддавалась консервативному лечению.

Отсутствие эффекта медикаментозной терапии диктовало необходимость ревизионной операции с иссечением капсулы и удалением эндопротеза молочной железы.

Поздняя серома верифицирована у 2 (6,2%) пациенток первой группы, у 1 (1,6%) — второй и у 2 (2,9%) пациенток третьей группы (рис. 19). Статистический анализ не выявил значимых различий (p=0,474, используемый метод: Хи-квадрат Пирсона).

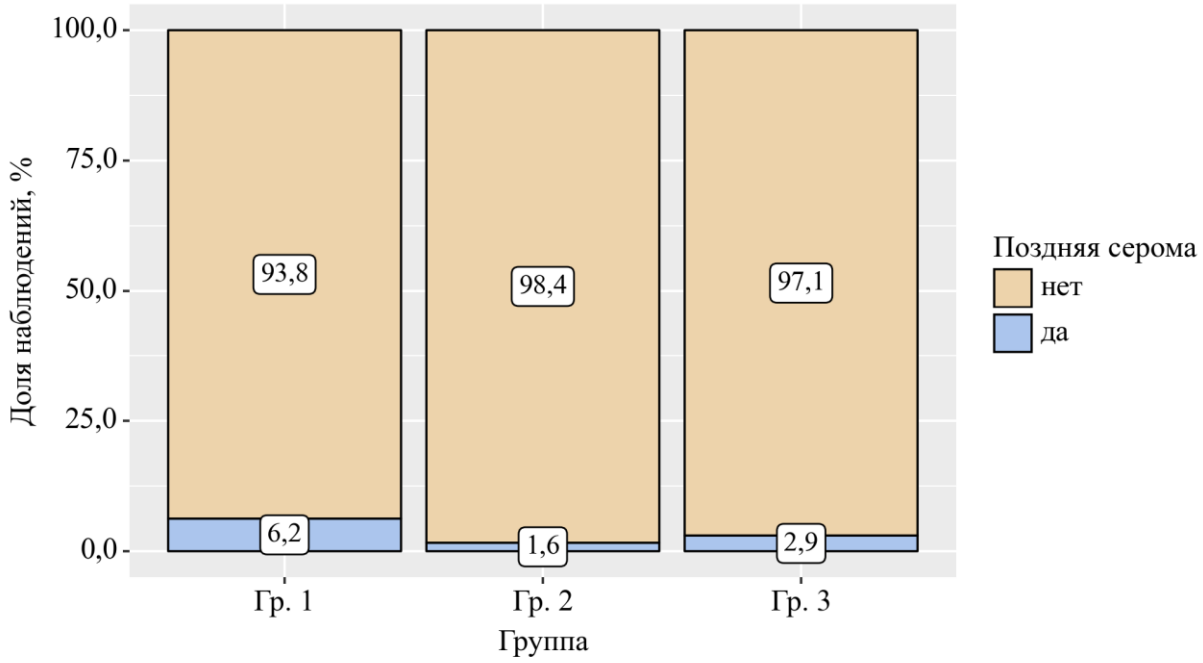

Рисунок 19 — Анализ частоты возникновения поздней серомы в зависимости от группы

Во всех случаях поздней серомы произведено бактериологическое исследование внутрикапсульной жидкости, по результатам которого обнаружен рост S. epidermidis и Ralstonia spp. (табл. 11). Репротезирование

произведено через 6 месяцев после ревизионной операции и антибактериальной терапии препаратом левофлоксацин 500 мг 2 раза в сутки в течение 14 дней. Антибактериальная терапия подобрана согласно данным определения чувствительности микроорганизмов.

Таблица 11 — Выявленный инфекционный агент при бактериологическом исследовании интракапсульной жидкости

Возбудитель	Количество пациенток, всего	Количество пациенток в группе метода			p
		1 (n=32)	2 (n=61)	3 (n=68)	
S. epidermidis	9 (5,59%)	3 (9,4%)	5 (8,2%)	1 (1,5%)	0,147
Ralstonia spp.	3 (1,86%)	1 (3,1%)	2 (3,3%)	0 (0,0%)	0,327

Далее был проведен анализ частоты развития капсульной контрактуры (рис. 20), формирование которой отмечено у 4 (12,5%) пациенток первой группы, 5 (8,2%) — второй и только у 1 (1,5%) пациентки в третьей группе (p=0,074, используемый метод: Хи-квадрат Пирсона).

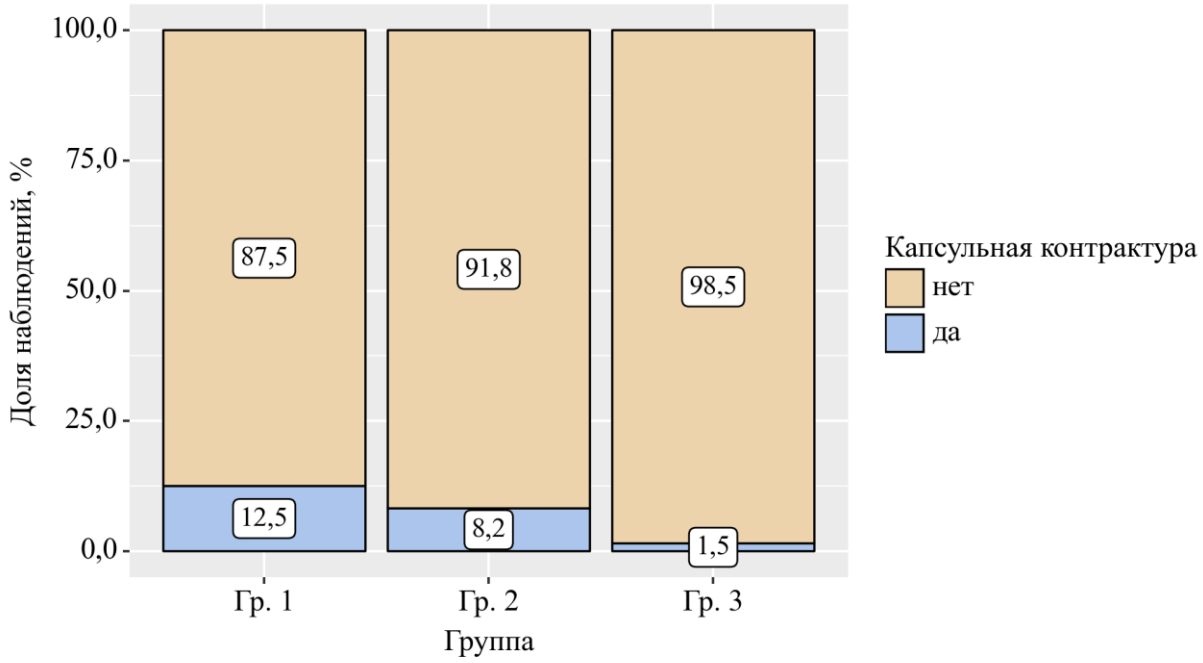

Рисунок 20 — Анализ частоты капсульной контрактуры

Стоит отметить, что развитие капсульной контрактуры у пациенток 1 группы исследования возникало в 100% случаев на фоне лучевой терапии, а во 2 группе 3 из 5 (60%) случаев развития капсульной контрактуры также подвергались лучевой терапии.

Единичная капсульная контрактура была диагностирована у пациентки 3 группы исследования, не имеющей в анамнезе лучевую терапию.

Динамика формирования перипротезной капсулы у пациенток в группах по данным УЗИ представлена в таблице 12.

Таблица 12 — Анализ динамики толщины перипротезной капсулы по УЗИ в зависимости от группы

Группа	Толщина перипротезной капсулы по УЗИ						p
	3 месяца		6 месяцев		12 месяцев		
	Me	Q_1–Q_3	Me	Q_1–Q_3	Me	Q_1–Q_3	
1	1,25 (n=32)	1,10–1,65	1,47 (n=32)	1,20–1,65	1,81 (n=32)	1,74–1,90	< 0,001* $p_{3\ месяца – 12\ месяцев}$ < 0,001 $p_{6\ месяцев – 12\ месяцев}$ < 0,001
2	0,94 (n=61)	0,91–1,21	1,21 (n=61)	0,96–1,49	1,81 (n=61)	1,59–1,86	< 0,001* $p_{3\ месяца – 6\ месяцев}$ < 0,001 $p_{3\ месяца – 12\ месяцев}$ < 0,001 $p_{6\ месяцев – 12\ месяцев}$ < 0,001
3	0,76 (n=68)	0,73–0,81	0,84 (n=68)	0,78–0,89	0,91 (n=68)	0,82–0,98	< 0,001* $p_{3\ месяца – 6\ месяцев}$ < 0,001 $p_{3\ месяца – 12\ месяцев}$ < 0,001 $p_{6\ месяцев – 12\ месяцев}$ < 0,001
p	< 0,001* $p_{группа\ 2 – группа\ 3}$ < 0,001 $p_{группа\ 3 – группа\ 1}$ < 0,001		< 0,001* $p_{группа\ 2 – группа\ 3}$ < 0,001 $p_{группа\ 3 – группа\ 1}$ < 0,001		< 0,001* $p_{группа\ 2 – группа\ 3}$ < 0,001 $p_{группа\ 3 – группа\ 1}$ < 0,001		–

Примечание: * — различия показателей статистически значимы (p<0,05).

Согласно полученным данным (рис. 21), толщина перипротезной капсулы статистически значимо менялась в динамике через 3, 6, 12 месяцев (p<0,001, используемый метод: критерий Краскела — Уоллиса).

Также статистический анализ выявил изменения динамики толщины перипротезной капсулы через 3, 6, 12 месяцев внутри всех групп (p<0,001, используемый метод: критерий Фридмана).

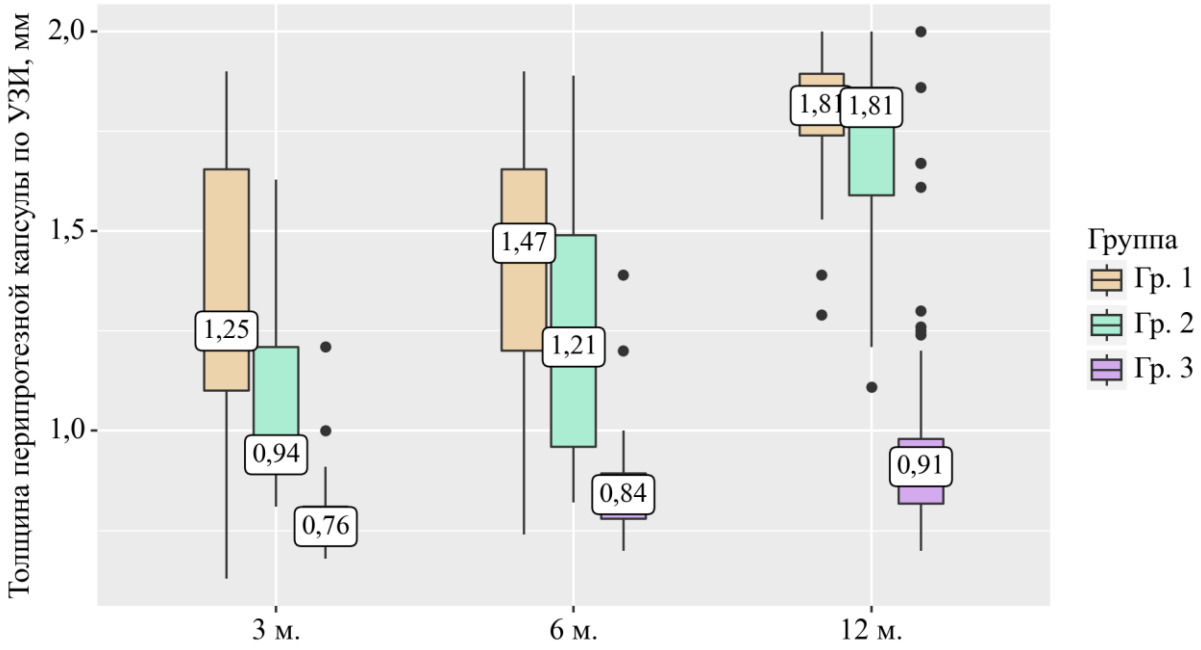

Рисунок 21 — Анализ динамики толщины перипротезной капсулы по УЗИ в зависимости от группы

При анализе данных, полученных при УЗИ перипротезной капсулы у пациенток в группах исследования, прослеживается более интенсивный рост капсулы у пациенток 1 и 2 групп исследования, в то время как в 3 группе исследования рост капсулы в течение первых 6 месяцев после операции не достигает значения 1 мм, что характерно для капсулы I типа по Baker. Перипротезная капсула у пациенток 1 группы исследования отличалась наличием участков волнистости контуров капсулы, что сопровождалось развитием клинически не значимого риплинга у пациенток в 10 случаях из 32

(31,3%), во 2 группе исследования, клинически не значимый риплинг определялся у 8 из 61 пациентки, что составляет 13,1% случаев в группе исследования. Характеристика перипротезной капсулы у пациенток 1 и 2 групп исследования соответствовала классу II по Baker, объем интракапсулярной жидкости во всех группах исследования не превышал 30 мл.

Через 1 и 2 года после реконструктивного пособия во всех группах выполнено МРТ-исследование.

На рисунке 22 представлен пример МРТ-структуры ППК через 1 год после двусторонней подкожной мастэктомии и ОППРМЖ в рамках разработанного метода.

Рисунок 22 — МРТ-структура ППК после двусторонней радикальной подкожной мастэктомии и ОППРМЖ по предложенному способу

Исследование выполнено с подавлением МР-сигнала от силиконового эндопротеза. Обращает на себя внимание тонкая, гомогенная структура ППК, без определения двойного контура или его дефекта. Толщина кожно-

жирового лоскута достаточна. МРТ риплинг-феномен при толщине ППК, соответствующей толщине капсулы по Baker I–II, не сопровождался развитием КК (рис. 23).

Рисунок 23 — МРТ-структура перипротезной капсулы после двусторонней ОППРМЖ по предложенному способу. Динамическая волнистость контура ППК

В 1 и 2 группах исследования прослеживается тенденция к увеличению роста перипротезной капсулы, соответствующей в большинстве случаев классу II по Baker. В 1 группе исследования в 6 случаях (18,8%) зарегистрировано утолщение капсулы в виде очагов до 1,92±0,7 мм, что соответствует классу III по Backer по передней поверхности эндопротеза, однако в верхней части капсулы прослеживается равномерная, упорядоченная структура, соответствующая классу II по Baker.

Во 2 группе исследования у 7 пациенток (10,1% случаев) выявлены очаги утолщения капсулы до 1,93±0,5 мм по переднемедиальной

поверхности эндопротеза, что соответствует верхней границе класса II по Baker.

МРТ-картина перипротезной капсулы пациенток 3 группы исследования в большинстве случаев соответствовала I классу по Baker, однако в 1 случае (1,5%) зафиксирован единичный фокус утолщения перипротезной капсулы до 1,21 мм площадью 10х0,3х0,6 мм.

Средние показатели толщины перипротезной капсулы, по данным МРТ, представлены в таблице 13. Во всех случаях МРТ-исследований объем интракапсулярной жидкости не превышал 30 мл.

Таблица 13 — Характеристика перипротезной капсулы у пациенток в группах исследования в послеоперационном периоде по данным МРТ (мм)

Группа	Толщина перипротезной капсулы				p
	12 месяцев		24 месяца		
	Me	Q_1–Q_3	Me	Q_1–Q_3	
1	1,85 (n=32)	1,76–1,91	1,86 (n=32)	1,78–1,93	< 0,001*
2	1,84 (n=61)	1,76–1,89	1,86 (n=61)	1,78–1,91	< 0,001*
3	0,92 (n=68)	0,81–1,00	0,93 (n=68)	0,83–1,02	< 0,001*
p	< 0,001* $p_{группа\ 2 – группа\ 3}$ < 0,001 $p_{группа\ 3 – группа\ 1}$ < 0,001		< 0,001* $p_{группа\ 2 – группа\ 3}$ < 0,001 $p_{группа\ 3 – группа\ 1}$ < 0,001		–

Примечание: * — различия показателей статистически значимы (p<0,05).

В процессе анализа толщины перипротезной капсулы по МРТ через 12 и 24 месяца (рис. 24) в изучаемых группах были установлены статистически значимые изменения (p<0,001, используемый метод: критерий Уилкоксона).

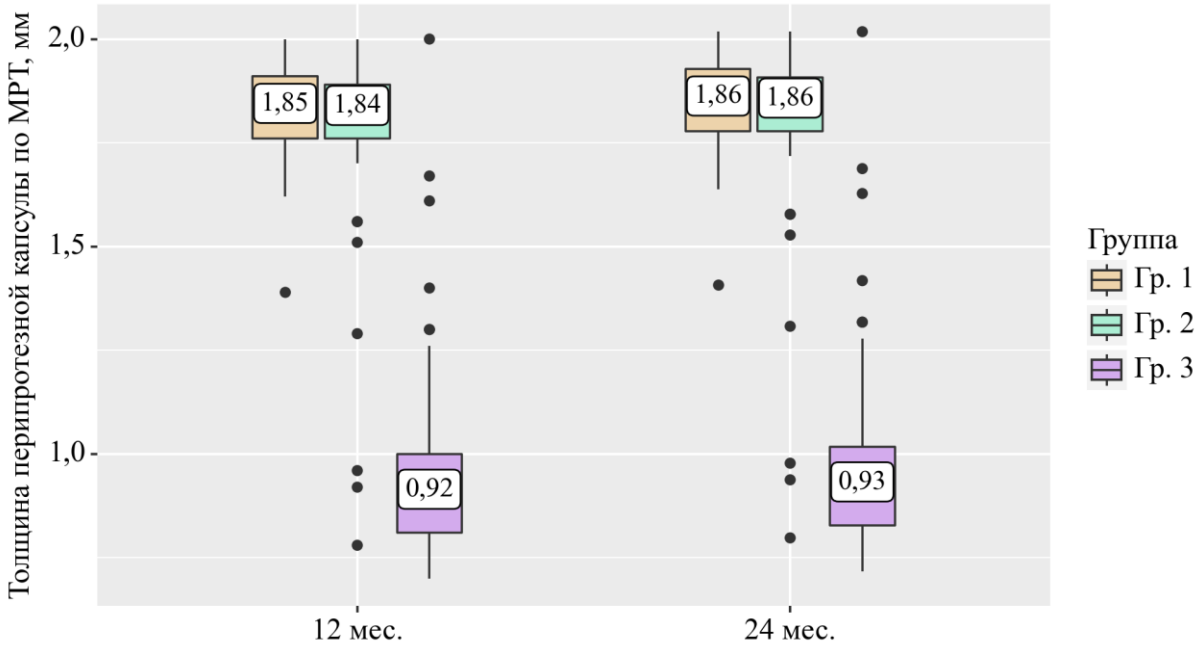

Рисунок 24 — Анализ динамики толщины перипротезной капсулы по МРТ в зависимости от группы

В ходе обработки данных МРТ-исследования реконструируемых молочных желез у пациенток 1 и 2 групп исследования отмечается преобладание интенсивности сигнала от ППК, косвенно свидетельствующее о большей ее плотности, что может быть связано с различными интегративными свойствами поверхности используемых силиконовых эндопротезов, учитывая регистрацию менее интенсивного сигнала от ППК у пациенток 3 группы исследования.

Интраоперационные особенности перипротезной капсулы при ревизионных операциях у пациенток в группах исследования характеризовались наличием основной площади дефекта капсулы по переднему нижнему или по нижнелатеральному полюсу эндопротеза молочной железы. Патоморфологически — плотно-сконцентрированные коллагеновые волокна, очаги гигантских клеток, характерные для констриктивного фиброза, что соответствует III типу морфологической

классификации контрактуры капсулы по Wilflingseder и III классу по Baker.

Возникновение таких осложнений, как жировой некроз и олеогранулемы, у пациенток 2 группы исследования связано с техническими особенностями выполнения операции и заключается в трансплантации большего объема аутологичной жировой ткани, нежели при камуфлирующих методиках выполнения липофилинга.

Спонтанный разрыв эндопротеза молочной железы не зарегистрирован ни в одном случае наблюдений.

Гнойная инфекция ложа экспандера в 1 и 2 группах исследования и ложа эндопротеза в 3 группе исследования во всех случаях развилась на фоне проведения адъювантной ЛТ.

Была разработана прогностическая модель для определения вероятности специфических осложнений в зависимости от группы методом бинарной логистической регрессии. Число наблюдений составило 161.

Наблюдаемая зависимость описывается уравнением:

$$P = 1 / (1 + e^{-z}) \times 100\%,$$

$$z = 0{,}251 - 1{,}122X_{\text{группа 2}} - 3{,}024X_{\text{группа 3}},$$

где P — вероятность; $X_{\text{группа 2}}$ — группа (0 — группа 1, 1 — группа 2); $X_{\text{группа 3}}$ — группа (0 — группа 1, 1 — группа 3).

Таблица 14 — Характеристики связи предикторов модели с вероятностью выявления специфического осложнения

Предикторы	COR; 95% ДИ	p
Группа: Группа 2	0,326; 0,134–0,792	0,013*
Группа: Группа 3	0,049; 0,014–0,166	< 0,001*

Примечание: * — влияние предиктора статистически значимо (p<0,05).

Полученная регрессионная модель является статистически значимой (p<0,001). Исходя из значения коэффициента детерминации Найджелкерка, модель объясняет 26,9% наблюдаемой дисперсии специфического осложнения (табл. 14).

Шансы специфических осложнений уменьшались в группе 2 в 3,071 раза, а в группе 3 — в 20,571 раза (рис. 25).

Такого рода закономерность напрямую связана с техническими особенностями выполнения реконструктивных операций в группах исследования.

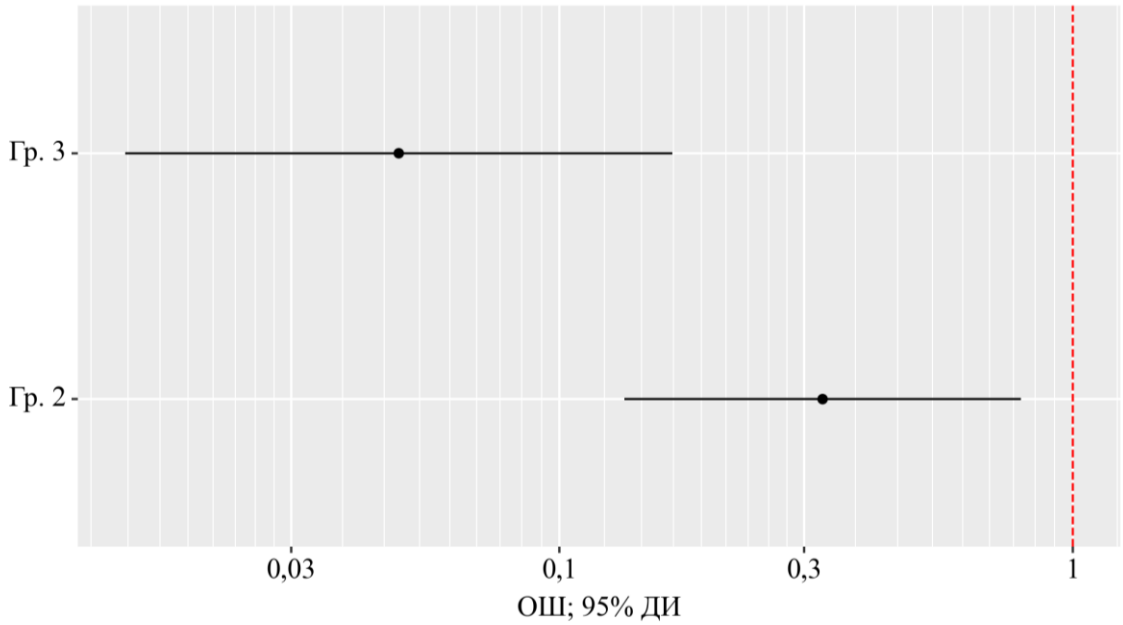

Рисунок 25 — Оценка отношения шансов с 95% ДИ для изучаемых предикторов специфического осложнения

При оценке зависимости вероятности от значения логистической функции P с помощью ROC-анализа была получена следующая кривая (рис. 26).

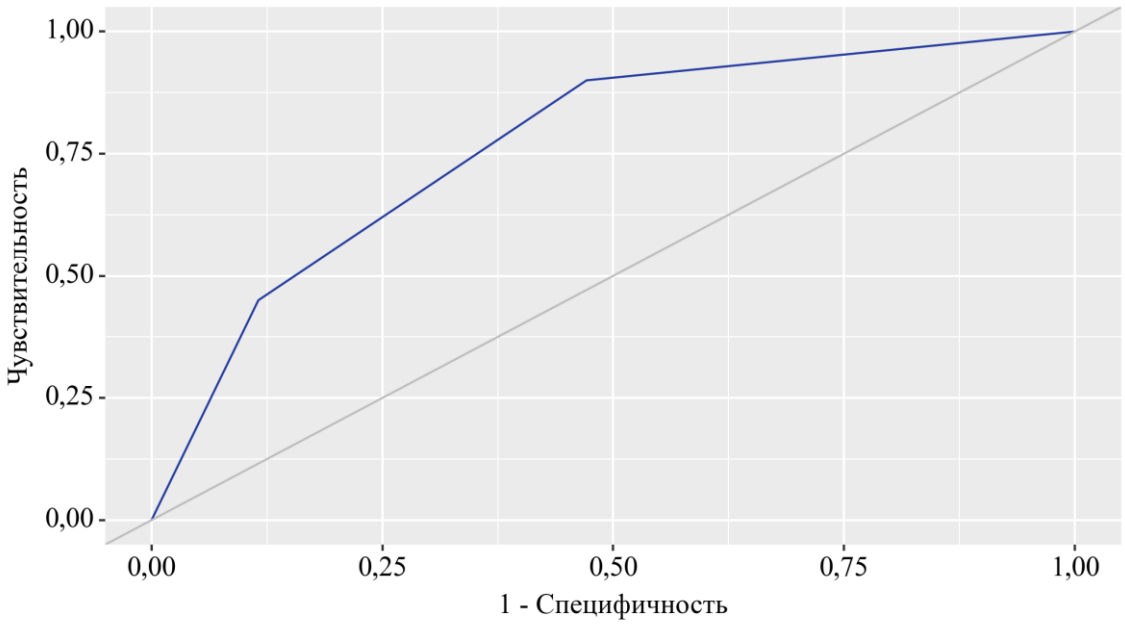

Рисунок 26 — ROC-кривая, характеризующая зависимость вероятности специфического осложнения от значения логистической функции P

Площадь под ROC-кривой составила 0,768±0,047 с 95% ДИ: 0,676–0,861 (рис. 27). Полученная модель была статистически значимой (p<0,001).

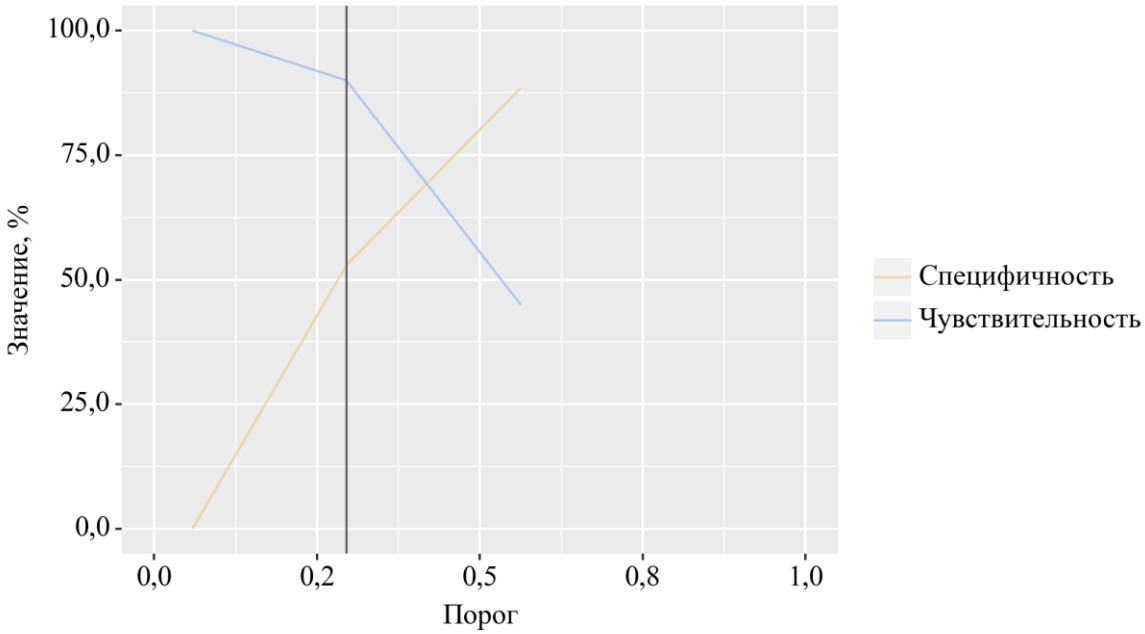

Рисунок 27 — Анализ чувствительности и специфичности модели в зависимости от пороговых значений логистической функции P

Пороговое значение логистической функции P в точке cut-off, которому соответствовало наивысшее значение индекса Юдена, составило 0,295. Специфические осложнения прогнозировались при значении логистической функции P выше данной величины или равном ей. Чувствительность и специфичность модели составили 90,0% и 52,9% соответственно.

4.4. Анализ показателей качества жизни пациенток до и после реконструктивных операций на молочной железе

Реконструктивная хирургия молочной железы является важным этапом реабилитации пациенток в отношении ликвидации негативных влияний утраты органа на психосоциальный, физический и сексуальный компоненты качества жизни. По этой причине оценка только лишь объективных показателей результатов реконструкции молочной железы не является корректной. При воссоздании утраченной молочной железы наибольшее значение имеет собственное субъективное восприятие пациентки.

4.4.1. Анализ показателей качества жизни пациенток до оперативного лечения

Учитывая необходимость всестороннего изучения КЖ пациенток, подвергшихся реконструктивным операциям после выполнения мастэктомии, критически важным элементом исследования является дооперационная оценка КЖ пациенток по всем блокам опросника Breast-Q:

- удовлетворенность молочной железой;
- физическое благополучие до операции;
- психосоциальное благополучие до операции;
- сексуальное благополучие до операции.

В процессе анализа данных, полученных от респондентов до выполнения мастэктомии и реконструктивного пособия, выявлены основные

потребности пациенток в отношении реконструкции молочной железы, а именно обеспокоенность сохранением и/или воссозданием всех эстетических элементов молочной железы.

Во всех группах исследования до мастэктомии и выполнения реконструктивного пособия были сохранны все эстетически значимые элементы молочной железы, такие как пятно и объем молочной железы, САК, субмаммарная складка, так как потеря или дефект одного из данных элементов приводит к снижению КЖ пациенток.

По данным анализа результатов анкетирования по всем используемым в исследовании блокам оценки КЖ специализированного опросника Breast-Q до выполнения оперативного лечения, пациентки в группах исследования сопоставимы (табл. 15).

Таблица 15 — Оценка качества жизни Breast-Q до оперативного лечения, Me [IQR]

Показатель	Группа 1	Группа 2	Группа 3	p
Удовлетворенность молочной железой	100,00 [100,00; 100,00]	100,00 [100,00; 100,00]	100,00 [100,00; 100,00]	0,839
Физическое благополучие	92,00 [85,00; 94,00]	92,00 [85,00; 100,00]	92,00 [90,25; 100,00]	0,692
Психосоциальное благополучие	90,00 [90,00; 91,00]	90,00 [89,00; 91,00]	90,00 [90,00; 91,00]	0,144
Сексуальное благополучие	98,00 [96,00; 99,00]	97,00 [96,00; 99,00]	98,00 [96,00; 99,00]	0,352

4.4.2. Оценка степени удовлетворенности внешним видом молочной железы после оперативного лечения

При анализе результатов анкетирования пациенток через 3 и 6 месяцев после реконструкции молочной железы выявлено отсутствие статистически значимых различий КЖ у пациенток 1 и 2 групп исследования (табл. 16).

В отношении удовлетворенности внешним видом груди после выполнения реконструкции с установкой экспандера под большую грудную мышцу с последующей заменой последнего на силиконовый эндопротез молочной железы выявлена наименьшая эффективность, в остальных случаях — сам факт наличия достаточного по объему кожно-жирового лоскута, обеспечивающего наиболее естественный внешний вид реконструированной молочной железы, предполагал более высокие показатели КЖ.

Таблица 16 — Анализ динамики удовлетворенности молочной железой в зависимости от группы

Группа	Удовлетворенность молочной железой после операции						p
	3 месяца		6 месяцев		12 месяцев		
	Me	Q_1–Q_3	Me	Q_1–Q_3	Me	Q_1–Q_3	
1	63,00 (n=32)	59,00–71,00	71,00 (n=32)	65,00–71,00	73,00 (n=32)	69,00–73,00	< 0,001* $p_{3\,м.\,–\,6\,м.}$ < 0,001 $p_{3\,м.\,–\,12\,м.}$ < 0,001 $p_{6\,м.\,–\,12\,м.}$ < 0,001
2	71,00 (n=61)	69,00–71,00	75,00 (n=61)	73,00–78,00	78,00 (n=61)	75,00–86,00	< 0,001* $p_{3\,м.\,–\,6\,м.}$ < 0,001 $p_{3\,м.\,–\,12\,м.}$ < 0,001 $p_{6\,м.\,–\,12\,м.}$ < 0,001
3	75,00 (n=68)	71,00–82,00	82,00 (n=68)	78,00–86,00	92,00 (n=68)	86,00–92,00	< 0,001* $p_{3\,м.\,–\,6}$ < 0,001 $p_{3\,м.\,–\,12\,м.}$ < 0,001 $p_{6\,м.\,–\,12\,м.}$ < 0,001
p	< 0,001* $p_{гр.\,2\,–\,гр.\,3}$ < 0,001 $p_{гр.\,3\,–\,гр.\,1}$ < 0,001		< 0,001* $p_{гр.\,2\,–\,гр.\,3}$ < 0,001 $p_{гр.\,2\,–\,гр.\,1}$ < 0,001 $p_{гр.\,3\,–\,гр.\,1}$ < 0,001		< 0,001* $p_{гр.\,2\,–\,гр.\,3}$ < 0,001 $p_{гр.\,2\,–\,гр.\,1}$ < 0,001 $p_{гр.\,3\,–\,гр.\,1}$ < 0,001		

Примечание: * — различия показателей статистически значимы (p<0,05).

При сравнении показателей КЖ пациенток в группе разработанного способа реконструкции молочной железы с группами альтернативных методик наблюдается наличие статистически значимых изменений.

Таким образом, в группе разработанного способа реконструкции молочной железы наблюдается тенденция к более значительному улучшению КЖ, что соответствует более высоким показателям удовлетворенности пациенток эстетическими результатами по отношению к группам сравнения. Полученные в ходе исследования результаты обусловлены одномоментным воссозданием формы, объема, пятна, нижнего склона реконструированной молочной железы и субмаммарной складки.

Среди пациенток это объясняется более естественными контурами реконструированной молочной железы и более привлекательным эстетическим результатом, а также большим соответствием ожиданий от реконструктивной операции реально существующим результатам у пациенток 2 и 3 групп исследования.

При анализе удовлетворенности молочной железой через 3, 6 и 12 месяцев после операции (рис. 28) были выявлены статистически значимые различия (p<0,001, используемый метод: критерий Краскела — Уоллиса).

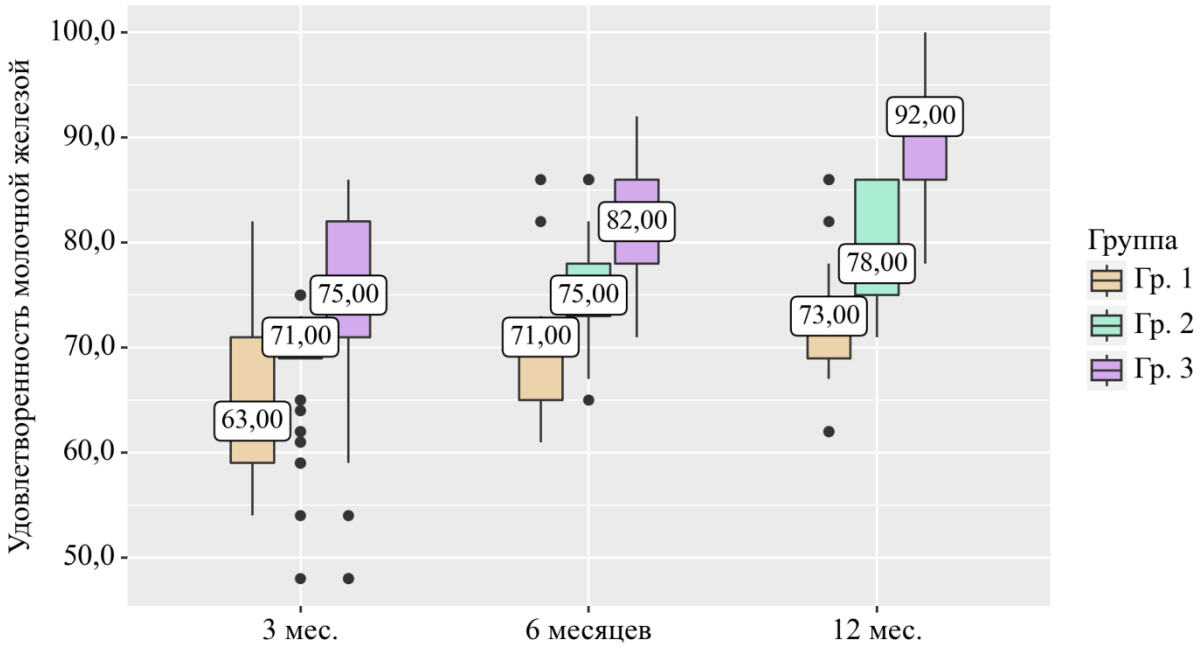

Рисунок 28 — Анализ динамики удовлетворенности молочной железой в зависимости от группы

Также в ходе анализа внутри группы 1 были установлены статистически значимые изменения изучаемого показателя с течением времени ($p<0,001$, используемый метод: критерий Фридмана).

Таким образом, в случае 1 и 2 групп исследования присутствует промежуточный период, соответствующий времени между установкой экспандера и заменой экспандера на силиконовый эндопротез молочной железы («период окна»). Удовлетворенность внешним видом груди на этапе дерматензии несколько снижается, а в случае 3 группы исследования данный период отсутствует как таковой.

Оценка зависимости удовлетворенности молочной железой через 12 месяцев после операции от количественных факторов была выполнена с помощью метода линейной регрессии.

Наблюдаемая зависимость удовлетворенности молочной железой через 12 месяцев после операции от группы описывается уравнением линейной регрессии:

$$Y = 72,187 + 7,288X_{\text{группа 2}} + 17,930X_{\text{группа 3}},$$

где Y — величина удовлетворенности молочной железой через 12 месяцев после операции; $X_{\text{группа 2}}$ — группа (0 — группа 1, 1 — группа 2); $X_{\text{группа 3}}$ — группа (0 — группа 1, 1 — группа 3).

У пациенток группы 2 следует ожидать увеличение удовлетворенности молочной железой через 12 месяцев после операции на 7,288 балла в сравнении с группой 1, а у пациенток группы 3 — на 17,930 балла.

Полученная регрессионная модель характеризуется коэффициентом корреляции $r_{xy} = 0,802$, что соответствует высокой тесноте связи по шкале Чеддока. Модель была статистически значимой ($p<0,001$) и объясняет 64,3% наблюдаемой дисперсии удовлетворенности молочной железой через 12 месяцев после операции.

4.4.3. Анализ показателей физического благополучия

Проанализирован физический компонент КЖ в группах исследования.

При помощи модуля «Physical well-being chest» изучен уровень выраженности проблем физического характера, таких как боль (в верхних конечностях, спине, шее, плечах, ребрах) и других дискомфортных ощущений.

Стоит отметить некоторое снижение уровня КЖ у пациенток 1 и 2 групп исследования вследствие наличия промежуточного этапа от момента установки экспандера до замены последнего на силиконовый эндопротез (табл. 17).

Таблица 17 — Характеристика качества жизни пациенток на этапах лечения по модулю «Physical well-being chest» после оперативного лечения

Группа	Физическое благополучие после операции						p
	3 месяца		6 месяцев		12 месяцев		
	Me	Q_1–Q_3	Me	Q_1–Q_3	Me	Q_1–Q_3	
1	55,00 (n=32)	40,00–60,00	68,00 (n=32)	60,00–72,00	74,00 (n=32)	68,00–76,00	< 0,001* $p_{3\,м.-6\,м.}$ = 0,002 $p_{3\,м.-12\,м.}$ < 0,001 $p_{6\,м.-12\,м.}$ < 0,001
2	68,00 (n=61)	65,00–72,00	76,00 (n=61)	72,00–76,00	92,00 (n=61)	85,00–92,00	< 0,001* $p_{3\,м.-6\,м.}$ < 0,001 $p_{3\,м.-12\,м.}$ < 0,001 $p_{6\,м.-12\,м.}$ < 0,001
3	76,00 (n=68)	76,00–80,00	92,00 (n=68)	76,00–92,00	100,00 (n=68)	85,00–100,00	< 0,001* $p_{3\,м.-6\,м.}$ < 0,001 $p_{3\,м.-12\,м.}$ < 0,001 $p_{6\,м.-12\,м.}$ = 0,002
p	< 0,001* $p_{гр.\,2-гр.\,3}$ < 0,001 $p_{гр.\,2-гр.\,1}$ < 0,001 $p_{гр.\,3-гр.\,1}$ < 0,001		< 0,001* $p_{гр.\,2-гр.\,3}$ < 0,001 $p_{гр.\,2-гр.\,1}$ < 0,001 $p_{гр.\,3-гр.\,1}$ < 0,001		< 0,001* $p_{гр.\,2-гр.\,1}$ < 0,001 $p_{гр.\,3-гр.\,1}$ < 0,001		

Примечание: * — различия показателей статистически значимы (p<0,05).

Несомненным положительным фактором, влияющим на КЖ пациенток группы разработанного метода, является скорейшая окончательная реабилитация в один этап, минуя период дерматензии с последующей операцией по замене экспандера со снижением КЖ в промежуточный период.

Проведенный анализ показал, что при сравнении физического благополучия через 3, 6, 12 месяцев после операции нами были установлены статистически значимые различия между изучаемыми группами (p<0,001, используемый метод: критерий Краскела — Уоллиса).

В процессе анализа динамики физического благополучия (рис. 29) в каждой из групп также были установлены статистически значимые изменения качества жизни по шкале Breast-Q (p<0,001, используемый метод: критерий Фридмана).

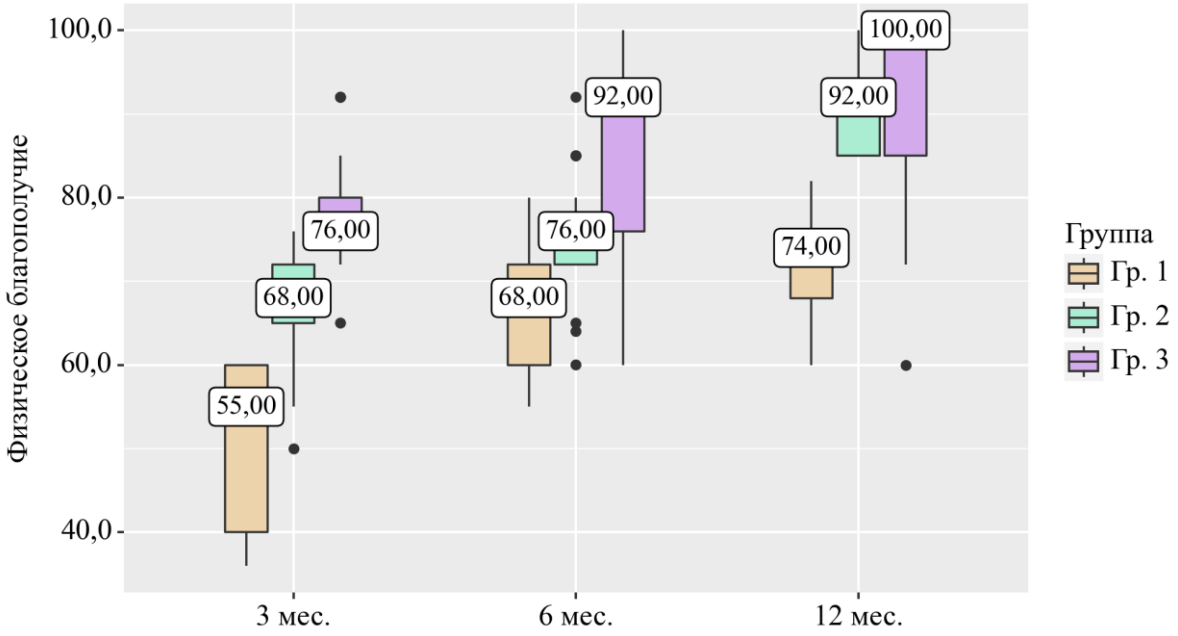

Рисунок 29 — Анализ динамики физического благополучия в зависимости от группы

Следует отметить более низкие показатели КЖ у пациенток 1 группы на промежуточном этапе лечения, что связано с техническими особенностями выполнения операции в виде травмы большой грудной

мышцы. Через 3 и 6 месяцев КЖ пациенток 2 и 3 групп исследования было выше, чем в 1 группе исследования.

Оценка зависимости физического благополучия после операции через 12 месяцев от количественных факторов была выполнена с помощью метода линейной регрессии.

Наблюдаемая зависимость физического благополучия после операции через 12 месяцев от группы описывается уравнением линейной регрессии:

$$Y = 73{,}062 + 17{,}642X_{\text{группа 2}} + 18{,}320X_{\text{группа 3}},$$

где Y — величина физического благополучия после операции через 12 месяцев; $X_{\text{группа 2}}$ — группа (0 — группа 1, 1 — группа 2), $X_{\text{группа 3}}$ — группа (0 — группа 1, 1 — группа 3).

В сравнении с группой 1 во второй группе следует ожидать увеличения физического благополучия после операции через 12 месяцев на 17,642, а в группе 3 — на 18,320.

Полученная регрессионная модель характеризуется коэффициентом корреляции r_{xy} = 0,676, что соответствует заметной тесноте связи по шкале Чеддока. Модель была статистически значимой ($p<0{,}001$). Полученная модель объясняет 45,8% наблюдаемой дисперсии физического благополучия после операции через 12 месяцев.

4.4.4. Характеристика уровня психосоциального благополучия

При помощи модуля «Psychosocial well-being» выполнено изучение уровня КЖ пациенток в отношении психосоциального аспекта по таким параметрам, как принятие своего собственного тела, степень, в которой собственные физические данные пациентки являются эстетически привлекательными (чувство собственной привлекательности), уровень уверенности женщины в социуме.

При оценке уровня психосоциального благополучия обращают на себя внимание более низкие индексы уровня качества жизни в 1 и 2 группах исследования. Это обусловлено периодом «окна», который возникает на этапе дермотензии, а также формой и объемом молочной железы на этапах реабилитации, обусловленных особенностями метода реконструкции.

В группе разработанного метода с одномоментным воссозданием естественных контуров молочной железы наблюдаются достоверно более высокие индексы психосоциального благополучия.

Динамика изменения КЖ пациенток в группах исследования в аспекте психосоциального благополучия представлена в таблице 18.

Таблица 18 — Характеристика качества жизни на ранних этапах лечения по шкале Breast-Q, блоку «Psychosocial well-being» у пациенток, перенесших реконструкцию молочной железы после мастэктомии по поводу рака

Группа	Психологическое благополучие						p
	3 месяца		6 месяцев		12 месяцев		
	Me	Q_1–Q_3	Me	Q_1–Q_3	Me	Q_1–Q_3	
1	56,00 (n=32)	54,00–58,25	62,00 (n=32)	60,75–64,25	70,00 (n=32)	70,00–71,25	< 0,001* $p_{3\,м.-6\,м.}$ < 0,001 $p_{3\,м.-12\,м.}$ < 0,001 $p_{6\,м.-12\,м.}$ < 0,001
2	67,00 (n=61)	66,00–68,00	74,00 (n=61)	72,00–75,00	87,00 (n=61)	86,00–89,00	< 0,001* $p_{3\,м.-6\,м.}$ < 0,001 $p_{3\,м.-12\,м.}$ < 0,001 $p_{6\,м.-12\,м.}$ < 0,001
3	78,00 (n=68)	76,00–79,00	82,00 (n=68)	80,00–85,00	92,00 (n=68)	91,00–94,00	< 0,001* $p_{3\,м.-6\,м.}$ < 0,001 $p_{3\,м.-12\,м.}$ < 0,001 $p_{6\,м.-12\,м.}$ < 0,001
p	< 0,001* $p_{гр.\,2-гр.\,3}$ < 0,001 $p_{гр.\,2-гр.\,1}$ < 0,001 $p_{гр.\,3-гр.1}$ < 0,001		< 0,001* $p_{гр.\,2-гр.\,3}$ < 0,001 $p_{гр.\,2-гр.\,1}$ < 0,001 $p_{гр.\,3-гр.\,1}$ < 0,001		< 0,001* $p_{гр.\,2-гр.\,3}$ < 0,001 $p_{гр.\,2-гр.\,1}$ < 0,001 $p_{гр.\,3-гр.\,1}$ < 0,001		

Примечание: * — различия показателей статистически значимы (p<0,05).

При сравнении показателей психосоциального благополучия после операции через 3, 6 и 12 месяцев (рис. 30) были установлены статистически значимые различия (p<0,001, используемый метод: критерий Краскела — Уоллиса). Анализ также показал, что в изучаемых группах отмечались статистически значимые изменения качества жизни (p<0,001, используемый метод: критерий Фридмана).

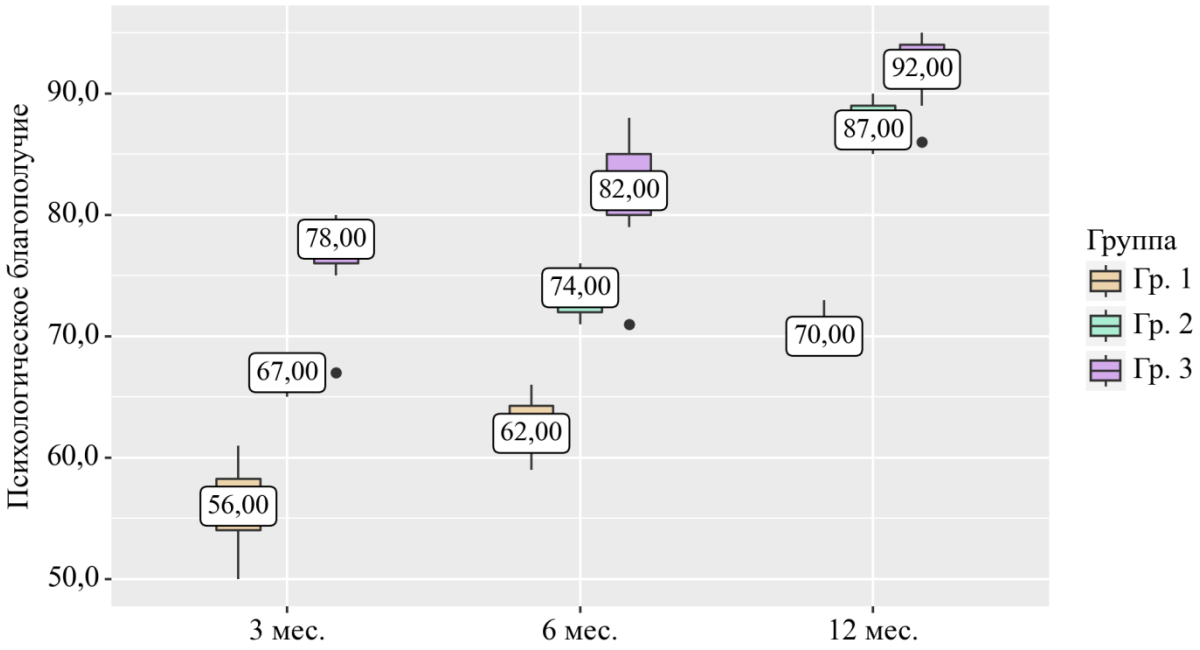

Рисунок 30 — Анализ динамики психосоциального благополучия в зависимости от группы

Наблюдаемая зависимость психологического благополучия после операции через 12 месяцев от группы описывается уравнением линейной регрессии:

$$Y = 70{,}687 + 16{,}673X_{\text{группа 2}} + 21{,}386X_{\text{группа 3}},$$

где Y — величина психологического благополучия после операции через 12 месяцев; $X_{\text{группа 2}}$ — группа (0 — группа 1, 1 — группа 2); $X_{\text{группа 3}}$ — группа (0 — группа 1, 1 — группа 3).

В сравнении с группой 1 у пациенток 2 группы следует ожидать увеличения психосоциального благополучия после операции через 12 месяцев на 16,673 балла, а в группе 3 — на 21,386 балла.

Полученная регрессионная модель характеризуется коэффициентом корреляции r_{xy} = 0,975, что соответствует весьма высокой тесноте связи по шкале Чеддока. Модель была статистически значимой (p<0,001). Полученная модель объясняет 95,1% наблюдаемой дисперсии психосоциального благополучия после операции через 12 месяцев.

4.4.5. Характеристика показателей сексуального благополучия

При помощи модуля «Sexual well-being» произведено изучение уровня КЖ в отношении сексуального благополучия, собственной сексуальной привлекательности в одежде и без нее, сексуальной уверенности и уровня комфорта и непринужденности при интимной близости. Показатели сексуального благополучия представлены в таблице 19.

Таблица 19 — Анализ динамики сексуального благополучия в зависимости от группы

Группа	Сексуальное благополучие						p
	3 месяца		6 месяцев		12 месяцев		
	Me	Q_1–Q_3	Me	Q_1–Q_3	Me	Q_1–Q_3	
1	59,00 (n=32)	56,75–61,25	64,00 (n=32)	61,00–67,00	67,50 (n=32)	64,75–69,00	< 0,001* $p_{3\ м. – 6\ м.}$ = 0,002 $p_{3\ м. – 12\ м.}$ < 0,001 $p_{6\ м. – 12\ м.}$ = 0,006
2	71,00 (n=61)	70,00–72,00	73,00 (n=61)	71,00–74,00	79,00 (n=61)	77,00–80,00	< 0,001* $p_{3\ м. – 12\ м.}$ < 0,001 $p_{6\ м. – 12\ м.}$ < 0,001
3	78,00 (n=68)	75,75–81,25	79,00 (n=68)	76,00–81,25	85,00 (n=68)	82,00–88,00	< 0,001* $p_{3\ м. – 12\ м.}$ < 0,001 $p_{6\ м. – 12\ м.}$ < 0,001
p	< 0,001* $p_{гр.\ 2 – гр.\ 3}$ < 0,001 $p_{гр.\ 2 – гр.\ 1}$ < 0,001 $p_{гр.\ 3 – гр.\ 1}$ < 0,001		< 0,001* $p_{гр.\ 2 – гр.\ 3}$ < 0,001 $p_{гр.\ 2 – гр.\ 1}$ < 0,001 $p_{гр.\ 3 – гр.\ 1}$ < 0,001		< 0,001* $p_{гр.\ 2 – гр.\ 3}$ < 0,001 $p_{гр.\ 2 – гр.\ 1}$ < 0,001 $p_{гр.\ 3 – гр.\ 1}$ < 0,001		

Примечание: * — различия показателей статистически значимы (p<0,05).

Результаты анализа данных, полученных при помощи специализированной узконаправленной шкалы опросника Breast-Q, блока «Sexual well-being», свидетельствуют о достоверном повышении КЖ после выполнения всех этапов хирургического лечения во всех группах исследования. В очередной раз следует отметить ликвидацию промежуточного этапа реабилитации у пациенток 3 группы исследования. Более того, у пациенток 2 группы исследования и группы разработанного метода отмечается достоверно более высокий уровень КЖ, что связано с воссозданием более естественных контуров молочной железы.

В соответствии с представленной таблицей 19, сексуальное благополучие после операции через 3, 6 и 12 месяцев (рис. 31) статистически значимо различалось (p<0,001, используемый метод: критерий Краскела — Уоллиса). Анализ динамики изучаемого показателя показал, что во всех группах были выявлены статистически значимые изменения в виде повышения качества жизни (p<0,001, используемый метод: критерий Фридмана).

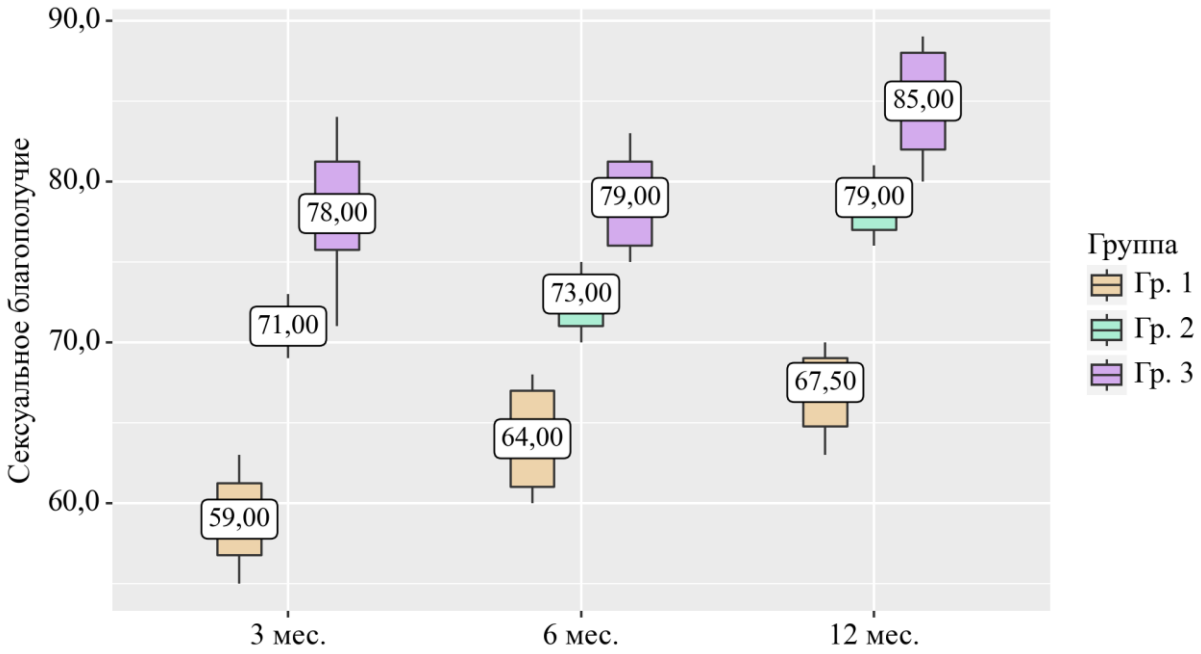

Рисунок 31 — Анализ динамики сексуального благополучия в зависимости от группы

Сексуальное благополучие является неотъемлемой частью восприятия собственного тела, ощущения себя в социуме, а также как объекта себя в межличностных коммуникациях.

Таким образом, в данном аспекте улучшения КЖ пациенток, которые были подвержены радикальному хирургическому лечению РМЖ с последующей реконструкцией утраченного органа, важным компонентом является отсутствие видимых стигм мастэктомии, которые в обществе прикрыты одеждой.

Следует отметить, что в процессе лечения всех пациенток учитывались и реконструировались все компоненты молочной железы, а именно собственно объем и форма, субмаммарная складка и САК. Однако в данной шкале не учитываются нюансы достигнутой в ходе реконструкции формы молочной железы, так как оценке подвергается только лишь достижение ее естественного вида, а не адекватной симметрии по форме и объему со здоровой грудью.

Наблюдаемая зависимость сексуального благополучия после операции через 12 месяцев от группы описывается уравнением линейной регрессии:

$$Y = 66{,}625 + 12{,}113X_{\text{группа 2}} + 18{,}213X_{\text{группа 3}},$$

где Y — величина сексуального благополучия после операции через 12 месяцев; $X_{\text{группа 2}}$ — группа (0 — группа 1, 1 — группа 2); $X_{\text{группа 3}}$ — группа (0 — группа 1, 1 — группа 3).

В сравнении с группой 1 у пациенток 2 группы следует ожидать увеличения сексуального благополучия после операции через 12 месяцев на 12,113 балла, а в группе 3 — 18,213 балла.

Полученная регрессионная модель характеризуется коэффициентом корреляции $r_{xy} = 0{,}938$, что соответствует весьма высокой тесноте связи по шкале Чеддока. Модель была статистически значимой ($p<0{,}001$). Полученная модель объясняет 88,0% наблюдаемой дисперсии сексуального благополучия после операции через 12 месяцев.

Прямое влияние на все аспекты качества жизни оказывает длительность госпитализации. Анализ длительности госпитализации в изучаемых группах выявил снижение времени, проведенного в стационаре в группе 3 (табл. 20, рис. 32).

Таблица 20 — Анализ длительности госпитализации в зависимости от группы

Группа	Длительность госпитализации, дней			p
	M ± SD	95% ДИ	n	
1	5,16±0,81	4,87–5,45	32	< 0,001* $p_{гр.\ 1 – гр.\ 2}$ < 0,001 $p_{гр.\ 1 – гр.\ 3}$ < 0,001 $p_{гр.\ 2 – гр.\ 3}$ < 0,001
2	2,08±0,71	1,90–2,26	61	
3	1,09±0,29	1,02–1,16	68	

Примечание: * — различия показателей статистически значимы (p<0,05).

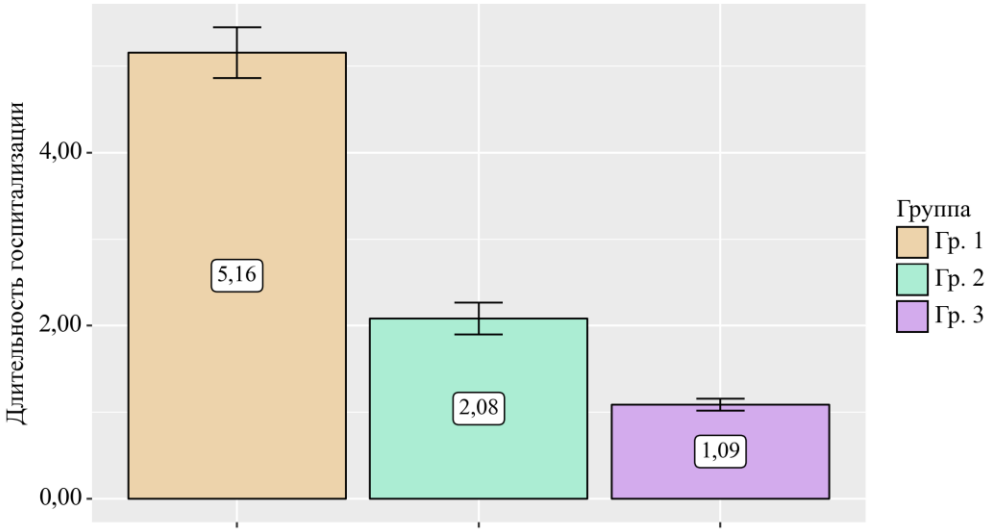

Рисунок 32 — Анализ длительности госпитализации в зависимости от группы

В результате оценки длительности госпитализации в зависимости от группы были выявлены существенные различия (p<0,001, используемый метод: F-критерий Уэлча). Таким образом, применение предложенной нами методики позволило снизить время пребывания в стационаре.

4.5. Клинические примеры

Клинический пример №1

Пациентка БН0702781 06.10.2020 поступила в стационар ООО «ЕвроМедКлиникаПлюс» с диагнозом «Рак левой молочной железы (ИПР GII, ИГХА: Eg-6 баллов, Pr 6 баллов, Her2 отрицательный, Ki 67 20%) T2N0M0» для оперативного лечения.

An. morbi. При прохождении планового медицинского осмотра (маммография) 25 сентября 2020 года обнаружено новообразование молочной железы, консультирована онкологом, произведена пункция новообразования с последующим цитологическим исследованием. Цитология от 30.09.2020: цитологическая картина инфильтративно-протокового рака молочной железы. Направлена на дообследование. Консилиум от 01.10.2020, направлена на радикальное хирургическое лечение.

Объективно: состояние удовлетворительное, сознание ясное, положение активное. Кожные покровы и видимые слизистые — бледно-розовые, теплые, влажные. Подкожно-жировая клетчатка развита умеренно. Язык влажный, не обложен. Лимфатические узлы не пальпируются. Дыхание носовое, свободное, нарушений носового дыхания не отмечает, аускультативно дыхание проводится во все отделы легких, хрипов нет. Тоны сердца ритмичные. Живот округлой формы, симметричный, равномерно участвует в акте дыхания, перкуторно — притупления в отлогих местах нет, пальпаторно мягкий, безболезненный во всех отделах. Край печени по краю реберной дуги, мягкий, округлый, безболезненный, селезенка не пальпируется. Симптом Щеткина — Блюмберга отрицательный, дефанс-симптом отрицательный. Аускультативно перистальтика выслушивается. Стул был сегодня утром, оформленный, коричневого цвета, газы отходят. Per rectum: анус сомкнут, тонус сфинктера нормальный, геморроидальные узлы не пальпируются, патологических внутрипросветных образований нет, стенки не изменены, исследование безболезненно, на перчатке следы кала

коричневого цвета. Мочеиспускание самостоятельное, свободное, диурез адекватный, соответствует уровню потребляемой жидкости, моча соломенно-желтого цвета. Дизурических явлений нет. Почки не пальпируются. Симптом поколачивания с обеих сторон — отрицательный. Осмотр нижних конечностей — на ногах компрессионные чулки II класса компрессии.

Локально: грудная клетка развита правильно, степень развитости молочных желез соответствует возрасту. Кожные покровы в области грудной клетки не изменен, кожных новообразований нет. Правая молочная железа при пальпации плотно-эластической консистенции, безболезненная, патологические образования не пальпируются, отделяемого из соска нет. Левая молочная железа при пальпации плотно-эластической консистенции, в нижне-наружном квадранте ~2,0 см от сосково-ареолярного комплекса пальпируется узловое образование, плотное, спаянное с окружающими тканями, умеренно болезненное. Симптомы умбиликации и лимонной корки отрицательные.

Pinch-тест — 3 см, расстояние сосок-субмаммарная складки справа — 8,5 см, слева — 7,8 см. Диаметр основания молочной железы — 14 см с обеих сторон. Асимметрия по сосково-ареолярным комплексам, расстояние яремная вырезка-сосок справа 23 см, слева 24,2 см.

Учитывая наличие диагноза «Рак левой молочной железы (ИПР GII, ИГХА: Eg-6 баллов, Pr 6 баллов, Her2 отрицательный, Ki 67 20%) T2N0M0», принято решение о выполнении радикальной подкожной мастэктомии. Обследована в полном объеме, абсолютных противопоказаний к операции не выявлено. По согласованию с пациенткой, после радикальной онкологической операции запланировано выполнение одномоментной препекторальной реконструкции. Добровольное информированное согласие на операции и участие в исследовании получено.

06.10.2020 выполнена радикальная nipple-sparing подкожная мастэктомия с селективной лимфодиссекцией и одномоментной препекторальной реконструкцией. Длительность операции 1 час 20 минут.

Кровопотеря — 100 мл. Имплантируемые изделия: силиконовый эндопротез с покрытием из вспененного полиуретана 400 мл, высокая проекция, круглая база, конический профиль (Silimed, Бразилия); полипропиленовый сетчатый имплантат (ETHICON, Johnson&Johnson, США).

Гладкое течение послеоперационного периода. Выписана 07.10.2020. Удаление дренажа на 2-е сутки после операции. Снятие швов — 14-е сутки после операции.

Динамика формирования ППК по данным УЗИ представлена в таблице 21.

Таблица 21 — Динамика формирования перипротезной капсулы, по данным УЗИ (мм)

Метод исследования	3 месяца после операции	6 месяцев после операции	1 год после операции
УЗИ	0,81	0,86	0,91

Данные МРТ-контроля: 1 год после операции — толщина ППК 1,5 мм; 2 года после операции — толщина ППК 1,7 мм.

Таблица 22 — Оценка качества жизни с использованием набора шкал BREAST-Q (баллы)

Наименование шкалы	До операции	3 месяца после операции	6 месяцев после операции	12 месяцев после операции
Удовлетворенность грудью перед операцией	100	–	–	–
Удовлетворенность грудью после операции	–	78	92	100
Физическое благополучие	100	72	92	100
Психосоциальное благополучие	69	48	55	77
Сексуальное благополучие	74	59	66	70

Показатели КЖ пациентки представлены в таблице 22.

На рисунке 33 представлены фотографии до и через 6 месяцев после радикальной подкожной nipple-sparing мастэктомии с одномоментной препекторальной реконструкцией. Реконструированы все эстетически значимые элементы молочной железы.

До операции Через 6 месяцев после лечения

Рисунок 33 — Пациентка БН0702781, рак левой молочной железы (ИПР GII, ИГХА: Eg-6 баллов, Pr 6 баллов, Her2 отрицательный, Ki 67 20%) T2N0M0

Клинический пример №2

Пациентка АС16047060, 08.02.2024 поступила в стационар ООО «ЕвроМедКлиникаПлюс» с диагнозом «Рак левой молочной железы (ИПР GII, ИГХА: Eg-8 баллов, Pr 4 балла, Her2 neu 1+, Ki67 15%) T1bN0M0» для оперативного лечения.

An. morbi. При прохождении планового медицинского осмотра (УЗИ молочных желез) 26 января 2024 года обнаружено новообразование молочной железы, консультирована онкологом, произведена пункция новообразования под УЗ-контролем с последующим цитологическим исследованием. Цитология от 31.01.2024: цитологическая картина

инфильтративно-протокового рака молочной железы. Направлена на дообследование. Консилиум от 01.02.2024, направлена на радикальное хирургическое лечение.

An. vitae. Рост и развитие без особенностей, условия жизни без особенностей, профессия — инженер. Туберкулез, венерические заболевания, вирусные гепатиты отрицает. Контакт с инфекционными больными (в том числе с больными COVID-19) отрицает. Перенесенные операции: аппендэктомия (1999). Гемотрансфузии отрицает. Хронические заболевания: Сахарный диабет тип 1 на инсулине. Постоянный прием препаратов: Новорапид Флексипэн, Тресиба ФлексТач. Привычные интоксикации: нет. Аллергологический анамнез: лидокаин (реакция — отек Квинке).

Объективно: состояние удовлетворительное, сознание ясное, положение активное. Кожные покровы и видимые слизистые — бледно-розовые, теплые, влажные. Подкожно-жировая клетчатка развита умеренно. Язык влажный, не обложен. Лимфатические узлы не пальпируются. Дыхание носовое, свободное, нарушений носового дыхания не отмечает, аускультативно дыхание проводится во все отделы легких, хрипов нет. Тоны сердца ритмичные. Живот округлой формы, симметричный, равномерно участвует в акте дыхания, перкуторно — притупления в отлогих местах нет, пальпаторно мягкий, безболезненный во всех отделах. Край печени по краю реберной дуги, мягкий, округлый, безболезненный, селезенка не пальпируется. Симптом Щеткина — Блюмберга отрицательный, дефанс-симптом отрицательный. Аускультативно перистальтика выслушивается. Стул был сегодня утром, оформленный, коричневого цвета, газы отходят. Per rectum: анус сомкнут, тонус сфинктера нормальный, геморроидальные узлы не пальпируются, патологических внутрипросветных образований нет, стенки не изменены, исследование безболезненно, на перчатке следы кала коричневого цвета. Мочеиспускание самостоятельное, свободное, диурез адекватный, соответствует уровню потребляемой жидкости, моча соломенно-

желтого цвета. Дизурических явлений нет. Почки не пальпируются. Симптом поколачивания с обеих сторон — отрицательный. Осмотр нижних конечностей — на ногах компрессионные чулки II класса компрессии.

Локально: грудная клетка не изменена, молочные железы развиты соответственно возрасту. Кожные покровы в области грудной клетки не изменены, кожных новообразований нет. Правая молочная железа при пальпации мягкой консистенции, безболезненная, патологических образований не пальпируется, отделяемого из соска нет. Левая молочная железа при пальпации плотно-эластической консистенции, в верхне-наружном квадранте ~3,5 см от сосково-ареолярного комплекса пальпируется узловое образование, плотное, спаянное с окружающими тканями, умеренно болезненное. Симптомы умбиликации и лимонной корки отрицательные.

Pinch-тест — 2 см, расстояние сосок-субмаммарная складка справа — 8,5 см, слева — 7,8 см. Диаметр основания молочной железы — 14 см с обеих сторон. Асимметрия по сосково-ареолярным комплексам, расстояние яремная вырезка-сосок справа 23 см, слева 24,2 см.

Учитывая наличие диагноза «Рак левой молочной железы (ИПР GII, ИГХА: Eg-8 баллов, Pr 4 балла, Her2 neu 1+, Ki67 15%) T1bN0M0», принято решение о выполнении радикальной подкожной мастэктомии. По согласованию с пациенткой, после радикальной онкологической операции запланировано выполнение одномоментной препекторальной реконструкции. Добровольное информированное согласие на операции и участие в исследовании получено.

08.02.2024 выполнена радикальная подкожная nipple-sparing мастэктомия с селективной лимфодиссекцией и одномоментной препекторальной реконструкцией. Длительность операции 1 час 20 минут. Кровопотеря — 100 мл. Имплантируемые изделия: силиконовый эндопротез с покрытием из вспененного полиуретана 400 мл, высокая проекция, круглая база, конический профиль (Silimed, Бразилия); полипропиленовый сетчатый имплантат (ETHICON, Johnson&Johnson, США). Течение

послеоперационного периода без особенностей. Выписана 10.02.2024. Удаление дренажа на 3-и сутки после операции. Снятие швов — 14-е сутки после операции.

Пациентка полностью выполняла рекомендации. Выполнены все явки на контрольные осмотры. Течение реабилитационного периода без особенностей. Динамика формирования ППК у пациентки на этапах реабилитации представлена в таблице 23.

Таблица 23 — Динамика формирования перипротезной капсулы, по данным УЗИ (мм)

Метод исследования	3 месяца после операции	6 месяцев после операции	1 год после операции
УЗИ	0,81	0,99	1,1

Данные МРТ-контроля: 1 год после операции — толщина ППК 1,2 мм; 2 года после операции — толщина ППК 1,4 мм.

Исходные показатели КЖ пациентки и динамика его изменения представлены в таблице 24.

Таблица 24 — Оценка качества жизни с использованием набора шкал BREAST-Q (баллы)

Наименование шкалы	До операции	3 месяца после операции	6 месяцев после операции	12 месяцев после операции
Удовлетворенность грудью перед операцией	82	–	–	–
Удовлетворенность грудью после операции	–	61	78	78
Физическое благополучие	100	85	100	100
Психосоциальное благополучие	93	69	77	80
Сексуальное благополучие	91	59	70	84

В отношении динамики изменения КЖ пациентки особое внимание обращает на себя тенденция к скорейшему улучшению физического благополучия.

На рисунке 34 представлены фотографии результатов лечения пациентки АС16047060 с диагнозом «Рак левой молочной железы (ИПР GII, ИГХА: Eg-8 баллов, Pr 4 балла, Her2 neu 1+, Ki67 15%) T1bN0M0». Выполнена двусторонняя подкожная мастэктомия. Слева — по поводу рака молочной железы, справа — превентивно, учитывая волеизъявление пациентки, наличие BRCA1 и BRCA2 мутации, наследственного анамнеза и длительный прием оральных контрацептивов в анамнезе.

До операции Через 1 год после лечения

Рисунок 34 — Пациентка АС16047060, рак левой молочной железы (ИПР GII, ИГХА: Eg-8 баллов, Pr 4 балла, Her2 neu 1+, Ki67 15%) T1bN0M0

Клинический пример №3

Пациентка ОС19058936, 05.02.2022 поступила в стационар ООО «ЕвроМедКлиникаПлюс» с диагнозом «Рак правой молочной железы (ИПР

GII, ИГХА: Eg-6 баллов, Pr 6 баллов, Her2 отрицательный, Ki 67 20%) T2N0M0» для оперативного лечения.

An. morbi. При прохождении планового медицинского осмотра (маммография) 21 января 2022 года обнаружено новообразование правой молочной железы, консультирована онкологом, произведена пункция новообразования с последующим цитологическим исследованием. Цитология от 28.01.2022: цитологическая картина инфильтративно-протокового рака молочной железы. Направлена на дообследование. Консилиум от 29.01.2022, направлена на радикальное хирургическое лечение.

Объективно: состояние удовлетворительное, сознание ясное, положение активное. Кожные покровы и видимые слизистые — бледно-розовые, теплые, влажные. Подкожно-жировая клетчатка развита умеренно. Язык влажный, не обложен. Лимфатические узлы не пальпируются. Дыхание носовое, свободное, нарушений носового дыхания не отмечает, аускультативно дыхание проводится во все отделы легких, хрипов нет. Тоны сердца ритмичные. Живот округлой формы, симметричный, равномерно участвует в акте дыхания, перкуторно — притупления в отлогих местах нет, пальпаторно мягкий, безболезненный во всех отделах. Край печени по краю реберной дуги, мягкий, округлый, безболезненный, селезенка не пальпируется. Симптом Щеткина — Блюмберга отрицательный, дефанс-симптом отрицательный. Аускультативно перистальтика выслушивается. Стул был сегодня утром, оформленный, коричневого цвета, газы отходят. Per rectum: анус сомкнут, тонус сфинктера нормальный, геморроидальные узлы не пальпируются, патологических внутрипросветных образований нет, стенки не изменены, исследование безболезненно, на перчатке следы кала коричневого цвета. Мочеиспускание самостоятельное, свободное, диурез адекватный, соответствует уровню потребляемой жидкости, моча соломенно-желтого цвета. Дизурических явлений нет. Почки не пальпируются. Симптом поколачивания с обеих сторон — отрицательный. Осмотр нижних конечностей — на ногах компрессионные чулки II класса компрессии.

Локально: Грудная клетка сколиотически деформирована, степень развитости молочных желез соответствует возрасту. Кожные покровы в области грудной клетки не изменены, кожных новообразований нет. Левая молочная железа при пальпации плотно-эластической консистенции, безболезненная, патологических образований не пальпируется, отделяемого из соска нет. Правая молочная железа при пальпации плотно-эластической консистенции, в нижне-наружном квадранте ~2,0 см от сосково-ареолярного комплекса пальпируется узловое образование, плотное, спаянное с окружающими тканями, умеренно болезненное. Симптомы умбиликации и лимонной корки отрицательные.

Pinch-тест — 2,1 см, расстояние сосок-субмаммарная складка справа — 7 см, слева — 7 см. Диаметр основания молочной железы — 12 см с обеих сторон. Асимметрия по сосково-ареолярным комплексам, расстояние яремная вырезка-сосок справа 23 см, слева 24,2 см.

Учитывая наличие диагноза «Рак правой молочной железы (ИПР GII, ИГХА: Eg-6 баллов, Pr 6 баллов, Her2 отрицательный, Ki 67 20%) T2N0M0», принято решение о выполнении радикальной подкожной мастэктомии. Обследована в полном объеме, абсолютных противопоказаний к операции не выявлено. По согласованию с пациенткой, после радикальной онкологической операции запланировано выполнение одномоментной препекторальной реконструкции. Добровольное информированное согласие на операции и участие в исследовании получено.

05.02.2022 выполнена радикальная подкожная skin-sparing мастэктомия с селективной лимфодиссекцией и одномоментной препекторальной реконструкцией. Длительность операции 1 час 40 минут. Кровопотеря — 100 мл. Имплантируемые изделия: силиконовый эндопротез с покрытием из вспененного полиуретана 235 мл, высокая проекция, круглая база, конический профиль (Silimed, Бразилия); полипропиленовый сетчатый имплантат (ETHICON, Johnson&Johnson, США).

Гладкое течение послеоперационного периода. Выписана 06.02.2022. Удаление дренажа на 2-е сутки после операции. Снятие швов — 14-е сутки после операции. Характеристика динамики роста ППК представлены в таблице 25.

Таблица 25 — Динамика формирования перипротезной капсулы, по данным УЗИ (мм)

Метод исследования	3 месяца после операции	6 месяцев после операции	1 год после операции
УЗИ	0,74	0,87	0,95

Данные МРТ-контроля: 1 год после операции — толщина ППК 1,0 мм; 2 года после операции — толщина ППК 1,4 мм.

Динамика изменения КЖ пациенки в отношении удовлетворенности молочными железами до и после операции, сексуального, физического и психосоциального благополучия представлена в таблице 26.

Таблица 26 — Оценка качества жизни с использованием набора шкал BREAST-Q (баллы)

Наименование шкалы	До операции	3 месяца после операции	6 месяцев после операции	12 месяцев после операции
Удовлетворенность грудью перед операцией	100	–	–	–
Удовлетворенность грудью после операции	–	73	86	92
Физическое благополучие	100	76	85	92
Психосоциальное благополучие	93	69	77	80
Сексуальное благополучие	100	74	84	91

В данном клиническом случае из-за особенностей локализации опухолевого процесса произведено вынужденное удаление САК.

САК является критически важным элементом формирования общего восприятия молочной железы. Потеря САК ведет к резкому снижению качества жизни пациенток на этапах реабилитации, несмотря на сохранение таких значимых эстетических элементов, как пятно молочной железы, нижнего полюса, удовлетворительной формы и достаточного объема кожно-жирового чехла.

Через 6 месяцев после оперативного лечения пациентке предложена реконструкция САК методом транспозиции местных лоскутов. Пациентка отказалась от корректирующей операции.

На рисунке 35 представлены результаты лечения пациентки после радикальной подкожной skin-sparing мастэктомии с одномоментной препекторальной реконструкцией.

Рисунок 35 — Пациентка ОС19058936, рак правой молочной железы (ИПР GII, ИГХА: Eg-6 баллов, Pr 6 баллов, Her2 отрицательный, Ki 67 20%) T2N0M0. Потеря сосково-ареолярного комплекса.

Через 1 год после операции

ЗАКЛЮЧЕНИЕ

Рак молочной железы по-прежнему является ведущей онкологической патологией среди женского населения с тенденцией к росту заболеваемости. Как правило, радикальное хирургическое лечение является основным для данной категории пациенток, что ведет к неизбежной потере органа [9, 39, 44, 58, 65, 113]. Молочная железа играет не только физиологическую роль в женском организме, но и обеспечивает надлежащий уровень качества жизни, особенно в аспектах психосоциального и сексуального благополучия, которые, безусловно, важны в не меньшей степени, чем физический компонент здоровья. Утрата молочной железы является фактором, ведущим к инвалидизации и резкому снижению качества жизни пациенток [10, 95, 117].

Таким образом, хирургическая реабилитация в виде реконструктивной операции является неотъемлемой частью комплексного ведения пациенток, подвергшихся радикальному онкологическому лечению [3, 7, 15, 25, 110, 125].

В диссертации изложены новые научно обоснованные технические решения в реконструктивной хирургии молочной железы, что имеет существенное значение для развития хирургических и онкологических стационаров (отделений), а также для подразделений пластической хирургии. Материалы данного диссертационного исследования используются в образовательных программах при обучении студентов и ординаторов по направлению подготовки — хирургия.

Объектом исследования представлены 161 пациент женского пола в возрасте от 30 до 65 лет с диагнозом рак молочной железы, нуждающиеся в радикальной операции и реконструктивном пособии. Все пациенты являлись сопоставимыми по параметрам возраста и диагноза.

Все пациенты были разделены рандомизированным способом на группы исследования. Таким образом, сформировались две контрольные группы, пациенты которых получали онкологическое лечение в объеме

операции Маддена и этапные реконструкции молочной железы, в свою очередь, у пациенток третьей группы в качестве онкологического этапа лечения выполнялась радикальная подкожная мастэктомия с одномоментной препекторальной реконструкцией с использованием силиконового эндопротеза с покрытием из вспененного полиуретана и последующим укрытием последнего полипропиленовым сетчатым имплантатом. На данный способ реконструкции молочной железы после мастэктомии получен патент на изобретение № 2749478 «Способ пластики молочной железы». Материалы патента легли в основу диссертационного исследования.

Клиническими базами для выполнения диссертационного исследования являлись хирургический стационар ООО «ЕвроМедКлиникаПлюс» (ул. Дуси Ковальчук, 7/1, Новосибирск, Новосибирская обл., Россия, 630001), ГБУЗ НСО ГКБ № 1 (ул. Залесского, 6, корпус 4, Новосибирск, Новосибирская обл., Россия, 630047), хирургический стационар ООО «Клиника Санитас в Медпарке» (ул. Николаева, 12/3, Новосибирск, Новосибирская обл., Россия, 630090), хирургический стационар ООО «ТесориМед» (Садовническая ул., 39, стр. 13, Москва, Россия, 115035).

Все пациенты проходили предоперационное обследование согласно порядку оказания онкологической помощи населению.

В послеоперационном периоде производились контроль и регистрация возникновения осложнений реконструктивного этапа комплексного лечения пациенток.

Учитывая использование имплантируемых изделий медицинского назначения, мы произвели динамический контроль локального состояния области операции. В качестве метода динамической оценки формирования перипротезной капсулы, а также контроля локального рецидива онкологического заболевания был применен метод ультразвуковой диагностики на 3, 6 и 12-й месяцы после оперативного лечения.

С целью контроля итогов формирования перипротезной капсулы выполнялась МРТ молочных желез с контрастированием (контрастное вещество — «Гадовист») на 12-й и 24-й месяцы.

Одним из ключевых аспектов диссертационного исследования является изучение качества жизни пациенток на этапах реабилитации при различных способах реконструктивных операций на молочной железе. Для регистрации параметров качества жизни и изучения таких его аспектов, как удовлетворенность молочными железами до и после оперативного лечения, уровень физического, психосоциального и сексуального благополучия, для изучения качества жизни пациенток на этапах реабилитации был использован опросник BREAST-Q с соответствующими блоками и конверсионными шкалами.

Установлено, что частота неспецифических осложнений уменьшалась в группе 2, у пациенток, подвергшихся гибридной реконструкции на основе экспандера с последующей заменой на постоянный среднетекстурированный силиконовый эндопротез с аугментацией кожно-жирового лоскута аутологичной жировой тканью, в 11,11 раза, а в группе 3, у пациенток, подвергшихся одномоментной препекторальной реконструкции с использованием силиконового эндопротеза с пенополиуретановым покрытием и последующим укрытием последнего полипропиленовым сетчатым имплантатом, — в 6,11 раза, в сравнении с пациентками 1 группы исследования, перенесшими традиционную субпекторальную реконструкцию с установкой экспандера и последующей заменой на силиконовый эндопротез со средней текстурой. Полученные результаты согласовываются с данными ряда авторов [75, 86, 100, 137, 141] и демонстрируют лучшие результаты в среднем в 2,7 раза.

С учетом особенностей выполнения реконструктивных операций в группах исследования нами определена структура специфических осложнений, характерных для определённых техник реконструкции молочной железы после мастэктомии.

Специфические осложнения чаще верифицировались в группе 1 — у 18 (56,20%) пациенток, группе 2 — у 18 (29,50%), а в группе 3 — у 4 (5,90%) пациенток. Приведенные различия являлись статистически значимыми (p<0,001).

Из-за меньшей площади взаимодействия силиконового эндопротеза с большой грудной мышцей возникновение аниматической деформации в 1 группе исследования составило 18,8%, в то время как во 2 группе исследования такое осложнение развилось по причине технической погрешности выполнения операции и удлинения ложа эндопротеза кверху, что спровоцировало формирование аномального кармана и развитие аниматической деформации по типу «jumping breast». В 3 группе исследования такого рода осложнений зарегистрировано не было. Приведенные различия в частоте возникновения аниматической деформации являлись статистически значимыми (p<0,001).

Установлено, что дистопия эндопротеза наиболее часто регистрировалась у пациенток 1 группы (4 (12,5%) пациентки), в группе 2 верифицирована только у 2 (3,3%) пациенток, а в группе 3 не было отмечено случаев дистопии. Статистический анализ частоты дистопии эндопротеза в изучаемых группах выявил значимые различия между группами 1 и 3 (p=0,009), что обусловлено механикой выполнения операции и исключением динамического взаимодействия силиконового эндопротеза с большой грудной мышцей. Зарегистрированные 12,5% случаев дистопии силиконового эндопротеза имели клиническое проявление по типу «bottoming out», что подразумевает миграцию силиконового эндопротеза латерально, в сторону аксиллярной впадины, ввиду отсутствия стабильности положения силиконового эндопротеза при сохраненной силе сокращений большой грудной мышцы.

В процессе исследования нами зарегистрировано 4 случая (6,60%) тяжелого осложнения в виде экструзии эндопротеза вследствие истончения кожно-жирового лоскута и некроза жирового аутотрансплантата, что

повлекло за собой необходимость выполнения ревизионной операции, удаление эндопротеза молочной железы, местное и системное лечение с последующей попыткой отсроченной реконструкции. В 1 и 3 группах данное осложнение отсутствовало. Приведенные различия между группами в отношении экструзии эндопротеза являлись статистически значимыми (p=0,035).

Одним из специфических осложнений во 2 группе исследования являлось образование олеогранулем у одной пациентки (1,6%). Данное осложнение связано с механикой операции, подразумевающей введение аутологичной жировой ткани, и специфично для пациенток 2 группы исследования.

Поздняя серома верифицирована у 2 (6,2%) пациенток первой группы, у 1 (1,6%) — второй и у 2 (2,9%) пациенток третьей группы. Статистический анализ не выявил значимых различий (p=0,474). Во всех случаях ревизионных операций по поводу поздних сером было произведено бактериологическое исследование интракапсульной жидкости, по результатам которого обнаружен рост S. epidermidis и Ralstonia spp. Репротезирование произведено через 6 месяцев после ревизионной операции и антибактериальной терапии препаратом левофлоксацином 500 мг 2 раза в сутки в течение 14 дней. Проводилась антибактериальная терапия согласно данным определения чувствительности микроорганизмов.

Изучена динамика формирования перипротезной капсулы при помощи МРТ у пациенток в группах исследования. Для пациенток в группе разработанного метода характерной является тенденция к развитию перипротезной капсулы, соответствующей классу I по Baker, в том числе у пациенток, подверженных адъювантной лучевой терапии, и в среднем она составляла 0,92 и 0,93 мм через 12 и 24 месяца соответственно, в то же время для 1 группы — 1,85 и 1,86, а для 2 группы исследования данные показатели составили 1,84 и 1,86 соответственно. В процессе анализа толщины перипротезной капсулы по МРТ через 12 и 24 месяца в изучаемых группах

были установлены статистически значимые изменения (p<0,001). Альтернативная тенденция формирования перипротезной капсулы зарегистрирована при помощи УЗИ на ранних сроках реабилитации — 3 и 6 месяцев после реконструктивной операции.

При анализе частоты развития капсульной контрактуры нами установлена недостоверно меньшая частота формирования последней у пациенток 3 группы исследования — 1 (1,5%), в сравнении с 4 (12,5%) и 5 (8,2%) случаями у пациенток 1 и 2 групп соответственно (p=0,074).

Установлено, что развитие капсульной контрактуры у пациенток 1 группы исследования возникало в 100% случаев на фоне лучевой терапии, а во 2 группе 3 из 5 (60%) случаев развития капсульной контрактуры также подвергались лучевой терапии. В свою очередь, единичная капсульная контрактура, диагностированная у пациентки 3 группы исследования, не имеющей в анамнезе лучевую терапию, возникла вследствие технической погрешности при выполнении операции в виде дефицита ретракционного резерва полипропиленового сетчатого имплантата, что потребовало выполнения ревизионной операции в объеме репротезирования. Можно утверждать о более низком риске возникновения капсульной контрактуры и у пациенток, перенесших одномоментную препекторальную реконструкцию с использованием силиконового эндопротеза с покрытием из вспененного полиуретана, даже в случае выполнения адъювантной лучевой терапии.

Таким образом, доказана безопасность и эффективность разработанного метода пластики молочной железы в отношении риска развития неспецифических и специфических осложнений, в том числе такого отдаленного осложнения, как капсульная контрактура. Шансы специфических осложнений достоверно уменьшались в группе 2 в 3,07 раза, а в группе 3 — в 20,57 раза в сравнении с пациентками 1 группы исследования (p<0,001).

Учитывая критическую важность оценки КЖ при различных видах хирургических вмешательств и существенное влияние проведенной

мастэктомии на такие его аспекты, как физическое, психосоциальное и сексуальное благополучие [7, 11, 68, 71, 88, 114], нами проведена оценка влияния различных реконструктивных пособий на КЖ пациентов до оперативного лечения и на этапах реабилитации (3, 6 и 12 месяцев после операции).

Изучена динамика изменения КЖ пациенток в группах исследования до оперативного лечения и на этапах реабилитации. Характеристики качества жизни в таких аспектах, как удовлетворенность внешним видом молочной железы, физическое, психосоциальное и сексуальное благополучие, до оперативного лечения у всех пациенток в группах исследования являются сопоставимыми.

Установлено, что у пациенток группы 2 следует ожидать увеличения удовлетворенности внешним видом молочной железы через 12 месяцев после операции на 7,28 балла в сравнении с группой 1, а у пациенток в группе разработанного метода следует ожидать увеличения удовлетворенности молочной железой через 12 месяцев после операции на 17,93 балла. При анализе данных, характеризующих качество жизни в отношении удовлетворенности внешним видом молочной железы на этапах реабилитации и через год после операции, выявлено достоверное повышение качества жизни в группе разработанного метода ($p<0,001$).

Анализ данных, полученных при оценке значений физического благополучия, позволил установить, что в сравнении с группой 1 во второй группе следует ожидать увеличения физического благополучия после операции через 12 месяцев на 17,64 балла, а в группе разработанного метода на 18,32 балла ($p<0,001$).

Изучена динамика изменения показателей психосоциального благополучия в группах исследования на этапах реабилитации. В сравнении с группой 1 у пациенток 2 группы следует ожидать увеличения психосоциального благополучия после операции через 12 месяцев на 16,67 балла, а в группе 3 — на 21,38 балла ($p<0,001$).

Установлена высокая теснота связи между показателями качества жизни в аспекте сексуального благополучия между способом реконструкции и динамикой изменения индекса сексуального благополучия. Полученная в результате исследования линейная регрессионная модель объясняет 88% наблюдаемой дисперсии сексуального благополучия после операции через 12 месяцев. В сравнении с группой 1 у пациенток 2 группы следует ожидать увеличения сексуального благополучия после операции через 12 месяцев на 12,11 балла, а в группе разработанного способа — 18,21 балла ($p<0,001$).

Таким образом, доказана эффективность разработанного способа одномоментной препекторальной реконструкции в отношении повышения показателей качества жизни в аспектах физического, психосоциального, сексуального благополучия, а также в отношении удовлетворенности внешним видом молочной железы после проведенной реконструктивной операции. Ключевым преимуществом разработанного способа одномоментной препекторальной реконструкции молочной железы является отсутствие периода окна, учитывая факт выполнения мастэктомии и реконструктивной операции в один этап.

ВЫВОДЫ

1. Изучены характер и частота неспецифических и специфических осложнений при различных способах реконструкций молочной железы у пациенток после мастэктомии. Установлено достоверное снижение риска развития осложнений при одномоментной препекторальной реконструкции молочной железы у пациенток после мастэктомии.
2. Разработан новый эффективный метод одномоментной препекторальной реконструкции молочной железы на основе применения силиконового эндопротеза с покрытием из вспененного полиуретана и последующим укрытием последнего полипропиленовым сетчатым имплантатом после мастэктомии.
3. Доказано значимое повышение индексов качества жизни в аспектах удовлетворенности внешним видом реконструированной молочной железы, физического, психосоциального и сексуального благополучия у пациенток, подверженных разработанному способу одномоментной препекторальной реконструкции после мастэктомии, в сравнении с классической субпекторальной и гибридной препекторальной реконструкциями.
4. Установлено достоверное снижение риска развития капсульной контрактуры у пациенток, перенесших мастэктомию и одномоментную препекторальную реконструкцию в рамках разработанного способа.

ПРАКТИЧЕСКИЕ РЕКОМЕНДАЦИИ

1. С целью ликвидации периода окна между установкой силиконового экспандера и его заменой на постоянный силиконовый эндопротез рекомендовано выполнение одномоментных операций.
2. Для снижения риска осложнений, связанных с возникновением аниматической деформации и риска дистопии силиконового эндопротеза, рекомендовано использование силиконового эндопротеза с покрытием из вспененного полиуретана с установкой последнего в препектральное ложе.
3. Учитывая наличие тканевого дефицита после мастэктомии, рекомендовано производить укрепление передней поверхности путем установки полипропиленового сетчатого имплантата, обеспечивающего надлежащую аугментацию кожно-жирового лоскута при одномоментных препекторальных реконструкциях.
4. В случае использования полипропиленового сетчатого имплантата для увеличения массива покровных тканей над полиуретановым эндопротезом следует учитывать ретракционные свойства сетчатого имплантата с целью профилактики констрикции полиуретанового эндопротеза.
5. В случае проведения адъювантной лучевой терапии с целью снижения риска развития капсульной контрактуры рекомендовано применение препекторальной реконструкции при помощи полиуретанового эндопротеза.

ПЕРСПЕКТИВЫ ДАЛЬНЕЙШЕЙ РАЗРАБОТКИ ТЕМЫ

Диссертационное исследование является завершенным, однако существуют перспективы дальнейших исследований в направлении симметризирующих операций и изучения качества жизни пациенток после выполнения мастэктомии с последующей реконструкцией утраченной молочной железы и одномоментным выполнением симметризирующей операции на контрлатеральной молочной железе. Особый научно-практический интерес представляет изучение влияния неоадъювантной и адъювантной полихимиотерапии на формирование перипротезной капсулы у пациенток, подвергшихся мастэктомии и реконструкции молочной железы с применением силиконовых эндопротезов.

СПИСОК СОКРАЩЕНИЙ И УСЛОВНЫХ ОБОЗНАЧЕНИЙ

АДМ — ацеллюлярный дермальный матрикс

АЖТ — аутологичная жировая ткань

ДИ — доверительный интервал

ДРМЖ — двухэтапная реконструкция молочной железы

ИМТ — индекс массы тела

КЖ — качество жизни

КК — капсульная контрактура

КСМ — кожесохраняющая мастэктомия

КССМ — кожно-сосково-сохраняющая мастэктомия

ЛТ — лучевая терапия

МЖ — молочная железа

МРТ — магнитно-резонансная томография

ОППРМЖ — одномоментная препекторальная реконструкция молочной железы

ОРМЖ — одномоментная реконструкция молочной железы

ОШ — отношение шансов

ППК — перипротезная капсула

ППРЭ — препекторальное размещение эндопротеза

ПУЭ — полиуретановый эндопротез

ПХТ — полихимиотерапия

РМЖ — рак молочной железы

САК — сосково-ареолярный комплекс

ССМ — сосок-сохраняющая мастэктомия

ТЭ — текстурированный эндопротез

УЗИ — ультразвуковое исследование

COR — crude odds ratio — грубое отношение шансов

M — среднее арифметическое значение

Me — медиана

SD — стандартное отклонение

TNM — Tumor, Nodus, Metastasis — Опухоль, Узел, Метастаз (Международная классификация стадий злокачественных новообразований)

СПИСОК ЛИТЕРАТУРЫ

1. Байсалбаева, А. С. Сравнительная оценка качества жизни пациентов при традиционном и гипофракционированном режимах лучевой терапии рака молочной железы / А. С. Байсалбаева, Т. А. Адылханов, Е. О. Косымбаева // Наука и здравоохранение. – 2017. – № 4. – С. 71–80. – DOI: 10.34689/SH.2020.19.4.006

2. Варианты нелоскутных реконструктивно-пластических операций на молочной железе с использованием силиконовых эндопротезов после подкожной мастэктомии по поводу рака / С. В. Петросянц, А. Н. Айдемиров, Д. Н. Ровенских [и др.] // Медицинский вестник Северного Кавказа. – 2021. – Т. 16, № 1. – С. 97–103. – DOI: 10.14300/mnnc.2021.16025

3. Влияние лучевой терапии на отдаленные результаты лечения при одномоментных одно- и двухэтапных реконструктивнопластических операциях у больных раком молочной железы. Обзор литературы / Т. С. Бересток, И. В. Решетов, А. Д. Зикиряходжаев [и др.] // Опухоли женской репродуктивной системы. – 2021. – Т. 17, № 3. – С. 51–58. – DOI: 10.17650/1994-4098-2021-17-3-51-58

4. Всемирная организация здравоохранения. Информационная справка: Рак молочной железы [Электронный ресурс] // World Health Organization : сайт. – Режим доступа: https://www.who.int/ru/news-room/fact-sheets/detail/breast-cancer (дата обращения: 18.10.2024).

5. Изучение динамики формирования перипротезной капсулы у пациенток после мастэктомии и нелоскутных реконструкций молочной железы / С. В. Петросянц, А. Н. Айдемиров, Д. Н. Ровенских [и др.] // Медицинский вестник Северного Кавказа. – 2023. – Т. 18, № 4. – С. 390–393. – DOI: 10.14300/mnnc.2023.18092

6. Европейская организация по исследованию и лечению рака QLQ-C30: инструмент для оценки качества жизни, предназначенный для использования в международных клинических исследованиях в области

онкологии / Н. Ааронсон, С. Ахмедзай, Б. Бергман [и др.] // Дж. Натл. Онкологический институт. – 1993. – № 85. – С. 365–376.

7. Исмагилов, А. Х. Психоэмоциональное состояние и качество жизни пациенток после различных вариантов хирургического лечения рака молочной железы в раннем послеоперационном периоде / А. Х. Исмагилов, В. Е. Карасев // Пластическая хирургия и эстетическая медицина. – 2022. – № 1. – С. 49–55. – DOI: 10.17116/plast.hirurgia202201149

8. Использование биологических и синтетических материалов в реконструктивной хирургии при раке молочной железы (обзор литературы) / А. Д. Зикиряходжаев, И. М. Широких, Н. В. Аблицова [и др.] // Опухоли женской репродуктивной системы. – 2018. – Т. 14, № 1. – С. 28–37. – DOI: 10.17650/1994-4098-2018-14-1-28-37

9. Каширина, Е. П. Хирургическое лечение рака молочной железы. Историческое развитие и современная картина (обзор литературы) / Е. П. Каширина, Р. Н. Комаров, Д. В. Вычужанин // Креативная хирургия и онкология. – 2021. – Т. 11, № 3. – С. 220–227. – DOI: 10.24060/2076-3093-2021-11-3-220-227

10. Климова, М. О. Психологические особенности женщин, перенесших секторальную резекцию либо мастэктомию при раке молочной железы / М. О. Климова, Ю. О. Гладков // Общество: социология, психология, педагогика. – 2024. – № 1. – С. 98–105. – DOI: 10.24158/spp.2024.1.10

11. Мантурова, Н. Е. Качество жизни пациенток в позднем послеоперационном периоде различных вариантов хирургического лечения рака молочной железы / Н. Е. Мантурова, А. Х. Исмагилов, В. Е. Карасев // Пластическая хирургия и эстетическая медицина. – 2022. – № 3. – С. 5–12. – DOI: 10.17116/plast.hirurgia20220315

12. Одномоментная одноэтапная препекторальная реконструкция молочной железы имплантами различного типа: текстурированные vs полиуретановые / Ю. Шатова, Ю. Пржедецкий, В. Пржедецкая [и др.] //

Вопросы онкологии. – 2022. – Т. 68, № 3. – С. 348–353. – DOI: 10.37469/0507-3758-2022-68-3-348-353

13. Одномоментная реконструкция молочной железы и послеоперационная лучевая терапия: развитие капсулярной контрактуры / А. Зикиряходжаев, И. Широких, Н. Аблицова [и др.] // Вопросы онкологии. – 2019. – Т. 65, № 3. – С. 374–385. – – DOI: 10.37469/0507-3758-2019-65-3-374-385

14. Одномоментная реконструкция молочной железы с использованием экспандера-импланта BECKER 35, как ранний этап реабилитации больных раком молочной железы, перенесших мастэктомию / И. П. Мошуров, А. А. Михайлов, М. Б. Васильев [и др.] // Исследования и практика в медицине. – 2018. – Т. 5, № 2S. – С. 213.

15. Осложнения после одномоментной одноэтапной и двухэтапной реконструкции имплантатами у больных раком молочной железы при проведении комбинированного/комплексного лечения / Т. С. Бересток, А. Д. Зикиряходжаев, М. В. Ермощенкова [и др.] // Онкология. Журнал им. П. А. Герцена. – 2023. – Т. 12, № 3. – С. 54–61. – DOI: 10.17116/onkolog20231203154

16. Осложнения после одномоментной препекторальной реконструкции имплантатами с полиуретановым покрытием при раке молочной железы / М. Ю. Власова, А. Д. Зикиряходжаев, И. В. Решетов [и др.] // Опухоли женской репродуктивной системы. – 2020. – Т. 16, № 4. – С. 12–18. – DOI: 10.17650/1994-4098-2020-16-4-12-20

17. Оценка качества жизни больных раком молочной железы после одномоментной двухэтапной реконструкции / Т. С. Бересток, А. Д. Зикиряходжаев, М. В. Ермощенкова [и др.] // Пластическая хирургия и эстетическая медицина. – 2023. – № 2. – С. 47–53. – DOI: 10.17116/plast.hirurgia202302147

18. Оценка качества жизни больных раком молочной железы после хирургического лечения / М. А. Моногарова, Е. М. Бит-Сава,

М. Г. Курбанова, А. О. Дамениа // Профилактическая и клиническая медицина. – 2020. – Т. 3, № 76. – С. 93–98.

19. Патент № 2407458 C1 RU МПК A61B 17/00. Способ первичной пластики молочной железы после радикальной подкожной мастэктомии / Д. Д. Пак, Е. А. Трошенков, Е. А. Рассказова. – № 2009130945/14 ; заявл. 13.08.2009 ; опубл. 27.12.2010, Бюл. № 36.

20. Патент № 2444310 C1 RU МПК A61B 17/00. Способ реконструкции молочной железы после радикальной подкожной мастэктомии / Д. Д. Пак, Е. А. Рассказова, Е. А. Трошенков. – № 2010143480/14 ; заявл. 26.10.2010 ; опубл. 10.03.2012, Бюл. № 7.

21. Патент № 2635450 C1 RU МПК A61B 17/00, A61K 35/36, A61P 43/00. Способ фиксации и стабилизации силиконового имплантата после кожесохраняющей мастэктомии / Ю. В. Пржедецкий, Э. А. Байчоров, В. Ю. Пржедецкая. – № 2016136901 ; заявл. 14.09.2016 ; опубл. 13.11.2017, Бюл. № 32.

22. Патент № 2653803 C2 RU МПК A61B 17/00. Способ реконструкции молочной железы после подкожной мастэктомии / А. Д. Зикиряходжаев, А. Д. Каприн, Э. К. Сарибекян, А. С. Сухотько. – № 2017119638 ; заявл. 06.06.2017 ; опубл. 24.07.2017, Бюл. № 21.

23. Патент № 2735501 C1 RU МПК A61B 17/00. Способ одномоментной реконструкции молочной железы при хирургическом лечении рака молочной железы / Л. Канахия, К. С. Астатурян, О. С. Ходорович, А. А. Тащян. – № 2020107165 ; заявл. 17.02.2020 ; опубл. 03.11.2020.

24. Патент № 2772692 C1 RU МПК A61B 17/00. Способ одномоментной реконструкции молочной железы при хирургическом лечении рака молочной железы / А. В. Комяхов, П. В. Криворотько, Я. И. Бондарчук и др. – № 2021129143 ; заявл. 05.10.2021 ; опубл. 24.05.2022, Бюл. № 15.

25. Препекторальная установка полиуретанового имплантата после подкожной мастэктомии у больных раком молочной железы / М. Ю. Власова, А. Д. Зикиряходжаев, И. В. Решетов [и др.] // Исследования и практика в медицине. – 2020. – Т. 7, № 3. – С. 63–73. – DOI: 10.17709/2409-2231-2020-7-3-6

26. Реконструктивно-пластические операции при раке молочной железы с использованием имплантов / О. Н. Ганусевич, Т. Н. Нестерович, И. В. Федоркевич [и др.] // От фундаментальных знаний к «тонкому владению скальпелем» : сборник научных трудов Международной научно-практической конференции, посвященной памяти профессора В. Ф. Войно-Ясенецкого (Святителя Луки, архиепископа Симферопольского и Крымского) / ред. В. А. Лазаренко. – Курск : Курский государственный медицинский университет, 2019. – С. 47–49.

27. Реконструктивно-пластические операции у больных раком молочной железы с использованием ацеллюлярного дермального матрикса и сетчатого имплантата / Э. А. Байчоров, А. Д. Зикиряходжаев, Ю. В. Пржедецкий [и др.] // Онкология. Журнал им. П. А. Герцена. – 2020. – Т. 9, № 4. – С. 25–31. – DOI: 10.17116/onkolog2020904125

28. Реконструкция молочной железы с использованием лоскута на перфоранте глубокой нижней эпигастральной артерии (DIEP-FLAP) / И. С. Дуадзе, А. Д. Зикиряходжаев, А. С. Сухотько [и др.] // История развития. Исследования и практика в медицине. – 2021. – № 3. – С. 108–117. – DOI: 10.17709/2410-1893-2021-8-3-10

29. Ровенских, Д. Н. Первый опыт одномоментной препекторальной реконструкции молочной железы с применением сетчатого полипропиленового имплантата / Д. Н. Ровенских, С. А. Усов, С. В. Петросянц // Исследования и практика в медицине. – 2020. – Т. 7, № 4. – С. 19–26. – DOI: 10.17709/2409-2231-2020-7-4-2

30. Сравнительный анализ частоты осложнений при одно- и двухэтапной реконструкции молочной железы после подкожной/кожесохраняющей мастэктомии имплантом в сочетании с

лучевой терапией / Ф. Х. Шидакова, В. А. Соболевский, Р. М. Доколин [и др.] // Опухоли женской репродуктивной системы. – 2023. – Т. 19, № 2. – С. 47–53. – DOI: 10.17650/1994-4098-2023-19-2-47-53

31. Функционально-щадящие реконструктивно-пластические операции у больных раком молочной железы. Обзор литературы / Э. А. Байчоров, А. Д. Зикиряходжаев, Ю. В. Пржедецкий, А. С. Сухотько // Вестник Российского научного центра рентгенорадиологии. – 2020. – Т. 20, № 1. – С. 45–49.

32. Хакимова, Ш. Г. Выбор метода реконструкции у больных раком молочной железы / Ш. Г. Хакимова, А. Д. Зикиряходжаев // Онкология. Журнал им. П. А. Герцена. – 2021. – Т. 10, № 4. – С. 53–58. – DOI: 10.17116/onkolog20211004153

33. A histological evaluation of the efficiency of using periprosthetic autologous fat to prevent capsular contracture compared to other known methods: an experimental study / M. Pertea, A. M. Trofin, S. Lunca [et al.] // Diagnostics (Basel, Switzerland). – 2024. – Vol. 14, № 6. – P. 661. – DOI: 10.3390/diagnostics14060661

34. A review of different breast reconstruction methods / Y. Song, J. Zeng, X. Tian [et al.] // American journal of translational research. – 2023. – Vol. 15, № 6. – P. 3846–3855.

35. A systematic review and meta-analysis on the prepectoral single-stage breast reconstruction / J. Liu, X. Zheng, S. Lin [et al.] // Support Care Cancer. – 2022. – Vol. 30 (7). – P. 5659–5668. – DOI: 10.1007/s00520-022-06919-5

36. A systematic review of complications in prepectoral breast reconstruction / R. D. Wagner, T. L. Braun, H. Zhu, S. A. Winocour // Journal of Plastic, Reconstructive & Aesthetic Surgery: JPRAS. – 2019. – Vol. 72, № 7. – P. 1051–1059. – DOI: 10.1016/j.bjps.2019.04.005

37. Acellular dermal matrix-associated contracture: A clinical and histologic analysis of patients undergoing prosthetic breast reconstruction / A. M. Kearney,

Y. Yan, J. T. Bricker [et al.] // Plastic and reconstructive surgery. – 2021. – Vol. 148, № 5. – P. 968–977. – DOI: 10.1097/PRS.0000000000008485

38. Acute and chronic cutaneous reactions to ionizing radiation therapy / F. N. Bray, B. J. Simmons, A. H. Wolfson [et al.] // Dermatol. Ther. (Heidelb). – 2016. – № 6. – P. 185–206. – DOI: 10.1007/s13555-016-0120-y

39. Admoun, C. Choosing Mastectomy vs. Lumpectomy-With-Radiation: Experiences of Breast Cancer Survivors / C. Admoun, H. Mayrovitz // Cureus. – 2021. – Vol. 13, № 10. – P. e18433. – DOI: 10.7759/cureus.18433

40. Advances on capsular contracture-prevention and management strategies: A narrative review of the literature / P. Susini, G. Nisi, D. M. Pierazzi [et al.] // Plast. Reconstr. Surg. Glob. Open. – 2023. – Vol. 11, № 6. – P. e5034. – DOI: 10.1097/GOX.0000000000005034

41. American Society of Plastic Surgeons [Электронный ресурс] : сайт. – URL: https://www.plasticsurgery.org/ (дата обращения: 18.10.2024).

42. An overview of animation deformity in prosthetic breast reconstruction / M. Fracol, L. N. Feld, W. K. Chiu, J. Y. S. Kim // Gland Surg. – 2019. – Т. 8, № 1. – P. 95–101. – DOI: 10.21037/gs.2018.09.09

43. Borrero, M. Modern approaches to abdominal-based breast reconstruction / M. Borrero, H. S. Hilaire, R. Allen // Clinics in plastic surgery. – 2023. – Vol. 50, № 2. – P. 267–279. – DOI: 10.1016/j.cps.2022.10.007

44. Breast Cancer Treatment (PDQ®) – Health Professional Version // NATIONAL CANCER INSTITUTE [Электронный ресурс] : сайт. – Режим доступа: https://www.cancer.gov/types/breast/hp/breast-treatment-pdq (дата обращения: 18.10.2024).

45. Breast reconstruction and adjuvant therapy: a systematic review of surgical outcomes / B. El-Sabawi, M. Sosin, J. N. Carey [et al.] // J. Surg. Oncol. – 2015. – Vol. 112. – P. 458–464. – DOI: 10.1002/jso.24028

46. BREAST-Q Version 2.0. A guide for researcheres and clinicians [Электронный ресурс] / A. Pusic, A. Klassen, S. Cano [et al.]. – Режим доступа: https://qportfolio.org/wp-content/uploads/2018/12/BREAST-QUSERS-GUIDE.pdf

47. Capsular contracture in the modern era: A multidisciplinary look at the incidence and risk factors after mastectomy and implant-based breast reconstruction / J. B. Hammond, H. E. Kosiorek, P. A. Cronin [et al.] // Am. J. Surg. – 2021. – Vol. 221, № 5. – P. 1005–1010. – DOI: 10.1016/j.amjsurg.2020.09.020

48. Chao, A. H. Safe and Efficient Implant-based Breast Reconstruction / A. H. Chao // Plast. Reconstr. Surg. Glob. Open. – 2020. – Т. 8, № 9. – P. e3134. – DOI: 10.1097/GOX.0000000000003134

49. Clinical outcomes of patients after nipple-sparing mastectomy and reconstruction based on the expander/implant technique / U. Toh, M. Takenaka, N. Iwakuma, Y. Akagi // Surgery today. – 2021. – Т. 51, № 6. – С. 862–871. – DOI: 10.1007/s00595-020-02175-4

50. Cohesive round implants and the risk of implant flipping / J. Jong, A. Gabriel, M. Trekell [et al.] // Plast. Reconstr. Surg. Glob. Open. – 2020. – Vol. 8, № 12. – P. e3321. – DOI: 10.1097/GOX.0000000000003321

51. Comparing complications of biologic and synthetic mesh in breast reconstruction: a systematic review and network meta-analysis / Y. S. Choi, Y. S. You, T. Y. Lee [et al.] // Arch. Plast. Surg. – 2023. – Vol. 50, № 1. – P. 3–9. – DOI: 10.1055/a-1964-8181

52. Comparing outcomes of prepectoral, partial muscle-splitting subpectoral, and dual-plane subpectoral direct-to-implant reconstruction: implant upward migration and the pectoralis muscle / K. Min, J. C. Min, H. H. Han [et al.] // Gland. Surg. – 2024. – Vol. 13, № 6. – P. 852–863. – DOI: 10.21037/gs-24-45

53. Comparing polyurethane and acellular dermal matrix implant cover in prepectoral breast reconstruction: short-term complications. Plastic and reconstructive surgery / J. M. Correia-Pinto, F. Poleri, J. P. Barbosa [et al.] // Global open. – 2023. – Vol. 11, № 2. – P. e4798. – DOI: 10.1097/GOX.0000000000004798

54. Comparison of one-stage direct-to-implant with acellular dermal matrix and two-stage immediate implant-based breast reconstruction-a cohort study /

M. E. Brunbjerg, T. B. Jensen, J. Overgaard [et al.] // Gland surgery. – 2021. – Vol. 10, № 1. – P. 207–218. – DOI: 10.21037/gs-20-581

55. Complete implant wrapping with porcine-derived acellular dermal matrix for the treatment of capsular contracture in breast reconstruction: A case-control study / F. Bassetto, L. Pandis, G. P. Azzena [et al.] // Aesthetic plastic surgery. – 2022. – Vol. 46, № 4. – P. 1575–1584. – DOI: 10.1007/s00266-022-02826-6

56. Current Concepts in Capsular Contracture: Pathophysiology, Prevention, and Management / T. Safran, H. Nepon, C. K. Chu [et al.] // Seminars in plastic surgery. – 2021. – Vol. 35, № 3. – P. 189–197. – DOI: 10.1055/s-0041-1731793

57. Current state of breast reconstructive surgery / A. L. Levchuk, S. A. Khodyrev, R. M. Shabaev [et al.] // Bulletin of Pirogov National Medical & Surgical Center. – 2021. – Vol. 16, № 2. – P. 122–127. – DOI: 10.25881/20728255_2021_16_2_122

58. Czajka, M. L. Breast Cancer Surgery / M. L. Czajka, C. Pfeifer. – In StatPearls : StatPearls, 2023.

59. Different types of implants for reconstructive breast surgery / N. Rocco, C. Rispoli, L. Moja [et al.] // The Cochrane database of systematic reviews. – 2016. – № 5. – P. CD010895. – DOI: 10.1002/14651858.CD010895.pub2

60. Direct to implant breast reconstruction with prepectoral micropolyurethane foam-coated implant: analysis of patient satisfaction / M. Salgarello, D. Pagliara, L. Barone Adesi [et al.] // Clinical breast cancer. – 2021. – Vol 21, № 4. – P. e454–e461. – DOI: 10.1016/j.clbc.2021.01.015

61. Direct-to-implant breast reconstruction after unilateral and bilateral mastectomy: cross-sectional study of patient satisfaction and quality of life with BREAST-Q / A. Cogliandro, R. Salzillo, M. Barone [et al.] // Aesthetic plastic surgery. – 2023. – Vol. 47, № 1. – P. 43–49. – DOI: 10.1007/s00266-022-02986-5

62. Dual-plane retro-pectoral versus pre-pectoral DTI breast reconstruction: an Italian multicenter experience / D. Ribuffo, G. Berna, R. De Vita [et al.] //

Aesthetic Plast. Surg. – 2021. – Vol. 45, № 1. – P. 51–60. – DOI: 10.1007/s00266-020-01892-y

63. Evaluation of capsular contracture following immediate prepectoral versus subpectoral direct-to-implant breast reconstruction / N. Sobti, R. E. Weitzman, K. P. Nealon [et al.] // Sci. Rep. – 2020. – Vol. 10, № 1. – P. 1337. – DOI: 10.1038/s41598-020-58094-4

64. García-Solbas, S. Long-term quality of life (BREAST-Q) in patients with mastectomy and breast reconstruction / S. García-Solbas, M. A. Lorenzo-Liñán, G. Castro-Luna // International journal of environmental research and public health. – 2021. – Vol. 18, № 18. – P. 9707. – DOI: 10.3390/ijerph18189707

65. Goethals, A. Mastectomy [Электронный ресурс] / A. Goethals, J. Rose // StatPearls [Internet]. Treasure Island (FL): StatPearls Publishing; 2024 Jan. – Режим доступа: https://www.ncbi.nlm.nih.gov/books/NBK538212/

66. Headon, H. Capsular contracture after breast augmentation: an update for clinical practice / H. Headon, A. Kasem, K. Mokbel // Archives of plastic surgery. – 2015. – Vol. 42, № 2. – P. 532–543. – DOI: 10.5999/aps.2015.42.5.532

67. Health-related quality of life and its influencing factors in patients with breast cancer based on the scale QLICP-BR / S. Chen, Y. Liu, D. Y. T. Fong [et al.] // Scientific reports. – 2023. – Т. 13, № 1. – С. 15176.

68. Health-related quality of life following breast reconstruction compared to total mastectomy and breast-conserving surgery among breast cancer survivors: A systematic review and meta-analysis / S. Zehra, F. Doyle, M. Barry [et al.] // Breast Cancer. – 2020. – Vol. 27, № 4. – P. 534–566. – DOI: 10.1007/s12282-020-01076-1

69. Heimes, A.-S. Psychosocial aspects of immediate versus delayed breast reconstruction / A.-S. Heimes, K. Stewen, A. Hasenburg // Breast Care. – 2017. – № 12. – С. 374–377. – DOI: 10.1159/000485234

70. Histological features of periprosthetic mammary capsules: silicone vs. polyurethane / F. Bassetto, C. Scarpa, E. Caccialanza [et al.] // Aesthetic plastic surgery. – 2010. – Vol. 34, № 3. – P. 481–485. – DOI: 10.1007/s00266-010-9483-0

71. Immediate breast cancer reconstruction with or without dermal matrix or synthetic mesh support: a review and network meta-analysis / D. Murphy, J. P. O'Donnell, E. J. Ryan [et al.] // Plast. Reconstr. Surg. – 2023. – Vol. 151, № 4. – P. 563e–574e. – DOI: 10.1097/PRS.0000000000009984

72. Immediate Breast Reconstruction after mastectomy with polyurethane implants versus textured implants: A retrospective study with focus on capsular contracture / A. Loreti, G. Siri, M. De Carli [et al.] // Breast (Edinburgh, Scotland). – 2020. – № 54. – P. 127–132. – DOI: 10.1016/j.breast.2020.09.009

73. Immediate latissimus dorsi and prosthetic reconstruction in the setting of postmastectomy radiation: an analysis of 376 breast reconstructions / K. F. Chiasson, P. A. Kumbla, R. D. Restrepo [et al.] // Annals of Plastic Surgery. – 2020. – Vol. 84, № 6s. – P. S364–S368. – DOI: 10.1097/SAP.0000000000002279

74. Immediate post-mastectomy prepectoral breast reconstruction with animal derived acellular dermal matrices: A systematic review / A. Tellarini, L. Garutti, M. Corno [et al.] // J. Plast. Reconstr. Aesthet. Surg. – 2023. – № 86. – С. 94–108. – DOI: 10.1016/j.bjps.2023.08.020

75. Impact of postmastectomy radiation therapy in prepectoral versus subpectoral implant-based breast reconstruction / C. J. Sinnott, S. M. Persing, M. Pronovost [et al.] // Annals of surgical oncology. – 2018. – Vol. 25, № 10. – P. 2899–2908. – DOI: 10.1245/s10434-018-6602-7

76. Implant malposition in prepectoral breast reconstruction: experience with Natrelle® cohesive implants over 6.5 years / D. Kuruoglu, C. A. Harless, N. V. Tran [et al.] // Journal of Plastic, Reconstructive & Aesthetic Surgery. – 2022. – Vol. 75, № 8. – P. 2561–2568. – DOI: 10.1016/j.bjps.2022.02.072

77. Implant vs. autologous tissue-based breast reconstruction: A systematic review and meta-analysis of the studies comparing surgical approaches in 55,455 patients / T. Stefura, J. Rusinek, J. Wątor [et al.] // Journal of plastic, reconstructive & aesthetic surgery : JPRAS. – 2023. – № 77. – P. 346–358. – DOI: 10.1016/j.bjps.2022.11.044

78. Implant-based breast surgery and capsular formation: when, how and why? – a narrative review / A. Gorgy, N. Barone, H. Nepon [et al.] // Annals of translational medicine. – 2023. – Vol. 11, № 11. – P. 385. – DOI: 10.21037/atm-23-131

79. Implant-based versus autologous reconstruction after mastectomy for breast cancer: a systematic review and meta-analysis / J. M. Broyles, E. M. Balk, G. P. Adam [et. al.] // Plastic and reconstructive surgery. Global open. – 2022. – Vol. 10, № 3. – P. e4180. – DOI: 10.1097/GOX.0000000000004180

80. Infections following immediate implant-based breast reconstruction: A case-control study over 11 years / J. Banuelos, M. D. Sabbagh, S. G. Roh [et al.] // Plastic and reconstructive surgery. – 2019. – Vol. 144, № 6. – P. 1270–1277. – DOI: 10.1097/PRS.0000000000006202

81. Influence of type of endoprosthesis during alloplastic reconstruction in breast cancer patients on the frequency of postoperative complicationsand quality of life / M. A. Monogarova, E. M. Bit-Sava, A. L. Istranov [et al.] // Profil. Klin. Med. – 2022. – № 4. – P. 35–44. – DOI: 10.47843/2074-9120_2022_4_35

82. Iwahira, Y. Risk factors for capsular contracture after breast reconstruction with tissue expanders and silicone implants in nonirradiated patients: A retrospective observational cohort study / Y. Iwahira, G. Nakagami, H. Sanada // Medicine. – 2022. – Vol. 101, № 48. – P. e31837. – DOI: 10.1097/MD.0000000000031837

83. Kolasinski, J. Fat grafting following Internal Tissue Expansion: an option for breast reconstruction after total mastectomy / J. Kolasinski, P. Pyka // Plast. Reconstr. Surg. Glob. Open. – 2022. – Vol. 10, № 2. – P. e4088. – DOI: 10.1097/GOX.0000000000004088

84. Kuliński, W. Quality of life in women after mastectomy. Clinical and social study / W. Kuliński, M. Kosno // Wiadomosci lekarskie (Warsaw, Poland : 1960). – 2021. – Vol. 74, № 3 cz 1. – P. 429–435.

85. Lateral and inferior implant malposition in prosthetic breast reconstruction: incidence and risk factors / M. Fracol, C. S. Qiu, W. K. Chiu

[et al.] // Plast. Reconstr. Surg. Glob. Open. – 2020. – Vol. 8, № 5. – P. e2752. – DOI: 10.1097/GOX.0000000000002752

86. Lee, K. T. Optimal sequencing of postmastectomy radiotherapy and two stages of prosthetic reconstruction: a meta-analysis / K. T. Lee, G. H. Mun // Ann. Surg. Oncol. – 2017. – Vol. 24. – P. 1262–1268. – DOI: 10.1245/s10434-017-5819-1

87. Local safety of immediate reconstruction during primary treatment of breast cancer. Direct-to-implant versus expander-based surgery / E. Riggio, E. Toffoli, C. Tartaglione [et al.] // Journal of plastic, reconstructive & aesthetic surgery : JPRAS. – 2019. – Vol. 72, № 2. – P. 232–242. – DOI: 10.1016/j.bjps.2018.10.016

88. Long-term oncologic outcomes of immediate breast reconstruction vs conventional mastectomy alone for breast cancer in the setting of neoadjuvant chemotherapy / Z. Y. Wu, H. J. Kim, J. W. Lee [et al.] // JAMA Surg. – 2020. – Vol. 155, № 12. – P. 1142–1150. – DOI: 10.1001/jamasurg.2020.4132

89. Long-term patient-reported outcomes following postmastectomy breast reconstruction: an 8-year examination of 3268 patients / J. A. Nelson, R. J. Allen Jr, T. Polanco [et al.] // Annals of Surgery. – 2019. – Vol. 270. – P. 473–483. – DOI: 10.1097/SLA.0000000000003467

90. Long-term quality of life in patients with breast cancer after breast conservation vs mastectomy and reconstruction / S. E. Hanson, X. Lei, M. S. Roubaud [et al.] // JAMA Surg. – 2022. – Vol. 157, № 6. – P. e220631. – DOI: 10.1001/jamasurg.2022.0631

91. Malekpour, M. Breast reconstruction: Review of current autologous and implant-based techniques and long-term oncologic outcome / M. Malekpour, F. Malekpour, H. T. Wang // World Journal of Clinical Cases. – 2023. – Vol. 11, № 10. – P. 2201–2212. – DOI: 10.12998/wjcc.v11.i10.2201

92. Managing the animation deformity in breast reconstruction transposing the implant to a partial prepectoral pocket: Early experience and preliminary results with a new technique / M. Pozzi, L. Patanè, U. Redi [et al.] // J. Plast.

Reconstr. Aesthet. Surg. – 2023. – № 86. – P. 139–145. – DOI: 10.1016/j.bjps.2023.08.003

93. Mastectomy with one-stage or two-stage reconstruction in breast cancer: analysis of early outcomes and patient's satisfaction / A. Gurrado, A. Pasculli, A. Toma [et al.] // Updates in surgery. – 2023. – Vol. 75, № 1. – P. 235–243. – DOI: 10.1007/s13304-022-01416-0

94. Minimizing complications with the use of acellular dermal matrix for immediate implant-based breast reconstruction / I. Ganske, K. Verma, H. Rosen [et al.] // Ann. Plast. Surg. – 2013. – Vol. 71, № 5. – P. 464–470. – DOI: 10.1097/SAP.0b013e3182a7cc9b

95. Mokhtari-Hessari, P. Health-related quality of life in breast cancer patients: review of reviews from 2008 to 2018 / P. Mokhtari-Hessari, A. Montazeri // Health and quality of life outcomes. – 2020. – Vol. 18, № 1. – P. 338. – DOI: 10.1186/s12955-020-01591-x

96. Morphologic features of magnetic resonance imaging as a surrogate of capsular contracture in breast cancer patients with implant-based reconstructions / N. Tyagi, E. Sutton, M. Hunt [et al.] // International journal of radiation oncology, biology, physics. – 2017. – Vol. 97, № 2. – P. 411–419. – DOI: 10.1016/j.ijrobp.2016.09.041

97. Nahabedian, M. Y. Prosthetic breast reconstruction and red breast syndrome: demystification and a review of the literature / M. Y. Nahabedian // Plast. Reconstr. Surg. Glob. Open. – 2019. – Vol. 7, № 5. – P. e2108. – DOI: 10.1097/GOX.0000000000002108

98. Oncologic outcome of breast reconstruction after mastectomy in breast cancer: a systematic review and meta-analysis / S. K. Kang, D. I. Kim, S. Lee [et al.] // Translational cancer resea. – 2023. – Vol. 12, № 10. – P. 2717–2725. – DOI: 10.21037/tcr-23-706

99. One-stage implant-based breast reconstruction with polyurethane-coated device: standardized assessment of outcomes / G. Catanuto, D. Virzì, M. Latino

[et al.] // Aesthetic Surgery Journal. – 2024. – Vol. 44, № 5. – P. 491–498. – DOI: 10.1093/asj/sjad301

100. Optimal breast reconstruction type for patients treated with neoadjuvant chemotherapy, mastectomy followed by radiation therapy / G. E. Naoum, O. T. Oladeru, A. Niemierko [et al.] // Breast Cancer Research and Treatment. – 2020. – Vol. 183, № 1. – P. 127–136. – DOI: 10.1007/s10549-020-05747-7

101. Patient-reported quality of life after breast-conserving surgery with radiotherapy versus mastectomy and reconstruction / K. Diao, X. Lei, W. He [et al.] // Ann. Surg. – 2023. – Vol. 278, № 5. – P. e1096–e1102. – DOI: 10.1097/SLA.0000000000005920

102. Picking the right plane: a comparison of total submuscular, dual-plane, and prepectoral implant-based breast reconstruction / J. M. Bekisz, A. A. Salibian, J. D. Frey [et al.] // Plast. Reconstr. Surg. – 2022. – Vol. 150, № 4. – P. 737e–746e. – DOI: 10.1097/PRS.0000000000009537

103. Polyurethane foam-covered breast implants: a justified choice? / C. Scarpa, G. F. Borso, V. Vindigni, F. Bassetto // European review for medical and pharmacological sciences. – 2015. – Vol. 19, № 9. – P. 1600–1606.

104. Postirradiation capsular contracture in implant-based breast reconstruction: management and outcome / O. Haran, G. Bracha, A Tiosano [et al.] // Plast. Reconstr. Surg. – 2017. – Sol. 147, № 1. – P. 316–326. – DOI: 10.1097/PRS.0000000000007453

105. Postoperative complications in breast reconstruction with porcine acellular dermis and polypropylene meshes in subpectoral implant placement / K. Schüler, S. Paepke, T. Kohlmann [et al.] // In Vivo. – 2021. – T. 35, № 5. – C. 2739–2746. – DOI: 10.21873/invivo.12558

106. Prepectoral breast reconstruction: an ideal approach to bilateral risk-reducing mastectomy / M. Maruccia, R. Elia, P. Tedeschi [et al.] // Gland surgery. – 2021. – Vol. 10, № 10. – P. 2997–3006. – DOI: 10.21037/gs-21-339

107. Prepectoral direct-to-implant breast reconstruction with complete ADM or synthetic mesh coverage – 36-months follow-up in 200 reconstructed breasts / R. Reitsamer, F. Peintinger, F. Klaassen-Federspiel [et al.] // Breast (Edinburgh, Scotland). – 2019. – № 48. – P. 32–37. – DOI: 10.1016/j.breast.2019.08.002

108. Prepectoral immediate breast reconstruction with polyurethane foam-coated implants: Feasibility and early results in risk-reducing and therapeutic mastectomies / M. Coyette, J. Coulie, A. Lentini [et al.] // Journal of plastic, reconstructive & aesthetic surgery : JPRAS. – 2021. – Vol. 74, № 11. – P. 2876–2884. – DOI: 10.1016/j.bjps.2021.03.077

109. Prepectoral implant-based breast reconstruction: a joint consensus guide from UK, European and USA breast and plastic reconstructive surgeons / R. Vidya, G. Berna, H. Sbitany [et al.] // E-Cancer Med. Sci. – 2019. – № 13. – P. 1–12. – DOI: 10.3332/ecancer.2019.927

110. Prepectoral versus subpectoral implant-based breast reconstruction: a systemic review and meta-analysis / E. Ostapenko, L. Nixdorf, Y. Devyatko [et al.] // Annals of surgical oncology. – 2023. – Vol. 30, № 1. – P. 126–136. – DOI: 10.1245/s10434-022-12567-0

111. Quality of life after bilateral risk-reducing mastectomy and simultaneous reconstruction using pre-pectoral silicone implants / N. Spindler, F. Ebel, S. Reducing [et al.] // Patient Prefer. Adherence. – 2021. – № 15. – P. 741. – DOI: 10.2147/PPA.S303208

112. Quality of life after mastectomy with or without breast reconstruction and breast-conserving surgery in breast cancer survivors: A cross-sectional study at a Tertiary Hospital in Ghana / J. Nsaful, E. T. Nartey, F. Dedey [et al.] // Current Oncology. – 2024. – T. 31, № 6. – C. 2952–2962. – DOI: 10.3390/curroncol31060224

113. Quality of life and complications after nipple- versus skin-sparing mastectomy followed by immediate breast reconstruction: a systematic review and meta-analysis / M. E. Clarijs, N. J. M. C. V. Peeters, S. A. F. van Dongen [et al.] //

Plastic and reconstructive surgery. – 2023. – Vol. 151, № 1. – P. 12e–24e. – DOI: 10.1097/PRS.0000000000010155

114. Quality of life and early functional evaluation in direct-to-implant breast reconstruction after mastectomy: A comparative study between prepectoral versus dual-plane reconstruction / G. G. Caputo, I. Zingaretti, I. Kiprianidis [et al.] // Clin. Breast. Cancer. – 2021. – Vol. 21, № 4. – P. 344–351. – DOI: 10.1016/j.clbc.2020.11.013

115. Quality of life in breast cancer patients: a systematic review of the qualitative studies / Z. Heidary, M. Ghaemi, B. Hossein Rashidi [et al.] // Cancer control : journal of the Moffitt Cancer Center. – 2023. – Vol. 30, № 10732748231168318. – DOI: 10.1177/10732748231168318

116. Quality of life in breast reconstruction: a comparison of lightweight and conventional breast implants / V. Tessmann, S. Kempa, J. Stern [et al.] // Archives of gynecology and obstetrics. – 2024. – Vol. 310, № 4. – P. 2153–2160. – DOI: 10.1007/s00404-024-07572-5

117. Quality of life in women diagnosed with breast cancer after a 12-month treatment of lifestyle modifications / C. Montagnese, G. Porciello, S. Vitale [et al.] // Nutrients. – 2020. – Vol. 13, № 1. – P. 136. – DOI: 10.3390/nu13010136

118. Retrospective head-to-head comparison between TiLoop Bra/TiMesh® and Seragyn® in 320 cases of reconstructive breast surgery / C. Eichler, C. Schulz, F. Thangarajah [et al.] // Anticancer Res. – 2019. – Vol. 39, № 5. – P. 2599–2605. – DOI: 10.21873/anticanres.13383

119. Review of outcomes in prepectoral prosthetic breast reconstruction with and without surgical mesh assistance / M. R. De Long, V. J. Tandon, A. A. Bertrand [et al.] // Plast. Reconstr. Surg. – 2021. – Vol. 147, № 2. – P. 305–315. – DOI: 10.1097/PRS.0000000000007586

120. Riis, M. Modern surgical treatment of breast cancer / M. Riis // Annals of medicine and surgery. – 2020. – № 56. – P. 95–107. – DOI: 10.1016/j.amsu.2020.06.016

121. Rose, J. Breast Reconstruction Free Flaps [Available from] / J. Rose, Y. Puckett // StatPearls [Internet]. Treasure Island (FL): StatPearls Publishing; 2024 Jan. – URL: https://www.ncbi.nlm.nih.gov/books/NBK541048/

122. Samaha, Y. ADMs and synthetic meshes improve implant-based breast reconstruction aesthetics, but at what cost? / Y. Samaha, J. Chen, E. C. Ray // Journal of plastic, reconstructive & aesthetic surgery : JPRAS. – 2023. – № 80. – P. 178–181. – DOI: 10.1016/j.bjps.2023.03.009

123. Sbitany, H. Prepectoral breast reconstruction / H. Sbitany // Breast Reconstruction / ed. H. Mayer. – Springer, Cham., 2020. – P. 61–72. – DOI: 10.1007/978-3-030-34603-4_6

124. Single stage direct-to-implant breast reconstruction has lower complication rates than tissue expander and implant and comparable rates to autologous reconstruction in patients receiving postmastectomy radiation / G. E. Naoum, L. Salama, A. Niemierko [et al.] // Int. J. Radiat. Oncol. Biol. Phys. – 2020. – Vol. 106, № 3. – P. 514–524. – DOI: 10.1016/j.ijrobp.2019.11.008

125. Teoh, V. Direct to implant breast reconstruction with biological acellular dermal matrices / V. Teoh, G. Gui // British journal of hospital medicine (London). – 2020. – Vol. 81 (3). – С. 1–7. – DOI: 10.12968/hmed.2018.0428a

126. The effect of postmastectomy radiation therapy on breast implants: material analysis on silicone and polyurethane prosthesis / F. Lo Torto, M. Relucenti, G. Familiari [et al.] // Annals of plastic surgery. – 2018. – Vol. 81, № 2. – P. 228–234. – DOI: 10.1097/SAP.0000000000001461

127. The histological composition of capsular contracture focussed on the inner layer of the capsule: An intra-donor Baker-I versus Baker-IV comparison / E. de Bakker, L. J. van den Broek, M. J. P. F. Ritt [et al.] // Aesthetic plastic surgery. – 2018. – Т. 42, № 6. – P. 1485–1491. – DOI: 10.1007/s00266-018-1211-1

128. The impact of chest wall boost on reconstruction complications and local control in patients treated for breast cancer / G. E. Naoum, L. Salama, A. Ho [et al.] // Int. J. Radiat. Oncol. Biol. Phys. – 2019. – Vol. 105. – P. 155–164. – DOI: 10.1016/j.ijrobp.2019.04.027

129. The impact of immediate breast reconstruction on the time to delivery of adjuvant therapy: The iBRA-2 study / R. L. O'Connell, T. Rattay, R. V. Dave [et al.] // Br. J. Cancer. – 2019. – Vol. 120. – P. 883–895. – DOI: 10.1038/s41416-019-0438-1

130. The impact of premastectomy versus postmastectomy radiation therapy on outcomes in prepectoral implant-based breast reconstruction / C. J. Sinnott, M. T. Pronovost, S. M. Persing [et al.] // Annals of plastic surgery. – 2021. – Vol. 87, № 1. – P. S21–S27. – DOI: 10.1097/SAP.0000000000002801

131. The influence of reconstruction choice and inclusion of radiation therapy on functional shoulder biomechanics in women undergoing mastectomy for breast cancer / J. M. Leonardis, B. J. Diefenbach, D. A. Lyons [et al.] // Breast Cancer Res. Treat. – 2019. – Vol. 173. – P. 447–453. – DOI: 10.1007/s10549-018-5003-8

132. The journey of prepectoral breast reconstruction through time / S. Chopra, Z. Al-Ishaq, R Vidya [et al.] // World J. Plast. Surg. – 2021. – Vol. 10, № 2. – DOI: 10.29252/wjps.10.2.3

133. The language of implant-based breast reconstruction: Can we do better? / S. S. Prabhu, R. Llull, A. J. Katz [et al.] // Plastic and reconstructive surgery. Global open. – 2022. – Vol. 10, № 8. – P. e4482. – DOI: 10.1097/GOX.0000000000004482

134. The value of capsule thickness on breast ultrasound as an indicator of the severity of capsular contracture and its correlation with the Baker classification / J. H. Kim, S. E. Nam, J. Y. Sung [et al.] // Aesthetic Plastic Surgery. – 2021. – Vol. 46, № 2. – P. 621–629. – DOI: 10.1007/s00266-021-02544-5

135. Titanium-coated polypropylene mesh as innovative bioactive material in conservatives mastectomies and pre-pectoral breast reconstruction / P. Gentile, M. Bernini, L. Orzalesi [et al.] // Bioactive materials. – 2021. – Vol. 6, № 12. – P. 4640–4653. – DOI: 10.1016/j.bioactmat.2021.05.002

136. Toward a consensus aproach for assessing capsular contracture severity and progression: A systematic review / A. S. Mohan, J. Sullivan, M. M. Tenenbaum [et al.] // Plastic and reconstructive surgery. – 2024. – Vol. 153, № 1. – P. 7–22. – DOI: 10.1097/PRS.0000000000010573

137. Trends in immediate breast reconstruction and radiation after mastectomy: A population study / C. Doherty, S. Pearce, N. Baxter [et al.] // Breast J. – 2020. – T. 26, № 3. – C. 446–453. – DOI: 10.1111/tbj.13500

138. Ultrasound criteria and Baker scale for breast implant capsular contracture diagnosis / S. Torres-Zuniga, Zambrano, Zambrano [et al.] // Plastic and reconstructive surgery. Global open. – 2022. – Vol. 10, № 20. – P. e4582. – DOI: 10.1097/GOX.0000000000004582

139. Vázquez, G. Modification of the anatomic silicone gel implant with polyurethane cover / G. Vázquez // Cir. Plast. Iberolatinamer. – 2005. – № 31. – P. 193–198.

140. Vazquez, G. Polyurethane-coated silicone gel breast implants used for 18 years / G. Vazquez, A. Pellon // Aesthetic plastic surgery. – 2007. – T. 31, № 4. – P. 330–336. – DOI: 10.1007/s00266-006-0207-4

141. What is the optimum timing of postmastectomy radiotherapy in two-stage prosthetic reconstruction: radiation to the tissue expander or permanent implant? / P. G. Cordeiro, C. R. Albornoz, B. McCormick [et al.] // Plast. Reconstr. Surg. – 2015. – Vol. 135. – P. 1509–1517. – DOI: 10.1097/PRS.0000000000001278

142. Wignarajah, M. Oncoplastic and reconstructive breast surgery / P. Wignarajah, C. M. Malata, J. R. Benson // Frontiers in oncology. – 2023. – № 13. – P. 1176915. – DOI: 10.3389/fonc.2023.1176915

143. Yesantharao, P. Hybrid breast reconstruction: a systematic review of current trends and future directions / P. Yesantharao, D. Nguyen // Annals of Breast Surgery. – 2022. – № 6. – P. 17. – DOI: 10.21037/abs-20-114

144. Zhang, T. Implant based breast reconstruction using a titanium-coated polypropylene mesh (TiLOOP® Bra): A systematic review and meta-analysis /

T. Zhang, J. Ye, T. Tian // Aesthetic Plast. Surg. – 2024. – Vol. 48, № 5. – P. 925–935. – DOI: 10.1007/s00266-023-03500-1

145. Zhu, L. Postoperative complications following prepectoral versus partial subpectoral implant-based breast reconstruction using ADM: A systematic review and meta-analysis / L. Zhu, C. Liu // Aesthetic Plast. Surg. – 2023. – Vol. 47, № 4. – P. 1260–1273. – DOI: 10.1007/s00266-023-03296-0