Федеральное государственное бюджетное образовательное
учреждение высшего образования
«Северо-Осетинская государственная медицинская академия»
Министерства здравоохранения Российской Федерации

На правах рукописи

АБДУРЗАКОВ МАГОМЕД-САЛЕХ АБУБАКАР-СИДИКОВИЧ

ОПТИМИЗАЦИЯ УСЛОВИЙ ДЛЯ ВЫПОЛНЕНИЯ ЛАПАРОСКОПИЧЕСКИХ ОПЕРАЦИЙ У БОЛЬНЫХ С ОСТРОЙ ОБТУРАЦИОННОЙ НЕПРОХОДИМОСТЬЮ ПРЯМОЙ КИШКИ

3.1.9. – хирургия

ДИССЕРТАЦИЯ
на соискание ученой степени
кандидата медицинских наук

Научный руководитель:
доктор медицинских наук, профессор
Тотиков Заурбек Валерьевич

Владикавказ – 2025

ОГЛАВЛЕНИЕ

ВВЕДЕНИЕ……... 4

ГЛАВА 1. ДИАГНОСТИКА И ЛЕЧЕНИЕ ОСТРОГО ОБТУРАЦИОННОГО НАРУШЕНИЯ ПРОХОДИМОСТИ ПРЯМОЙ КИШКИ (ОБЗОР ЛИТЕРАТУРЫ)…….. 14

ГЛАВА 2. ХАРАКТЕРИСТИКА КЛИНИЧЕСКИХ НАБЛЮДЕНИЙ И МЕТОДЫ ИССЛЕДОВАНИЯ…… 35

2.1. Сравнительная характеристика контрольной и основной групп…… 35

2.2. Методы исследования и лечения…….. 41

2.3. Методы статистического анализа……. 52

ГЛАВА 3. ОПРЕДЕЛЕНИЕ ПОКАЗАНИЙ И ПРОТИВОПОКАЗАНИЙ К ВЫПОЛНЕНИЮ ВИДЕОЛАПАРОСКОПИЧЕСКИХ ОПЕРАТИВНЫХ ВМЕШАТЕЛЬСТВ У БОЛЬНЫХ С ОСТРЫМ ОБТУРАЦИОННЫМ НАРУШЕНИЕМ ПРОХОДИМОСТИ ПРЯМОЙ КИШКИ (СОБСТВЕННЫЕ ДАННЫЕ) ……. 54

3.1. Основные физиологические и клинико-лабораторные параметры у пациентов контрольной группы при поступлении и определение показаний к лапароскопическим радикальным вмешательствам…… 54

3.2. Основные физиологические и клинико-лабораторные параметры у пациентов основной группы при поступлении…….. 62

3.3. Эффективность специальных методов диагностики и последовательность их выполнения при остром обтурационном нарушении проходимости прямой кишки…… 67

3.4. Результаты применения консервативных и малоинвазивных методов декомпрессии при остром обтурационном нарушении проходимости прямой кишки с целью создания условий для выполнения основного этапа лапароскопическим доступом…… 75

ГЛАВА 4. СРАВНИТЕЛЬНЫЙ АНАЛИЗ ОСНОВНЫХ ПАРАМЕТРОВ ПРИ ГОСПИТАЛИЗАЦИИ, ПЕРЕД РАДИКАЛЬНЫМ ЭТАПОМ И РЕЗУЛЬТАТОВ ЛЕЧЕНИЯ В НАБЛЮДАЕМЫХ ГРУППАХ (СОБСТВЕННЫЕ ДАННЫЕ)…….. 90

ЗАКЛЮЧЕНИЕ…….…. 106

ВЫВОДЫ…….. 127

ПРАКТИЧЕСКИЕ РЕКОМЕНДАЦИИ…….. 129

ПЕРСПЕКТИВЫ ДАЛЬНЕЙШЕЙ РАЗРАБОТКИ ТЕМЫ ……... 131

СПИСОК СОКРАЩЕНИЙ И УСЛОВНЫХ ОБОЗНАЧЕНИЙ…….. 132

СПИСОК ЛИТЕРАТУРЫ……. 133

ВВЕДЕНИЕ

Актуальность темы исследования

Злокачественные новообразования ободочной и прямой кишки (ПК) во многих случаях приводят к острой обтурационной толстокишечной непроходимости (ОТКН) вследствие обтурации просвета кишечной трубки [1, 55, 61, 89, 96, 115, 144, 149, 169]. По данным литературы, до 20-25% пациентов с прогрессирующим колоректальным раком имеют злокачественную обструкцию толстой кишки [1, 38, 73, 76, 144, 149, 150]. Наряду с этим, хотя и значительно реже, причиной развития ОТКН становятся доброкачественные опухоли или воспалительные стриктуры толстой кишки [43, 97, 145].

Конечный результат лечения пациентов с ОТКН неразрывно связан со своевременным выявлением основного заболевания и обусловленных им осложнений, обоснованным, рациональным хирургическим подходом, оптимальным выбором способа и объема оперативного вмешательства, своевременной профилактикой и лечением постоперативных осложнений [71].

Несмотря на большой арсенал современных методов диагностики, целесообразность и последовательность их использования у больных с острым обтурационным нарушением проходимости прямой кишки (ООНППК) остаются предметом дискуссии [10, 14, 19, 56, 65, 68, 121]. В различных медицинских учреждениях процесс организации помощи, данной категории больных, наряду с представлениями о необходимом объеме и последовательности использования диагностических методов существенно разнятся [56]. Многие авторы для установки диагноза и разработки плана лечения полагаются на результаты минимальных общеклинических и лабораторных обследований, пальцевого ректального исследования, ЭКГ, ОРБП и УЗИ, считая этот объем диагностических мероприятий достаточным [62].

Основным методом лечения опухолевой толстокишечной непроходимости является хирургический, включающий, как правило, или первичную резекцию толстой кишки или формирование стомы [10, 3, 106, 149], в то же время хирургическая тактика у больных с ООНППК остается предметом обсуждения [1, 2, 4, 8, 20, 28, 44, 55, 68, 115].

Проведение неотложных хирургических операций при ОТКН значительно повышает частоту послеоперационных осложнений и неблагоприятных исходов, достигающих 40-50% и 15-20% соответственно. Эти показатели значительно превосходят результаты плановых хирургических вмешательств при опухолях ПК [20, 71, 89, 106, 115, 150, 169]. Кроме того, пятилетняя выживаемость у данной категории пациентов после ургентных оперативных вмешательств часто не превышает 39%, тогда как при плановых резекциях она доходит до 59%, это, как правило, обусловлено нарушением онкологических концепций в неотложной ситуации [98].

В большинстве случаев объем и характер хирургического пособия зависят от таких факторов как тяжесть состояния больного, распространенность опухолевого процесса, уровень подготовки и квалификация оперирующего хирурга [73]. В связи с чем, актуальным является проведение декомпрессии путем использования консервативных методов или малоинвазивных способов (реканализация, стентирование или наложение разгрузочных стом) на начальном этапе, сводящих к минимуму хирургическую травму на радикальном этапе, а также позволяющих осуществить более полноценную диагностику распространенности опухоли и выполнить радикальный этап более подготовленным специалистам [8, 10, 19, 47, 55, 65, 78, 115].

Несмотря на длительность существования данной проблемы, до настоящего времени не выработаны единые рациональные подходя к выбору и длительности проведения консервативных и малоинвазивных способов декомпрессии [10, 33, 68].

На сегодняшний день, когда отмечается расширение показаний к выполнению радикального этапа при ОТКН, в том числе с использованием видеолапароскопических технологий, становится актуальным выбор места для выведения декомпрессионных стом [10, 31, 68]. Однако, до настоящего времени даже при планируемом на радикальном этапе открытом доступе, отсутствует единый взгляд об оптимальном месте формирования таких стом, одни специалисты рекомендуют накладывать их непосредственно проксимальнее опухоли [3, 4, 19, 55], другие – вне зоны, предстоящей на втором этапе резекции, что позволяет использовать их для протекции сформированного анастомоза [70, 65, 67, 68]. В это же время, в доступной литературе практически отсутствуют сообщения об оптимальном варианте формирования и локализации разгрузочных стом у больных с ООНППК для выполнения второго радикального этапа с применением видеолапароскопического доступа. Дискутабельными остаются сроки осуществления радикального оперативного лечения после выведения декомпрессионных стом [65, 67]. У разных авторов они колеблются от 6 дней до 1,5-2 месяцев [3, 4, 8, 10, 21, 26, 27, 48, 54].

Использование видеолапароскопии в плановой хирургической и онкологической практике демонстрирует свои плюсы перед открытыми вмешательствами, включающее более лучшие непосредственные результаты, ускорение реабилитационного периода, сокращение сроков стационарной помощи, в то время как долгосрочные результаты лечения остаются сопоставимыми [28, 72].

Между тем до сегодняшнего дня недостаточно четко определены возможности лапароскопических технологий при лечении ООНППК [4, 150]. Как показывает анализ литературы, проблема диагностики и лечения ООНППК на сегодняшний день далека от своего решения. Несмотря на внедрение в клиническую практику различных малоинвазивных методик разрешения непроходимости и выполнения радикальных операций, остается предметом дискуссии объем и продолжительность консервативной декомпрессионной терапии, показания к выполнению и выбор вида декомпрессионных стом, объем, вид и

сроки радикального оперативного вмешательства, показания и противопоказания к применению лапароскопических технологий у данной категории больных.

Степень разработанности темы исследования

На сегодняшний день лапароскопические методы находят все большее применение как при плановых вмешательствах при КРР, так и в случаях развития его осложненных форм, в частности ОТКН [3, 18, 31, 40, 123, 150, 151]. В большинстве своем авторы используют видеолапароскопию для формирования разгрузочных стом и значительно реже – для выполнения радикальных вмешательств [18, 31, 52, 120]. Вместе с тем многие аспекты, связанные с возможностями и ограничениями, а также выработкой оптимальных стратегий к использованию вышеописанных методов у больных ООНППК остаются не до конца изученными и диктуют необходимость продолжения исследований в данном направлении.

Цель исследования

Улучшение результатов лечения больных с острым обтурационным нарушением проходимости прямой кишки путем создания условий для проведения видеолапароскопических оперативных вмешательств на радикальном этапе.

Задачи исследования:

1. Выявить у больных с острым обтурационным нарушением проходимости прямой кишки наиболее значимые причины, ограничивающие возможность выполнения радикальных операций видеолапароскопическим доступом.

2. Разработать диагностический алгоритм у больных с острым обтурационным нарушением проходимости прямой кишки, который позволит получить достаточную информацию для определения показаний к выполнению декомпрессионных стом или радикальных лапароскопических операций.

3. Определить наиболее рациональную локализацию декомпрессионных стом у больных с острым обтурационным нарушением проходимости прямой кишки, позволяющую при выполнении основного этапа видеолапароскопическим доступом использовать типичные места установки портов и не препятствующую выполнению хирургических манипуляций.

4. Разработать новые способы, позволяющие на первом этапе упростить наложение разгрузочных стом через минидоступ, на радикальном этапе облегчить выполнение хирургического вмешательства лапароскопическим доступом, при опухолях дистальных отделов прямой кишки исключить избыточную резекцию внутреннего сфинктера и снизить его травматичность при выполнении промежностного этапа.

5. Проанализировать и сравнить исходы лечения пациентов с острым обтурационным нарушением проходимости прямой кишки после применения предложенного лечебно-диагностического алгоритма и новых хирургических способов, с результатами лечения больных с опухолями прямой кишки, оперированными в плановом порядке.

Научная новизна исследования

Впервые у больных с острым обтурационным нарушением проходимости прямой кишки определены основные причины, препятствующие использованию видеолапароскопического доступа для выполнения радикальных или циторедуктивных оперативных вмешательств на высоте острой кишечной непроходимости.

С учетом клинических, инструментальных данных, а также показателей внутрибрюшного давления и операционно-анестезиологического риска у

больных с острым обтурационным нарушением проходимости прямой кишки на фоне консервативной декомпрессионной и корригирующей терапии уточнены показания к формированию декомпрессионных стом из минидоступа или к радикальным вмешательствам лапароскопическим доступом.

У больных с острым обтурационным нарушением проходимости прямой кишки с учетом данных специальных диагностических методов определены оптимальные сроки предоперационной подготовки, а также выбор вида и места формирования разгрузочных стом, позволяющих осуществлять радикальный этап с использованием стандартных лапароскопических технологий.

Разработан оригинальный ретрактор, облегчающий выполнение илео- и колостом из минидоступа у больных с острым обтурационным нарушением проходимости прямой кишки (патент на полезную модель №206001 от 13.08.2021).

Применен оригинальный способ формирования одноствольной сигмостомы из минидоступа у больных с острым обтурационным нарушением проходимости прямой кишки, облегчающий выполнение лапароскопической экстирпации прямой кишки на втором этапе.

Разработан новый способ формирования низкого резервуарного колоанального анастомоза (патент на изобретение №2786108 от 16.12.2022).

Разработан оригинальный анальный ретрактор, упрощающий формирование низких колоанальных анастомозов (патент на полезную модель №222141 от 12.12.2023).

Теоретическая и практическая значимость исследования

Информация, полученная при анализе клинических и рентгенологических параметров, значений внутрибрюшного давления, физического статуса пациентов, характера опухолевой стриктуры, у больных с острым обтурационным нарушением проходимости прямой кишки дает возможность опреде-

литься с показаниями к проведению консервативного лечения, малоинвазивных способов декомпрессии, включая формирование стом из минидоступа, и осуществлением радикального этапа при помощи лапароскопических технологий.

Применение разработанной хирургической тактики у больных с острым обтурационным нарушением проходимости прямой кишки делает возможным проведение радикального этапа лечения с использованием стандартных видеолапароскопических технологий.

Использование предложенных в клинике методик формирования декомпрессионных стом локальным доступом у пациентов с острым обтурационным нарушением проходимости прямой кишки упрощает применение лапароскопических технологий на радикальном этапе.

Предложенный способ формирования колоанального анастомоза у больных с нижним полюсом опухоли прямой кишки на высоте 5-7 см позволяет избежать избыточной травмы внутреннего сфинктера. Применение разработанного нового способа наложения одноствольной сигмостомы у больных с острым обтурационным нарушением проходимости прямой кишки и планируемой экстирпацией прямой кишки, позволяет на радикальном этапе выполнить полный объем оперативного вмешательства и избежать рестомирования.

Методология и методы исследования

В методологическую основу проведенного диссертационного исследования был положен эмпирический подход с использованием клинических, лабораторных, инструментальных, статистических методов исследований. Кроме того, использовались теоретические методы: изучение имеющихся данных отечественной и зарубежной литературы по проблеме острого обтурационного нарушения проходимости толстой кишки. Диссертационное исследование представляет собой ретроспективное когортное и проспективное исследование.

Основные положения диссертации, выносимые на защиту:

1. При остром обтурационном нарушении проходимости прямой кишки, обусловленном злокачественными, воспалительными или посттравматическими стриктурами, сопровождающимися у 88,1% больных повышенным внутрибрюшным давлением, значительными метаболическими и сердечно-сосудистыми нарушениями, а также интоксикацией, выполнение основного этапа на пике непроходимости является технически крайне сложным и может сопровождаться избыточным риском развития осложнений.

2. Предложенный для больных с острым обтурационным нарушением проходимости прямой кишки лечебно-диагностический алгоритм дает возможность выбрать наиболее оптимальный способ декомпрессии толстой кишки, продолжительность и объем предоперационной подготовки, определиться с выбором оперативного пособия на всех этапах лечения.

3. Разработанная хирургическая тактика и формирование декомпрессионных стом у больных с острым обтурационным нарушением проходимости прямой кишки на первом этапе при планируемом лапароскопическом радикальном втором этапе наряду с ликвидацией явлений кишечной непроходимости создают условия для осуществления видеолапароскопического вмешательства с применением стандартных технологий.

4. Разработанные оригинальные методы формирования стом и устройство для их осуществления, а также способ наложения колоанального анастомоза, позволяют снизить количество послеоперационных осложнений и улучшить качество жизни пациентов.

Степень достоверности исследования

Достоверность полученных результатов характеризуется достаточным объемом и правильным формированием выборок исследования (67 пациентов,

госпитализированных по экстренным показаниям, и 66 пациентов (контрольная группа), оперированных в плановом порядке со злокачественными, доброкачественными новообразованиями и стриктурами прямой кишки), корректным планированием, четким соблюдением критериев включения и невключения, обоснованным применением современных высокоинформативных методов исследования, соответствием принципам и методам доказательной медицины, адекватностью и соответствием имеющемуся материалу статистической обработки данных. Выводы и практические рекомендации аргументированы, логично вытекают из результатов исследования.

Практическое использование результатов исследования

Основные результаты диссертационной работы внедрены в практику хирургических отделений ГБУЗ «Республиканская клиническая больница скорой медицинской помощи» МЗ РСО-Алания г. Владикавказа, Клинической больницы СОГМА ФГБОУ ВО СОГМА Минздрава России г. Владикавказа, ГБУ «Республиканская клиническая больница скорой медицинской помощи имени Умара Ильмановича Ханбиева» г. Грозного, ГБУ «Республиканский онкологический диспансер» г. Грозного.

Материалы работы используются в учебном процессе кафедр хирургических болезней №1, №2 ФГБОУ ВО «Северо-Осетинская государственная медицинская академия» Минздрава России.

Личный вклад автора в получение научных результатов

Автором самостоятельно определены цель и задачи исследования, проведен аналитический обзор современной литературы, проведен набор клинического материала. Автор принимал активное участие в диагностике и лечении больных с ООНППК. Автором разработаны и внедрены в практическое здра-

воохранение: оригинальный ретрактор, облегчающий выполнение илео- и колостом из минидоступа у больных с ООНППК, новый способ формирования низкого резервуарного колоанального анастомоза и анальный ретрактор, упрощающий его выполнение. Проведены анализ и интерпретация полученных данных, сформулированы выводы и практические рекомендации, оформлена диссертационная работа.

Публикации и апробация работы

По материалам диссертации опубликовано 25 научных работ, в том числе 8 статей в журналах, рекомендованных ВАК Министерства науки и высшего образования Российской Федерации для публикации результатов диссертационного исследования, получены 1 патент на изобретение и 2 патента на полезную модель.

Материалы работы доложены и обсуждены на: 55th Congress of the European Society for Surgical Research (ESSR) and the 44th Congress of the Austrian Society for Surgical Research (Innsbruck, Austria, 2020), VII съезде хирургов Юга России (Пятигорск, 2021), общероссийской научно-практической конференции «Хирургия в условиях нового времени» (Владикавказ, 2022), XII конференции молодых ученых и специалистов с международным участием «Молодые ученые-медицине» (Владикавказ, 2023), XX съезде хирургов Дагестана (Махачкала, 2023), межкафедральной конференции кафедр хирургических болезней №1 и №2 ФГБОУ ВО «Северо-Осетинская государственная медицинская академия» Минздрава России.

Соответствие диссертации паспорту научной специальности

Диссертационная работа соответствует паспорту специальности 3.1.9. – Хирургия, а именно пунктам 2, 4 и 6.

ГЛАВА 1. ДИАГНОСТИКА И ЛЕЧЕНИЕ ОСТРОГО ОБТУРАЦИОННОГО НАРУШЕНИЯ ПРОХОДИМОСТИ ПРЯМОЙ КИШКИ (ОБЗОР ЛИТЕРАТУРЫ)

Острая обтурационная толстокишечная непроходимость представляет собой распространенное заболевание в экстренной хирургии, имеющее тенденцию к росту [1, 9, 37, 45, 61, 66]. При этом основной причиной развития данной патологии являются опухоли прямой и ободочной кишки [1, 2, 55, 74, 76, 91, 110, 114, 123, 147, 152, 158, 159, 167, 168]. По данным литературы, до 20-25% пациентов с прогрессирующим колоректальным раком имеют злокачественную обструкцию толстой кишки [10, 32, 48, 53, 76, 83, 90, 94,110, 114, 123, 141, 153, 155]. Наряду с этим, хотя и значительно реже, причиной развития ОТКН становятся доброкачественные опухоли или воспалительные стриктуры толстой кишки [40, 97, 142].

Лечение больных с ООНППК до настоящего времени остается достаточно сложной проблемой, о чем свидетельствуют ближайшие и отдаленные результаты [45,66,67,68,74]. Послеоперационная летальность достигает 15-25%, а 5-летняя выживаемость не превышает 35-40% [45, 69, 74].

Одним из факторов, способствующих улучшению оказания хирургической помощи, более быстрой реабилитации и улучшению качества жизни пациентов является получение быстрой, качественной и достоверной информации о патологическом процессе и состоянии больных, госпитализированных в экстренном порядке с ООНППК [2,7,19, 23, 33, 35, 36, 55, 58, 68, 76, 91, 129, 147, 152, 153, 168]. У этих больных необходима экстренная уточненная диагностика для решения вопроса не только декомпрессии, но и выполнения адекватного радикального оперативного вмешательства [9, 36, 37, 64, 66, 72].

По мнению П.В. Гарелика и соавт. (2016), на сегодняшний день предметом научной дискуссии являются такие вопросы как: минимально необходимый объем инструментальных исследований и оптимальные сроки проведения

оперативного лечения у больных с ООНППК; характер выполняемого вмешательства и способ его завершения, вместе с тем как отмечают авторы, каких-либо четких и определенных рекомендаций в литературе не существует. Ю.М. Стойко и соавт. (2017) считают, что эффективность лечения пациентов с ОТКН напрямую зависит от правильной и своевременной диагностики КРР и его осложнений, обоснованного, рационального хирургического подхода, оптимального выбора способа и объема оперативного вмешательства, своевременной профилактики и лечения постоперативных осложнений.

Несмотря на большой арсенал современных методов диагностики, целесообразность и последовательность их использования у больных с ООНППК остается предметом дискуссии [15, 33, 35, 46, 55, 64, 65, 66, 67, 76, 109]. А.Б Сингаевский и М.Ю. Цикоридзе (2013) отмечают, что в различных медицинских учреждениях процесс организации помощи, данной категории больных, наряду с представлениями о необходимом объеме и последовательности использования диагностических методов существенно разнятся. Многие авторы для установки диагноза и разработки плана лечения полагаются на результаты минимальных общеклинических и лабораторных обследований, пальцевого ректального исследования, ЭКГ, ОРБП и УЗИ, считая этот объем диагностических мероприятий достаточным [4, 33, 35, 36, 44, 53, 61, 75].

Одним из основных методов диагностики ОТКН является ОРБП, чувствительность которой, по данным литературы, составляет 84%, а специфичность – 72% [20, 76, 109, 114, 118, 151]. Как отмечает в своей работе В.З. Тотиков (1993), ОРБП позволяет диагностировать наличие ОТКН у 91-100% больных, предположить уровень локализации препятствия в толстой кишке, а также оценить эффективность консервативной декомпрессионной терапии и осуществлять прогнозирование последующего развития ОТКН на фоне ее проведения. По данным, полученным С.Ф. Алекперовым и соавт. (2012), ОРБП позволила в 100% случаев выявить явления ОТКН, а у 43,1% больных ОРБП позволила предположительно установить уровень препятствия и проекцию приводящего участка кишечной трубки на переднюю брюшную стенку. По

мнению А.Г. Гринцова и соавт. (2017), ОРБП не позволяет в 100% случаев диагностировать ОТКН, информативность ее составляет 89,1%. По мнению других авторов, диагностические возможности ОРБП еще ниже и зачастую не превышают 64-66% [13,37,51].

УЗИ брюшной полости является, по данным многих авторов, эффективным методом диагностики ОТКН [15, 22, 36, 37, 67, 72]. По данным С.Ф. Алекперова и соавт. (2012), у 100,0% больных УЗИ позволило выявить признаки ОТКН, а у 19,8% пациентов диагностировать опухолевый процесс толстой кишки. А.Г. Гринцов и соавт. (2017) отмечают отсутствие на сегодняшний день специфических ультразвуковых признаков ОТКН опухолевого генеза, при этом считая, что информативность этого исследования при диагностике ОТКН не превышает 82,6%. По мнению авторов, данный метод более оптимален с целью динамического контроля за пациентами с ОТКН и выявления отрицательной динамики, такой как увеличение в диаметре кишечных петель, ослабление или отсутствие перистальтической активности, появление выпота в брюшной полости и т.д. В наблюдениях М.М. Толтоева и С.А. Омельченко (2017) УЗИ позволило предположить наличие ОТКН у 89,5% больных, при этом уровень препятствия в толстой кишке был выявлен лишь у 15,8% пациентов. В своем исследовании Ю.М. Стойко и соавт. (2015) подчеркивают сложность проведения ультрасонографии и трактовки, полученных с ее помощью результатов у больных на фоне ОТКН. Авторы отметили, что лишь у 27% пациентов данный метод позволил подтвердить первоначальный диагноз и выявить уровень обтурации в толстой кишке.

С целью определения причины ОТКН и уровня обтурации многими исследователями используется экстренная колоноскопия [3, 4, 5, 13, 27, 33, 35, 36, 67, 69, 106, 109]. Она позволяет в 95,5% случаев определить локализацию опухоли, определить диаметр стриктуры, взять биопсию [13]. По данным С.В. Артюхова (2017), экстренная фиброколоноскопия была эффективна у всех 100% больных РТК, осложненным ОТКН, которым она выполнялась. В

наблюдениях О.К. Кандакова (2009) экстренная колоноскопия позволила выявить уровень препятствия только у 63% больных, а у 18,9% больных с ее помощью была произведена декомпрессия толстой кишки. Ю.М. Стойко и соавт. (2015) считают, что из-за плохой подготовки кишечника у 50% пациентов с ОТКН колоноскопия бывает неинформативной. Как отмечают М.М. Толтоев (2017) и J. García-Cano (2013), при инсуфляции газа во время выполнения колоноскопии происходит значительное повышение давления в супрастенотическом отделе, что может приводить к разрывам кишечной стенки. А.И. Абелевич и соавт. (2014) считают применение колоноскопии для уточнения локализации опухоли, оправданным у больных с компенсированной ОТКН, в то время как при декомпенсированных ее формах колоноскопия по мнению авторов не оправданна.

Еще одним методом, используемым для определения причины развития ОТКН, является ирригоскопия. Почти в 94,9% случаев она помогает определиться с уровнем опухолевой обтурации и проекцией различных отделов толстой кишки на переднюю брюшную стенку [13]. Как считает В.З. Тотиков (1993), это исследование дает возможность выявлять протяженность и диаметр опухолевого стеноза. При этом, по мнению некоторых специалистов, при выполнении ирригоскопии в экстренном порядке частота диагностических ошибок достигает 30%, а в 60% наблюдений она бывает малоэффективной, что часто бывает связано с плохой подготовкой толстой кишки и недержанием бариевой клизмы [20, 48].

По мнению многих авторов, КТ является методом выбора для диагностики ОТКН опухолевой этиологии [44, 89, 106, 109, 117, 119, 139]. Мультиспиральная компьютерная томография – это хорошо переносимое быстрое визуализационное исследование, которое позволяет получать изображения за одну задержку дыхания у ослабленных пациентов без необходимости использования ректального контрастного вещества или инсуффляции воздуха. У пациентов с ОТКН КТ дает дополнительное преимущество в обнаружении местных и региональных метастазов [119]. Кроме того, КТ позволяет описывать

первичную опухоль, ее размеры, соотношение с окружающими структурами и органами [47]. В диагностике ОТКН КТ имеет чувствительность и специфичность 96% и 93% [76, 89, 112, 119, 139]. Еще одним перспективным методом диагностики, с помощью которого может быть визуализирован любой орган в различных проекциях является МРТ. Однако из-за высокой стоимости аппаратуры многие стационары, оказывающие экстренную хирургическую помощь, не располагают методами КТ и МРТ в своем арсенале, в связи с чем эти методы исследования проводятся нечасто и публикации, посвященные их применению у больных РПК, осложненным ОТКН, не так многочисленны [50, 67].

Некоторые авторы при диагностике ОТКН используют лапароскопию [3, 37, 46, 53, 54]. По данным С.В. Артюхова (2017), из 295 больных с ОТКН, которым была выполнена лапароскопия у 128 пациентов удалось визуализировать опухолевую стриктуру и выбрать подходящую петлю для формирования колостомы. По мнению К.С. Абдухалимова и соавт. (2017), выполнение лапароскопии на высоте ОТКН позволяет провести дифференциальную диагностику и исключить наличие сопутствующих патологий, наряду с этим сократить время диагностики при подозрении на ОТКН. В то же время эффективность этой методики, по мнению авторов, находится в прямой зависимости от стадии нарушения проходимости, выраженности спаечных сращений и наличия сопутствующей патологии. По мнению А.Г. Гринцова (2017), выполнение лапароскопии на высоте непроходимости зачастую бывает затруднено из-за вздутия кишечных петель, наличия в брюшной полости спаечного процесса, декомпенсированных сопутствующих заболеваний и тяжести общего состояния пациентов.

Основным методом лечения опухолевой толстокишечной непроходимости является хирургический, включающий, как правило, или первичную резекцию толстой кишки или формирование стомы [36, 37, 71, 106, 107, 115]. Выполнение неотложных хирургических вмешательств при ОТКН приводит к значительному увеличению числа послеоперационных осложнений и неблаго-

приятных исходов, которые могут доходить до 40-50% и 15-20% соответственно, что существенно превышает показатели плановой хирургии опухолей ПК [14, 23, 33, 52, 69, 74, 82, 88, 106, 116, 122, 123, 129, 153, 168]. По мнению В.В. Дарвина и соавт. (2016), постоперационные осложнения и неблагоприятные исходы при ОТКН наблюдаются у 38,6–80% и 43,5–54,5% больных соответственно, это обуславливает необходимость анализа и поиска способов улучшения и совершенствования эффективности лечения.

Существенным фактором, оказывающим негативное влияние на результаты лечения ООНППК, является преклонный возраст подавляющего числа пациентов, имеющих декомпенсированную фоновую патологию, наряду с их поздней госпитализацией в лечебные учреждения [5, 39, 68, 74].

Экстренная операция при ОТКН является независимым фактором, влияющим на осложнения и смертность, кроме того около двух третей пациентов в конечном итоге остаются с постоянной стомой [90, 93, 123, 127, 134]. Следует так же отметить, что показатели общей 5-летней выживаемости у больных КРР, осложненным ОТКН, после ургентных оперативных вмешательств часто не превышают 39%, тогда как при плановых резекциях они доходят до 59%, это как правило обусловлено нарушением онкологических концепций в неотложной ситуации [98].

По мнению Y. Saida (2019), наиболее оптимальный вариант для больного и хирурга заключается в том, чтобы избежать неотложной хирургической операции путем консервативного разрешения толстокишечной непроходимости, а затем принять решение об отсроченной операции после улучшения общего состояния пациента. По сравнению с экстренной операцией отсроченная операция дает больше времени для предоперационной подготовки, коррекции водно-электролитного дисбаланса, кислотно-щелочного дисбаланса, анемии и гипопротеинемии [95, 143]. J.K. Jiang et al. (2008) считают, что отсроченная резекция обеспечивает лучший онкологический результат, чем первичная резекция при обструктивном колоректальном раке. В то же время, по данным

литературы, эффективность и продолжительность консервативной терапии варьирует в широких пределах. Консервативная терапия обычно заключается в введении желудочного зонда для осуществления декомпрессии проксимальных отделов ЖКТ, выполнении очистительных клизм, инфузионной и дезинтоксикационной терапии [29]. По данным А.С. Сафонова (2017), консервативная терапия в таком объеме в течение 4-6 часов не позволила добиться разрешения непроходимости ни у одного больного. А.В. Шабунин и соавт. (2016) в своей работе отмечают крайне невысокую эффективность консервативной терапии при ОТКН, составляющую не более 9%. По данным Г.П. Рычагова и соавт. (2016), консервативная декомпрессионная терапия оказывается эффективной у 17,4-19,9% больных с ООНППК, что позволило авторам этих больных в последующим оперировать в плановом порядке. В наблюдениях D.Ö. Karakaş et al. (2019) консервативная декомпрессионная терапия при ОТКН была эффективна у 12% больных, в наблюдениях Ю.М. Стойко и соавт. (2016) – у 46,7% пациентов, а, по данным В.В. Дарвина и соавт. (2017), – в 79,7% случаев. А.М. Лотоков (2006) изучил результаты лечения больных КРР, осложненным ОТКН, госпитализированных в общехирургические стационары, и установил, что консервативная декомпрессионная терапия во многих случаях выполнялась относительно небольшому числу больных, которые находились в крайне тяжелом состоянии или при частичной непроходимости толстой кишки, когда улучшение состояния пациента давало возможность перевести его в специализированный стационар.

На сегодняшний день хирургические подходы при ООНППК остаются предметом обсуждения [1, 2, 4, 5, 7, 9,10, 22, 23, 50, 55, 64, 67, 68, 74,75, 115, 116, 130, 158].

По мнению П.В. Гарелика и соавт. (2016), современные принципы лечения больных с ОТКН должны основываться на своевременной диагностике уровня обтурации, кратковременной интенсивной предоперационной подготовке, выборе наилучшего способа оперативного лечения с решением вопроса

о возможности восстановления непрерывности кишечной трубки, что в последующем будет сказываться на качестве жизни пациентов.

Как правило, по мнению Г.А. Шишкиной (2017), объем и характер оперативного пособия зависят от таких факторов как тяжесть состояния больного, распространенность опухолевого процесса, уровень подготовки и квалификация оперирующего хирурга.

Формирование разгрузочной колостомы на первом этапе лечения у больных с ООНППК, по мнению многих авторов, дает возможность произвести декомпрессию толстой кишки, сводит к минимуму хирургическую травму, снижает риск микробной контаминации из неподготовленной кишки, а также позволяет осуществить более полноценную диагностику распространенности опухолевого процесса и выполнить радикальный этап более подготовленным специалистам [7, 9, 22, 55, 64, 73, 78, 92, 116, 158]. По мнению R. Nemes et al. (2004), F.J. Amelung et al. (2015), этапное хирургическое лечение самый безопасный вариант лечения ОТКН. По данным авторов, резекционные вмешательства у больных с ОТКН сопровождаются 25% летальностью, тогда как формирование разгрузочных стом приводит к неблагоприятному исходу лишь в 9% случаев. В исследовании, проведенном С.В. Артюховым (2017), уровень летальности после первичных резекций толстой кишки с опухолью достиг 16,1%, после формирования стом – 9,8%.

Некоторые специалисты на первом этапе формируют разгрузочные стомы посредствам выполнения срединной лапаротомии [28, 30, 31, 60, 49]. Однако, согласно литературным данным процент осложнений и неблагоприятных исходов при таких оперативных вмешательствах составляет 45-85% и 39,4-50% соответственно [22, 34, 35].

На сегодняшний день многие хирурги отдают предпочтение при ОТКН формированию разгрузочных стом из минидоступа [9, 22, 55, 64, 66]. В то же время среди исследователей продолжается дискуссия о месте формирования подобных стом, некоторые авторы предпочитают выполнять их непосредственно проксимальнее опухоли [3, 22, 55], другие – вне зоны,

предстоящей на втором этапе резекции, что позволяет использовать их для протекции сформированного анастомоза [21, 64, 66, 67]. При опухолях прямой кишки, осложнённых ОТКН, многие авторы с целью декомпрессии предпочитают формировать сигмостомы [73]. В плановой хирургии после выполнения НПР с целью протекции сформированного колоанального или низкого колоректального соустья у 70-100% больных формируется коло-или илеостома, что обусловлено высокой частотой несостоятельности анастомоза, достигающей 4,5-20% [6, 7, 167]. Таким образом, с одной стороны формирование двуствольной сигмостомы у больных с ОТКН и локализацией опухоли в ПК утяжеляет и усложняет последующее радикальное вмешательство, с другой – требуется формирование дивертивной стомы для протекции сформированного прямокишечного соустья, что превращает лечение в трехэтапный процесс [11,67]. Как справедливо подчеркивают А.И. Абелевич и соавт. (2014), у больных раком проксимального отдела ПК, осложненным ОТКН, при наложении разгрузочной стомы на среднюю или проксимальную треть сигмовидной кишки в последующем на радикальном этапе затрудняется не только мобилизация, но и возникают трудности с формированием трансплантата для анастомозирования с прямой кишкой. Таким образом, технические погрешности и неудачная локализация разгрузочной стомы могут существенно осложнить последующие этапы лечения.

По данным А.С. Сафонова (2017), после выведения колостом через мини-доступ у больных пожилого и старческого возраста летальность составила 13,7%.

Некоторые исследователи не обнаружили значительных преимуществ петлевых колостомий по сравнению с первичными резекциями при анализе непосредственных результатов лечения, в то же время они отмечают, что у пациентов со стомами увеличиваются сроки госпитализации [92, 116]. Согласно данным, приводимым B.Kulah et al. (2005), многоэтапный подход к лечению

данной категории больных с одной стороны сопровождается повторной хирургической травмой, а с другой – влечет за собой повышение материальных расходов и снижение качества жизни больных. Клинические данные также показывают, что число неблагоприятных исходов и осложнений после многоэтапных подходов в лечении ОТКН все еще сохраняется на высоком уровне [111].

Немаловажной проблемой, значительно влияющей на исходы лечения больных с ООНППК, является, по мнению А.В. Леонтьева и соавт. (2019), отсутствие у многих хирургов единого мнения и представлений о том, как правильно формировать кишечную стому. Это, как подчеркивают авторы, приводит к возникновению различных парастомальных осложнений, требующих длительного лечения и приводящих к задержкам и переносу сроков радикальных операций или комбинированной терапии, что, в свою очередь, негативно отражается на долгосрочных результатах лечения.

Дискутабельными остаются сроки осуществления радикального оперативного лечения после выведения декомпрессионных стом [65]. Как показывает анализ литературных источников, эти сроки у разных авторов колеблются от 6 дней до 1,5-2 месяцев [3, 4, 7, 9, 24, 30, 31, 49, 54]. Задержка выполнения радикальной операции нередко приводит к генерализации опухолевого процесса, развитию канцероматоза и лишает больных шансов на благоприятный исход [31]. По мнению И.В. Крочека и соавт. (2015), у больных после формирования стом и до радикального этапа, выполняемого через 4-6 недель, сохраняется раковая интоксикация, возможны кровотечения из неудаленных опухолей, а также повторное развитие кишечной непроходимости.

Некоторые авторы придерживаются мнения, что в некоторых случаях при ОТКН допустимо осуществление резекции по экстренным показаниям с одновременным созданием межкишечного соустья [9, 10, 71, 92, 151, 159, 161]. Приверженцы данного подхода полагают, что результаты после таких операций не хуже, чем у пациентов после обструктивных резекционных вмеша-

тельств, а частота такого тяжелого осложнения как несостоятельность межкишечного соустья составляет 2,2-12%, что сопоставимо, по их мнению, с плановой хирургией [8, 99, 123, 124, 144, 161].

R.T. Grundmann (2013) считает основными недостатками первичных резекций с формированием анастомоза на высоте ОТКН интраоперационные технические трудности и высокий риск несостоятельности межкишечного соустья.

K. Bielecki и P. Kamiński (2007) отмечают целесообразность выполнения одноэтапных резекционных вмешательств с восстановлением целостности кишки при низких операционных рисках (ASA I-II), в то время как при более высоких степенях риска выполнять операцию Гартмана. По данным этих авторов, послеоперационная летальность после резекций с анастомозом составила 5,5%, после обструктивных резекций – 21,6% и после паллиативных операций – 30%. В.Н. Эктов и соавт. (2017) считают допустимым в некоторых благоприятных случаях, в специализированных отделениях осуществлять одноэтапные резекционные вмешательства с наложением первичных толстокишечных соустий у пациентов с ОТКН опухолевой этиологии. Что, как считают авторы, увеличивает эффективность оперативного лечения и способствует ускоренной реабилитации пациентов.

По мнению L. Ansaloni et al., (2010), первичная резекция с анастомозом имеет преимущества, так как отпадает необходимость в дальнейшем хирургическом лечении, в то же время она может выполняться только у некоторых, специально отобранных пациентов. По мнению авторов, ее основные недостатки связаны с интраоперационными техническими трудностями и потенциально более высоким риском несостоятельности анастомоза, который всегда возникает в условиях неотложной хирургии. В.В. Дарвин и соавт. (2016) считают, что наложение первичного анастомоза при ОТКН возможно после эффективного стентирования места обтурации, а также у строго ограниченного контингента больных. По данным Г.П. Рычагова и соавт. (2016), у 7,7-20,8%

пациентов с КРР, осложненным ОТКН, которым осуществляются одноэтапные вмешательства имеет место несостоятельность сформированного соустья.

Г.А. Шишкина и соавт. (2017) считают, что первичный анастомоз при ОТКН опухолевого генеза, можно накладывать при увеличении диаметра толстой кишки не более 6 см, отсутствии нарушений трофики в стенке кишечника, только после адекватной декомпрессии с промыванием кишечного просвета. Кроме того, по мнению авторов, следует формировать дивертивную стому проксимальнее сформированного толстокишечного соустья. В то же время, по мнению R. Kube et al. (2010), формирование проксимальной стомы с целью протекции сформированного на высоте ОТКН толстокишечного анастомоза не снижает частоту его несостоятельности.

Немаловажным аспектом, который необходимо принимать во внимание, является соблюдение принципов онкологического радикализма, когда пациенты с опухолями толстой кишки подвергаются ургентному хирургическому лечению. Так многим хирургам при выполнении неотложной радикальной операции на высоте ОТКН необходимо бывает учитывать такие факторы как тяжесть состояния больного, длительность оперативного вмешательства, сложность проведения лимфодиссекции, сложности интраоперационных манипуляций, связанные с раздутыми кишечными петлями, потенциальный риск инфицирования брюшной полости в следствие возможной перфорации толстой кишки и т.д., что зачастую приводит к неадекватному объему резекции и негативно сказывается на отдаленных результатах лечения [38, 67, 82]. Еще одним фактором, влияющим на результаты лечения при выполнении экстренных радикальных операций у больных с ООНППК, является недостаточная подготовка многих хирургов, оказывающих неотложную помощь [38, 82]. Так, по мнению F. Teixeira et al. (2015), большинство их них могут выполнять операцию, ориентированную только на устранение развившегося осложнения неопластического процесса, без соблюдения концепций онкорадикализма.

Многие эксперты склоняются к этапному подходу в лечении ОТКН, когда на первоначальном этапе проводится удаление сегмента кишки с формированием стомы, а в последующем производится восстановительный этап [20, 149, 151, 164]. Отсутствие необходимости формирования анастомоза делает операцию Гартмана технически более простой и исключает риск несостоятельности, данная операция по-прежнему остается вариантом, также подходящим для менее опытных хирургов [111, 115, 116, 144, 164]. По мнению L. Ansaloni et al. (2010), операция Гартмана может использоваться у пациентов, находящихся в группе высокого риска. В то же время после резекционных вмешательств с формированием стомы частота летальных исходов достигает 17,3-23%, а послеоперационные осложнения развиваются у 38% больных [7, 55]. По мнению А.Г. Гринцова и соавт. (2017), преимуществами операции типа Гартмана является возможность одномоментного устранения ОТКН и удаления опухоли, однако тяжелая операционная травма при прогрессировании нарушений гомеостаза существенно повышает риск операции. Одним из основных недостатков обструктивной резекции является необходимость проведения второй серьезной операции для ликвидации колостомы, что также бывает связано, в том числе, с риском несостоятельности анастомоза. Кроме того, как отмечают некоторые авторы [90, 94, 127, 144, 164], только у 20% пациентов, принесших операции Гартмана, удается произвести реконструктивный этап. Таким образом, по мнению M.A. Mauro et al. (2000), B.J. van de Wall et al. (2010), значительная часть пациентов, подвергшихся подобным операциям, навсегда остается с колостомой.

По данным В.И. Помазкина (2015), у всех больных, перенесших обструктивные резекции, во время выполнения реконструктивного этапа в брюшной полости наблюдался спаечный процесс, носящий тотальный характер у 15% больных. При этом, по наблюдению автора, примерно 2/3 времени восстановительной операции занимал энтеролиз, который сопровождался травматизацией петель кишечника. В наблюдениях А.Г. Пономарева и Ю.В. Мансурова (2017) примерно у 23,8% больных обструктивная резекция толстой кишки не

являлась радикальной, у всех этих пациентов во время выполнения реконструктивного вмешательства выявлено прогрессирование онкопроцесса.

Г.П. Рычагов и соавт. (2016) отмечают, что после радикальных оперативных методов лечения у больных с ОТКН частота послеоперационных осложнений составила 36,7%, а послеоперационная летальность – 17,6%.

Из-за возникновения у многих пациентов серьёзных осложнений, таких как несостоятельность межкишечного анастомоза и прочих, возникла необходимость разработки альтернативных методов лечения, помимо срочного хирургического вмешательства [67, 80, 110, 131, 147]. Широкое распространение эндоскопических технологий купирования ОТКН, начавшееся более двух десятилетий назад, с помощью саморасширяющихся металлических стентов (SEMS), а также их современное использование, особенно с паллиативной целью и накопленная за эти годы доказательная база позволяют считать этот метод одним из приоритетных в качестве выбора при лечении ОТКН опухолевого генеза [152]. Паллиативное стентирование толстой кишки при ОТКН сопровождается более низкими показателями летальности в сравнении с хирургическими вмешательствами, а также более ранним применением паллиативной химиотерапии [152]. Тем не менее, по мнению S.Y. Seo и S.V. Kim (2020), применение данной методики, в качестве «моста к операции», у больных с операбельными опухолями толстой кишки, осложненными ОТКН, остается спорным из-за возникающих осложнений и недостаточно изученных отдаленных результатов лечения. По данным K.J. Gorissen et al. (2013), частота местных рецидивов была значительно выше в группе стентирования, чем в группе первичного хирургического вмешательства. В исследовании D.A. Sloothaak et al. (2013) у больных с прободением кишки после процедуры стентирования наблюдалась более высокая частота возникновения местных рецидивов. В то же время, стентирование толстой кишки может быть альтернативным вариантом лечения для возрастных пациентов с высоким операционно-анестезиологическим риском, имеющих отягощенный коморбидный статус [152].

Как отмечают в своих работах ряд специалистов [133,135,149], стентирование толстой кишки при ОТКН представляет собой относительно безопасную процедуру с частотой летальных исходов около 4%. Во время данной манипуляции, а также после ее выполнения могут возникнуть различные осложнения, такие как прободение кишечной стенки, миграция стента, реобструкция, боль и геморрагия. Первое из перечисленных осложнений является наиболее грозным, с летальностью, доходящей до 16% [81, 95]. M. Kobborg et al. (2017) считают, что применение SEMS для купирования проявлений ОТКН, как правило, является эффективным и безопасным методом, но осложнения наблюдаются примерно у 20% пациентов. В наблюдениях А.С. Сафонова (2017) у 11,9% больных КРР, осложненным ОТКН, перенесших стентирование отмечены летальные исходы.

Исследования последних лет не показали достоверного преимущества стентирования толстой кишки при ОТКН в сравнении с неотложным оперативным лечением [145]. За последнее десятилетие было опубликовано девять систематических обзоров с метаанализами [77, 86, 88, 120, 128, 136, 143, 145, 161] и восемь рандомизированных контролируемых исследований [79, 84, 96, 102, 103, 116, 140, 155, 164], в которых проводилась сравнительная оценка эффективности и безопасности эндоскопического стентирования толстой кишки у больных с ОТКН и экстренной операции. Вследствие различных причин были преждевременно прекращены три из восьми рандомизированных контролируемых исследований, одно было прекращено из-за высокой частоты несостоятельности анастомоза в группе ургентно оперированных больных [140], в то время как другие по причине развития частых тяжелых осложнений, в частности перфораций стенки кишки, ассоциированных со стентированием, в когорте пациентов, подвергнутых этой манипуляции [79, 87].

Одним из недостатков использования саморасширяющихся стентов у пациентов с новообразованиями толстой кишки, осложненными ОТКН, является их высокая стоимость [137, 169].

Тем не менее, A.Arezzo et al. (2017) считают, что вопреки сохраняющейся неопределенности в части долгосрочных результатов, использование саморасширяющихся стентов предпочтительнее неотложных вмешательств вследствие более низкого процента летальных исходов, частоты временных или постоянных стом и более высоких показателей формирования первичного анастомоза. Кроме того, стентирование толстой кишки может облегчить в последующем отсроченную лапароскопическую резекцию [152]. H. Shimizu et al. (2018) 15 пациентам после установки саморасширяющихся стентов выполнили плановые лапароскопические операции по поводу рака левосторонних локализаций и ПК. Средний интервал с момента введения стентов до лапароскопической операции составил 21,5 день. По мнению авторов, плановая лапароскопическая операция после стентирования толстой кишки является безопасной и осуществимой стратегией лечения ОТКН. Аналогичного мнения придерживаются, и другие исследователи [95,105, 108]. В то же время опыт использования лапароскопических операций после установки саморасширяющихся стентов у большинства авторов не велик, а также недостаточно изучены непосредственные и отдаленные результаты.

Кроме того, на сегодняшний день отсутствуют четкие рекомендации о сроках осуществления второго радикального этапа после установки саморасширяющихся стентов [83, 103, 151]. Y. Cao et al. (2019) считают возможным выполнять операции по удалению опухоли с формированием анастомоза через 5-15 дней после установки стента, по мнению авторов, за это время можно добиться разрешения непроходимости и уменьшить отек кишечной стенки. S.M. Sahebally et al. (2014) выполнили оперативное лечение в среднем через 79,6 ± 64,3 дня после установки SEMS, A.M. Watt et al. (2007) – через 2-12 дней, W. Li et al. (2019) – через 3-5 дней. K.M. Ho et al. (2013) сообщили, что двухнедельный интервал между вмешательствами позволяет полностью ликвидировать непроходимость и устранить отек тканей.

Таким образом, имеющиеся литературные данные подчеркивают необходимость дальнейших исследований и определения роли SEMS в лечении ОТКН.

В последние годы все чаще стали использоваться лапароскопические технологии в лечении ОТКН опухолевой этиологии [3, 7, 18, 35, 43, 57, 58, 73].

Применение передовой лапароскопической хирургии в практике многопрофильного стационара значительно улучшает результаты лечения пациентов осложненным КРР, сокращает издержки стационара и тем самым улучшает экономическую составляющую [43].

Использование видеолапароскопии в плановой хирургической и онкологической практике демонстрирует свои плюсы перед открытыми вмешательствами, включающие более лучшие непосредственные результаты, ускорение реабилитационного периода, сокращение сроков стационарной помощи, в то время как долгосрочные результаты лечения остаются сопоставимыми [32, 70].

В то же время, даже в плановой лапароскопической хирургии колоректального рака ряд факторов, таких как преклонный возраст больных, наличие тяжелой сопутствующей патологии, избыточная масса тела, распространенность опухолевого процесса, спаечная болезнь брюшной полости и т.д. существенно осложняют выполнение операций лапароскопическим доступом и зачастую приводят к конверсии [91, 137, 161]. Так, по данным S. Bell et al. (2018), повышенный индекс массы тела связан с более низкой вероятностью успешной попытки лапароскопической операции и более высокой частотой конверсии и перехода на лапаротомию (при раке ободочной кишки в 1,9 раза, при РПК в 4,1 раза). По мнению G.D. Zhang et al. (2015), такие факторы как мужской пол, недостаточный опыт оперирующего хирурга, перенесенные операции в анамнезе, индекс массы тела более 28 кг/м^2, диаметр опухоли более 6 см, местное или отдаленное распространение злокачественного процесса, а также

сочетание этих факторов, уменьшают вероятность успешного выполнения лапароскопических резекций прямой кишки и увеличивают вероятность конверсии.

Тем не менее, лапароскопия при экстренной хирургии по-прежнему считается сложной задачей и обычно не рекомендуется при отсутствии соответствующего опыта в этой области [80,95]. Так же, по мнению M. Mandrioli et al. (2016), нередко очень сложно осуществить лапароскопическое вмешательство при экстренной помощи во время ночного дежурства, поскольку процедура ограничена по времени, а также требует постоянного наличия соответствующего оборудования и обученного хирургического персонала, что особенно проблематично в небольших городах и сельских больницах.

W. Li et al. (2019) считают, что возможности использования лапароскопической хирургии у больных КРР на высоте ОТКН существенно ограничены и чреваты серьезными интра- и послеоперационными осложнениями. По мнению Z. Moghadamyeghaneh et al. (2021), при выполнении лапароскопического вмешательства по поводу ОТКН увеличивается продолжительность операции в сравнении с открытой операцией, что повышает риски развития послеоперационных осложнений.

По данным некоторых авторов, конверсия была необходима у 30-50% пациентов, чьи операции начинались лапароскопически, в первую очередь из-за интраоперационных сложностей и невозможности осуществить необходимый объем вмешательства на высоте ОТКН [44, 58].

Как отмечают M. Pisano et al. (2018), в настоящее время отсутствуют крупные рандомизированные исследования, подтверждающие эффективность и безопасность видеолапароскопии в лечении ОТКН опухолевой этиологии. Исходя из этих же позиций, ранее описанные преимущества лапароскопических вмешательств у пациентов с ОТКН по отношению к традиционным открытым операциям необходимо интерпретировать с осторожностью, считают R. Cirocchi et al. (2017).

Основным противопоказанием к использованию лапароскопических технологий в экстренной хирургии является нестабильность гемодинамики. Другая проблема связана с использованием углекислого газа для создания пневмоперитонеума из-за возможного развития дыхательной недостаточности с гиперкапнией и синдромом токсического шока у пожилых пациентов с мультикоморбидными заболеваниями [131]. Многие исследователи считают, что от выполнения лапароскопических вмешательств у больных с ОТКН следует воздержаться при ее декомпенсированных формах, высоких рисках анестезии, наличии тяжелой мультиморбидной патологии, распространенном перитоните, карциноматозе, предполагаемом тяжелом спаечном процессе после принесённых оперативных вмешательств [2, 14, 35, 37, 67]. Кроме того, выполнять видеолапароскопическое вмешательство на высоте ОТКН при раздутых кишечных петлях достаточно сложно и не всегда безопасно вследствие риска различных ятрогенных повреждений [63, 67].

По мнению J.Y. Tajima et al. (2020), в последние годы развитие хирургических инструментов и эндоскопических хирургических техник привело к широкому использованию лапароскопической хирургии даже при запущенных формах колоректального рака, в то же время нет единого мнения о хирургическом подходе у больных с ОТКН.

С.В. Артюхов (2017) считает, что до сегодняшнего дня недостаточно четко определены возможности лапароскопических технологий при лечении осложненного РТК.

Чаще всего хирургами выполняются лапароскопически ассистированные колостомии [3, 18, 49, 52, 53, 59, 121]. Ряд авторов считает, что во время выполнения лапароскопически ассистированных колостомий у большинства больных имеется возможность произвести в полном объеме ревизию брюшной полости, определить наличие и степень распространенности патологического процесса, что не представляется возможным осуществить при выведении стомы с использованием локального доступа [16, 29, 53].

Как отмечает С.В. Артюхов (2017), на первом этапе лечения ОТКН лапароскопическая диагностика с последующей лапароскопически ассистированной колостомией дает возможность стадировать опухолевый процесс, ликвидировать проявления непроходимости кишечника, а также определиться с дальнейшей тактикой лечения, которое можно провести в более ранние сроки. Как показывают данные литературы, сформированные после лапароскопической ассистенции колостомы, начинают функционировать сразу после операции, в то время как после лапаротомных операций перистальтическая активность толстой кишки восстанавливается только через 2-5 суток [3]. По мнению F.M. Chen et al. (2012), этапное лечение, когда сначала выполняется лапароскопическая колостомия для разрешения непроходимости, а в последующем лапароскопическая резекция толстой кишки с ликвидацией стомы, является осуществимым и эффективным методом лечения КРР, осложненного ОТКН. Кроме того, авторы предлагают выполнять лапароскопическую колостомию в случаях, когда не доступно стентирование толстой кишки.

В.А. Осипов и соавт. (2014) отмечают, что лапароскопически ассистированные колостомии удалось выполнить у нетяжелых пациентов, со стабильными показателями гемодинамики и с компенсированной формой ОТКН, в то время как суб и декомпенсированные формы ОТКН потребовали выполнения лапаротомии.

М.А. Дегонский (2008) осуществил 56 лапароскопических операций у больных с ОТКН с помощью мануальной ассистенции. K. Gash et al. (2011) выполнили 21 лапароскопическую резекцию у больных КРР, осложненным ОТКН. Как отмечают авторы, у больных с ОТКН лапароскопическое вмешательство осуществимо с наименьшими рисками осложнений и более быстрой выпиской из стационара. Н.В. Галашев и соавт. (2018) провели лапароскопические резекционные вмешательства с формированием первичных межкишечных соустий у 30 больных РТК, осложненным ОТКН, при этом авторы подчеркивают возможность осуществления таких вмешательств лишь в случаях «неосложненной» ОТКН. В своих публикациях А.М. Лотоков (2006) и К.В.

Пучков (2003) сообщили о выполнении радикальных лапароскопических резекций у 26 и 5 больных соответственно, при этом в большинстве своем данные вмешательства производились при компенсированных стадиях непроходимости.

В доступной литературе крайне мало работ, описывающих опыт осуществления лапароскопических резекций толстой кишки после успешного купирования проявлений ОТКН консервативными мероприятиями или после формирования разгрузочных стом [10, 27, 34, 41]. Так В.В. Дарвин и соавт. (2017) выполнили 2 пациентам лапароскопические резекции, H. Shimizu et al. (2018) – 15 пациентам, А.В. Шабунин и соавт. (2016) – 19 больным, F.M. Chen et al. (2012) – 20 больным, Б.Т. Цулеискири и соавт. (2017) – 31 больному, О.Э. Лучевич и соавт. (2018) – 87 больным.

По мнению О.Э. Луцевича и соавт. (2018), в общехирургических стационарах применение видеолапароскопии при лечении КРР, осложненного ОТКН, должно занять свое достойное место.

Как показывает анализ литературы, проблема диагностики и лечения ООНППК на сегодняшний день далека от своего решения. Несмотря на внедрение в клиническую практику различных малоинвазивных методик разрешения непроходимости и выполнения радикальных операций, остается предметом дискуссии объем и продолжительность консервативной декомпрессионной терапии, показания к выполнению и выбор вида декомпрессионных стом, объем, вид и сроки радикального оперативного вмешательства, показания и противопоказания к применению лапароскопических технологий у данной категории больных.

ГЛАВА 2. ХАРАКТЕРИСТИКА КЛИНИЧЕСКИХ НАБЛЮДЕНИЙ И МЕТОДЫ ИССЛЕДОВАНИЯ

2.1. Сравнительная характеристика контрольной и основной групп больных

Настоящее ретро- и проспективное исследование включало в себя результаты диагностики и лечения 133 больных, которые были госпитализированы с 2014 по 2021 годы в хирургические отделения ГБУЗ «Республиканская клиническая больница скорой медицинской помощи» МЗ РСО-Алания г. Владикавказа, ГБУ «Республиканская клиническая больница скорой медицинской помощи имени Умара Ильмановича Ханбиева» г. Грозного и ГБУ «Республиканский онкологический диспансер» г. Грозного.

Наблюдаемые нами больные были разделены на две группы, в основную группу включены 67 пациентов с ООНППК, которые были госпитализированы по экстренным показаниям, в контрольную группу вошли 66 больных с злокачественными, доброкачественными новообразованиями и стриктурами ПК, оперированные в плановом порядке.

Такие параметры как госпитализация по ургентным показаниям с подтвержденной клинически и инструментально ОТКН послужили основой для включения пациентов в основную группу.

При этом критериями исключения у данной когорты пациентов служили: наличие при поступлении перитонита, терминальное состояние больных (степень V по ASA).

В группу контроля вошли пациенты с РПК (T3-T4), доброкачественными и воспалительными стриктурами с I-III степенями тяжести физического состояния по ASA и отсутствием сопутствующих заболевании в острой фазе.

Из 133 больных, вошедших в исследование, мужчин было 68 (51,1%), женщин соответственно 65 (48,9%). В том числе в основной группе мужчин

было 34 (50,7%), женщин – 33 (49,3%). В контрольной группе мужчин было так же 34 (51,5%), женщин – 32 (48,5%) (рис. 1).

Рисунок 1 – Соотношение мужчин и женщин в сравниваемых группах

Средний возраст пациентов в основной и контрольной группах был сопоставим. Так в основной группе он составил 68±5,2 лет, в контрольной группе – 67±3,1 лет (рис. 2).

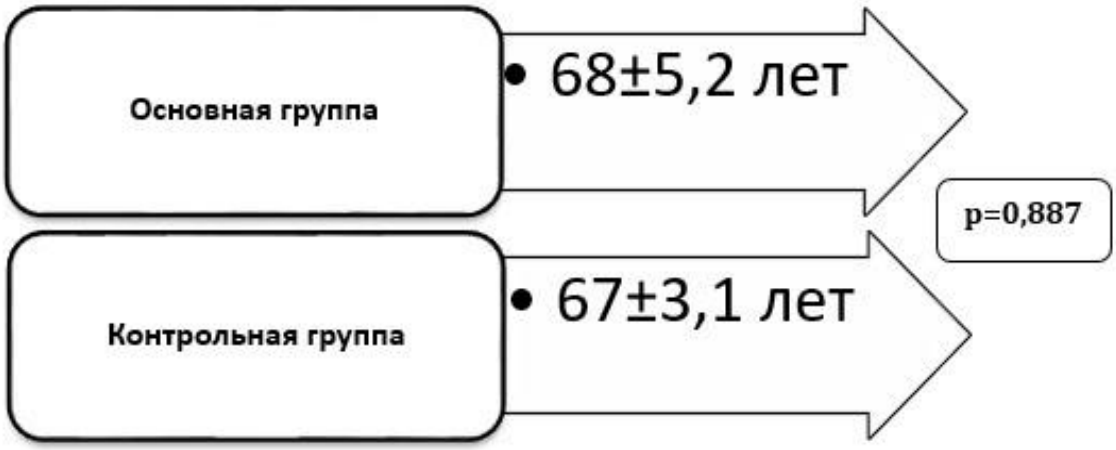

Рисунок 2 – Средний возраст пациентов в сравниваемых группах

В первые 6 часов от манифестации заболевания в основной группе госпитализировано 3 (4,5%) пациентов, в течение первых суток – 9 (13,4%) больных, через 24-48 часов – 18 (26,9%), через 48-72 часа – 24 (35,8%) и спустя 72 часа – 13 (19,4%) пациентов (рис. 3).

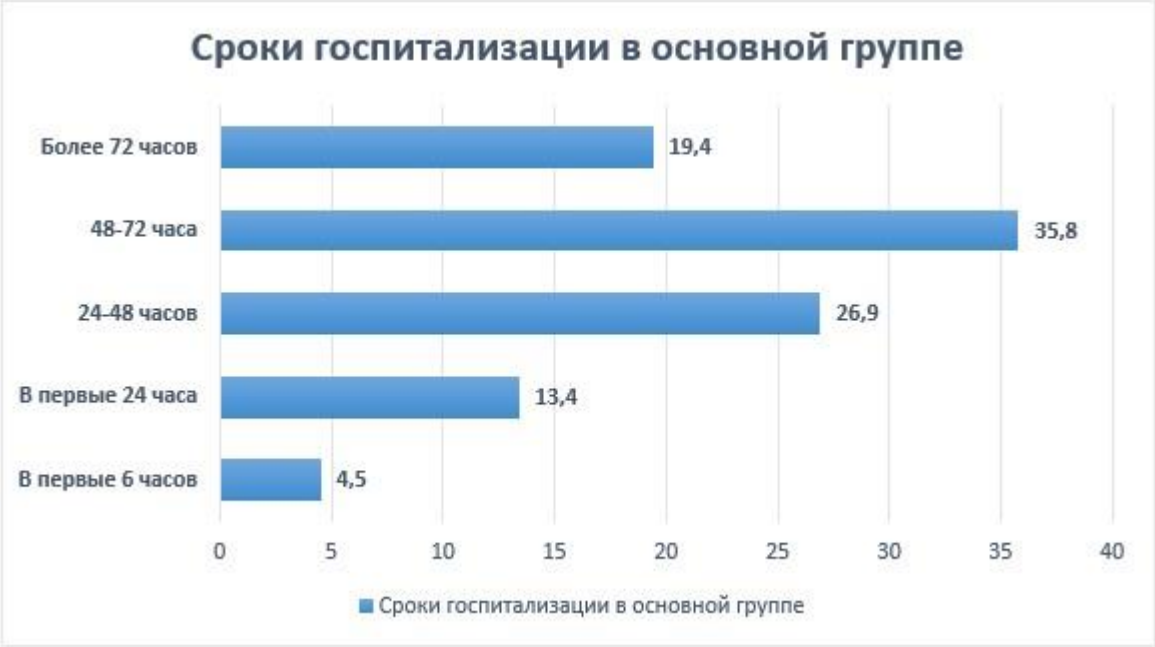

Рисунок 3 – Сроки госпитализации пациентов в основной группе

Предоперационную оценку физического статуса пациентов в обеих исследуемых группах производили, основываясь на критериях классификации ASA. При этом, если в группе контроля оценку риска анестезии осуществляли непосредственно перед запланированным хирургическим вмешательством, то в группе пациентов с ООНППК эту процедуру проводили при госпитализации больных, по завершении консервативной декомпрессионной терапии, перед формированием миниинвазивных разгрузочных стом и проведением радикального этапа лечения.

В контрольной группе у 19 (28,8%) больных риск анестезии после проведенной клинической оценки определен как I степени по ASA, у 35 (53,0%) как II и у 12 (18,1%) больных как III (рис. 4).

Рисунок 4 – Физический статус перед плановым оперативным вмешательством у пациентов в группе контроля

При поступлении в основной группе у 3 (4,5%) больных отмечена I степень по ASA, у 22 (32,8%) – II, у 33 (49,3%) – III и у 9 (13,4%) – IV степень (рис. 5).

Рисунок 5 – Физический статус при поступлении у больных основной группы

В обеих группах подавляющее число пациентов были пожилого возраста, в связи с чем большинство из них имело ту или иную сопутствующую патологию (рис. 6).

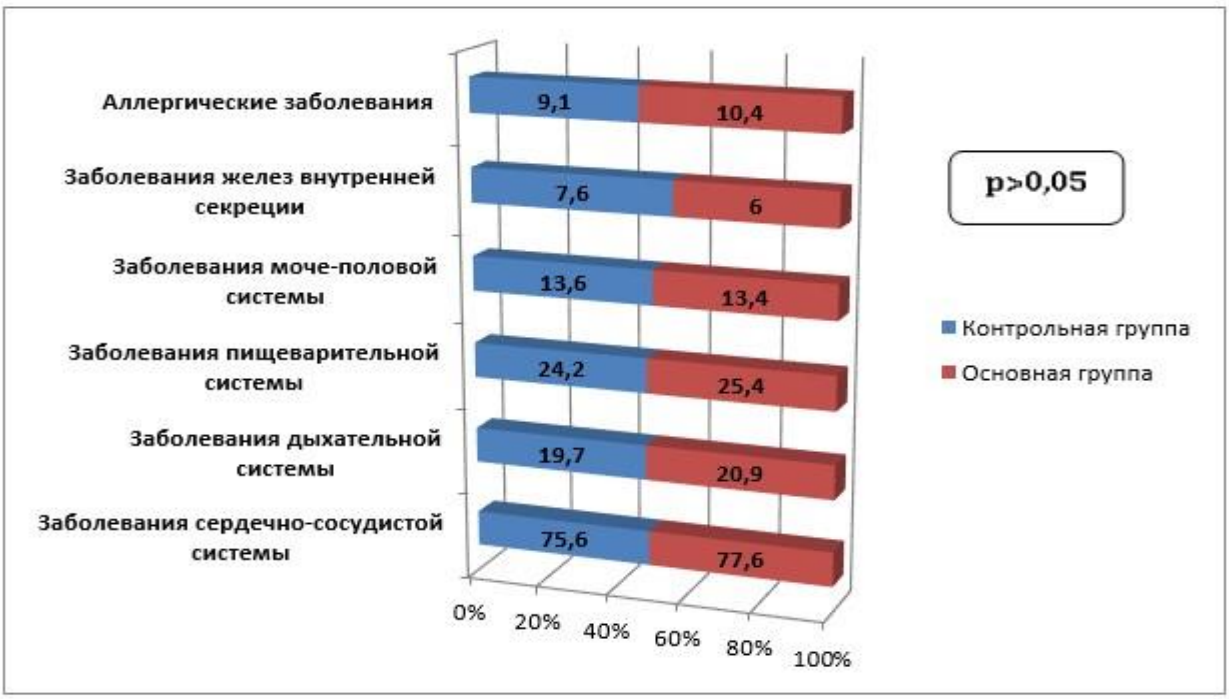

Рисунок 6 – Характер сопутствующей патологии
у больных сравниваемых групп

Наиболее часто у больных обеих групп имелись сопутствующие заболевания сердечно-сосудистой системы, в основной группе они отмечены у 52 (77,6%), а в контрольной у 50 (75,6%) пациентов (p=0,801). У 14 (20,9%) пациентов в основной группе были выявлены те или иные заболевания органов дыхания, в контрольной группе – у 13 (19,7%) (p=0,864). У 17 (25,4%) пациентов основной группы и у 16 (24,2%) пациентов контрольной группы были выявлены заболевания пищеварительной системы (p=0,881). Сопутствующие заболевания мочеполовой системы были выявлены у 8 (13,4%) пациентов основной группы и у 9 (13,6%) пациентов контрольной группы (p =0,770). У 4 (6,0%) пациентов основной группы и у 5 (7,6%) пациентов контрольной группы были диагностированы заболевания желез внутренней секреции (p=0,713). Аллергические заболевания встречались примерно с одинаковой частотой в обеих группах – у 7 (10,4%) и 6 (9,1%) пациентов соответственно (p =0,892).

Из 67 больных основной группы, у 62 (92,5%) пациентов причиной развития ОТКН был рак прямой кишки, у 3 (4,5%) больных воспалительные стриктуры прямой кишки и у 2 (3,0%) пациентов доброкачественные опухоли.

Из 66 больных контрольной группы у 63 (95,5%) был рак прямой кишки, а у 3 (4,5%) доброкачественные опухоли (p=0,732).

В обеих группах наиболее часто препятствие располагалось в проксимальных отделах прямой кишки. У 41 (61,2%) больного основной группы и у 39 (59,1%) пациентов контрольной группы опухоль локализовалась выше 12 см от края анального канала (p=0,805). От 7 до 12 см – у 18 (26,9%) пациентов основной и 21 (31,8%) больного группы контроля (p=0,531). Ниже 7 см – у 8 (11,9%) и у 6 (9,1%) пациентов соответственно (p=0,892) (табл. 1).

Таблица 1 – Локализация опухолевого процесса у больных основной и контрольной групп

Локализация опухоли	**Основная группа**	**Контрольная группа**	**p**
От 12 до 17 см	41 (61,2%)	39 (59,1%)	0,805
7-12 см	18 (26,9%)	21 (31,8%)	0,531
Ниже 7 см	8 (11,9%)	6 (9,1%)	0,892
Итого	67 (100%)	66 (100%)	-

Распределение по стадиям злокачественного опухолевого процесса пациентов сравниваемых групп представлено в таблице 2. В обеих группах зарегистрировано больше пациентов с II и III стадиями РПК.

Таблица 2 – Распределение по стадиям злокачественного опухолевого процесса у больных сравниваемых групп

Стадия	**TNM**	**Основная**	**Контрольная**	**p**
I	-	-	-	-
II	T3N0M0	24 (38,7%)	26 (41,3%)	p=0,771
	$T4_{ab}N0M0$	18 (29,0%)	20 (31,7%)	p=0,742
III	$T_{3-4}N_{1-2}M0$	16 (25,8%)	14 (22,2%)	p=0,639
IV	$T_{3-4}N_{0-2}M1$	4 (6,5%)	3 (4,8%)	p=0,983
Всего		62 (100%)	63 (100%)	-

По микроскопическому строению выявленных новообразований сравниваемые группы статистически не отличались. Отмечалось преобладание аде

нокарцином G2 в обеих группах (рис. 7).

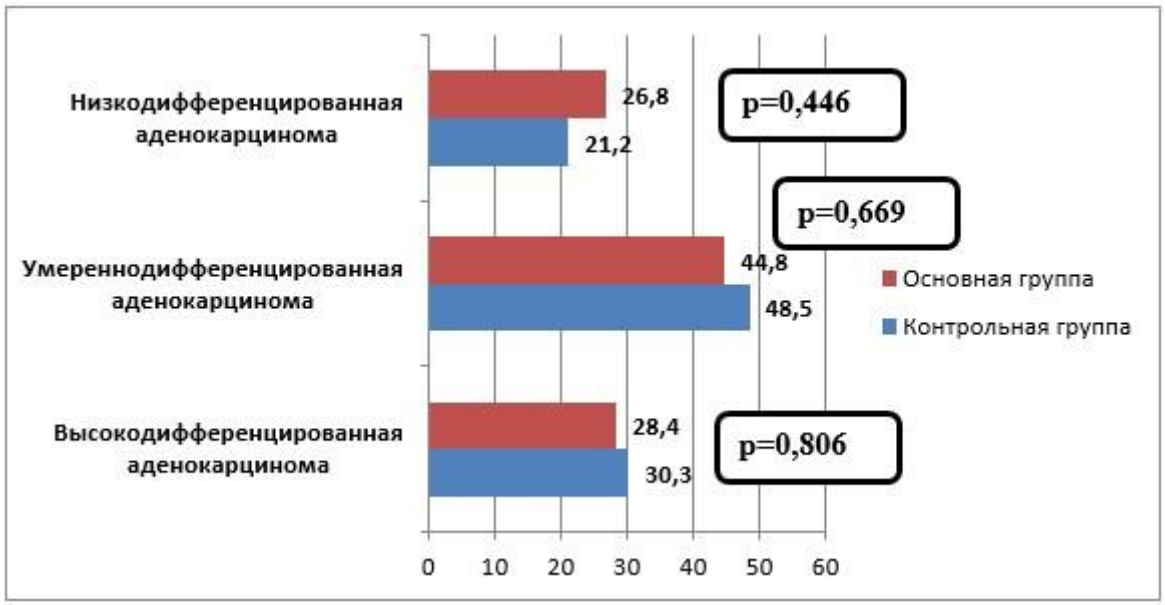

Рисунок 7 – Распределение больных в сравниваемых группах в зависимости от гистологической структуры злокачественных опухолей

2.2. Методы исследования и лечения

Всем 67 больным основной группы, госпитализированным по экстренным показаниям с клиническими признаками ОТКН, осуществлялись стандартные, общепринятые клинические и лабораторные методы исследований, что давало возможность обеспечить всестороннюю оценку общего состояния пациентов, характера и степени компенсации сопутствующей патологии, имеющихся нарушений метаболизма, уровня эндогенной интоксикации и проводить мониторинг изменений этих показателей на фоне проводимого лечения.

При поступлении проводился сбор жалоб больных, анамнеза заболевания, стандартный объем физикальных методов диагностики, пальцевое ректальное исследование и бимануальное вагинальное исследование у женщин.

В своей работе мы использовали стандартные общеклинические лабораторные исследования крови, включая расчеты ЛИИ, мочи, а также биохимические исследования крови с расчетом всех основных показателей, позволяющих получить достоверную информацию о состоянии метаболизма и работе

внутренних органов. С целью контроля развития воспалительных изменений и эффективности проводимой их коррекции у больных с ООНППК нами изучались в процессе работы белки острой фазы в плазме крови [69].

Также нами осуществлялись расчеты ЛИИ для оценки степени интоксикации, с этой целью мы использовали методики расчета ЛИИ по С.Ф. Химич (1989) и ЛИИ по А.А. Чиркину (1992) [10,33,66,69].

У всех больных обеих групп помимо расчетов ЛИИ исследовались другие показатели эндогенной интоксикации: МСМ, диеновые конъюгаты, малоновый диальдегид, лактоферрин. Исследования проводились при поступлении и в динамике после разрешения ОТКН перед радикальным этапом лечения.

Многочисленные нарушения обменных процессов были диагностированы у большинства больных основной группы. У 19 (28,4%) пациентов при госпитализации обнаружено снижение количества эритроцитов и гемоглобина в крови, у 32 (47,8%) больных – снижение концентрации ионов калия, у 12 (17,9%) – наблюдалось снижение общего и ионизированного кальция в крови и у 20 (29,9%) – имелось снижение концентрации уровня белка (рис. 8).



Рисунок 8 – Характер нарушений обменных процессов у больных с ООНППК

У больных, которые госпитализировались с ООНППК, нами применялись следующие специальные диагностические методики: ОРБП (67 больных), УЗИ (67 больных), РРС (39 больных), КС (28 больных), ИС (23 больных), КТ (28 больных).

Из специальных методов исследования с целью уточненной диагностики у больных основной группы использовались ОРБП и ультрасонография (у всех 67 пациентов).

ОРБП выполнялась по стандартной технологии. У всех пациентов основной группы ОРБП производилась дважды, первый раз при поступлении больного в стационар, второй раз – по прошествии 6 часов от начала проведения декомпрессионной и инфузионной терапии. Нами данное исследование осуществлялось для подтверждения наличия признаков ОТКН и с целью прогнозирования ее развития при проведении консервативных мероприятий. Кроме того, с помощью ОРБП можно было установить вероятное расположение уровня обструкции, проекцию поперечного и сигмовидного отделов ободочной кишки, а также подвздошно-слепокишечного угла, прежде всего у больных, которым планировалось наложение разгрузочных стом.

В своей работе мы использовали классификацию и способ прогнозирования исхода терапии, направленной на разрешение ОТКН, разработанные и внедренные В.З. Тотиковым [66].

Для расчета на рентгенограммах площади газа над уровнями жидкости нами использовались или специально расчерченная прозрачная пластина, или специальная компьютерная программа [66,68].

Всем 67 пациентам основной группы выполнялось ультразвуковое исследование. Данное исследование выполнялось при госпитализации больных, а также в предоперационный период. Целями его проведения были выявление признаков ОТКН, установление уровня и причины обтурации, распространенности опухолевого процесса, выявления признаков отдаленного метастазирования, других имеющихся заболеваний внутренних органов. Кроме того, во время проведения УЗИ оценивались кишечная моторика, диаметр кишечных

петель, толщина их стенок, наличие и объем жидкости в просвете кишечника и выпота в брюшной полости, основные параметры опухолевого сужения, признаки инфильтрации в окружающие анатомические структуры, перитуморозные изменения. Ультрасонография нами также использовалась с целью определения толщины передней брюшной стенки в правой подвздошной области и правом подреберье в предполагаемых точках формирования разгрузочных илео- или колостом, а также более точной локации илеоцекального угла и слепой кишки.

В контрольной группе перед оперативным лечением УЗИ было выполнено всем 66 (100,0%) пациентам.

У 28 (41,8%) больных основной группы при госпитализации произведена КТ, перед радикальным хирургическим этапом у 32 (47,8%) пациентов.

Целью исследования было уточнение основного диагноза, определение локализации опухоли, степени ее распространённости в окружающие ткани и структуры, перитуморозных воспалительных изменений, выявление регионарных и отдаленных вторичных опухолевых очагов, а также у больных с планируемой предоперационной лучевой терапией с помощью КТ осуществлялось проектирование полей облучения.

В контрольной группе КТ перед оперативным лечением произведено 51 (77,3%) больному.

У 23 (34,8%) пациентов основной группы осуществлена ирригоскопия. Данное исследование проводилось как с целью уточнения диагноза, так и для выявления этиологии ОТКН, уровня локализации препятствия, его диаметра, протяженности и размеров.

У 28 (41,8%) больных основной и у 36 (54,5%) пациентов контрольной группы с целью уточнения уровня локализации стриктуры, ее основных параметров и для патоморфологической верификации была выполнена колоноскопия. У 7 пациентов с ООНППК при выявленной длине стриктуры не более 5-6 см с помощью КС проводилась попытка ее реканализации.

У 39 (58,2%) больных основной группы и у 30 (45,5%) пациентов контрольной группы была выполнена РРС. Проводилось исследование с целью уточнения диагноза, характеристик опухолевой стриктуры ПК, забора биопсийного материала. У 9 пациентов РРС выполнялась для реканализации и ликвидации проявлений ООНППК.

У 10 (14,9%) больных основной группы после купирования признаков ООНППК и у 15 (22,7%) пациентов контрольной группы было выполнено МРТ малого таза.

У всех больных основной группы ВБД измерялось при госпитализации, после купирования проявлений ООНППК, а также перед осуществлением радикального этапа лечения с использованием методики Burch [68].

Для прогнозирования результатов декомпрессионной терапии и выработки последующей стратегии хирургического лечения в основной группе, мы применили в своей работе клиническую и рентгенологическую классификацию В.З. Тотикова [66], наряду с лечебно-диагностической программой, предложенной З.В. Тотиковым [68].

В основной группе, у 23 (34,3%) пациентов с I стадией ОТКН, радикальные или циторедуктивные хирургические вмешательства проводились обычно через 7-10 дней после устранения симптомов ОТКН и завершения предоперационной подготовки в соответствии с принятой в клинике лечебно-диагностической программой [68]. При наличии показаний этим пациентам назначалась предоперационная химиолучевая терапия. У 10 (40,0%) пациентов со II стадией ОТКН и у 6 (31,6%) больных с III стадией была успешно проведена реканализация опухолевой стриктуры, что позволило проводить в дальнейшем лечебные мероприятия по аналогии с пациентами с I стадией ОТКН. У 26 (38,8%) больных со II и III стадиями в течение 12-24 часов были сформированы проксимальные стомы: трансверзостомы у 20 пациентов, илеостомы у 3 пациентов, а также одноствольные сигмостомы из минидоступа у остальных 3 больных. Еще у 2 (3,0%) больных с канцероматозом – двуствольные постоянные сигмостомы из минидоступа.

Для облегчения выполнения декомпрессионных коло- и илеостомий, уменьшения развития воспалительных осложнений в постоперационном периоде со стороны стомы, особенно у больных с выраженной подкожной жировой клетчаткой, нами был разработан и использован в основной группе специальный ретрактор (патент на полезную модель № 206001 от 13.08.2021).

После выполнения послойного минилапаротомного разреза в рану устанавливался оригинальный ретрактор, который был специально разработан для увеличения диаметра раны и уменьшения ее толщины. Ретрактор состоял из металлического кольца (1), на котором могли перемещаться Г-образные пластины (2). Каждая пластина имела горизонтальную и вертикальную части. На конце вертикальной части был направляющий паз (4), в который вставлялась другая Г-образная пластина (3), также с возможностью перемещения. Эта дополнительная пластина была оснащена зацепом на конце и винтовым механизмом (5) для фиксации (рис. 9).

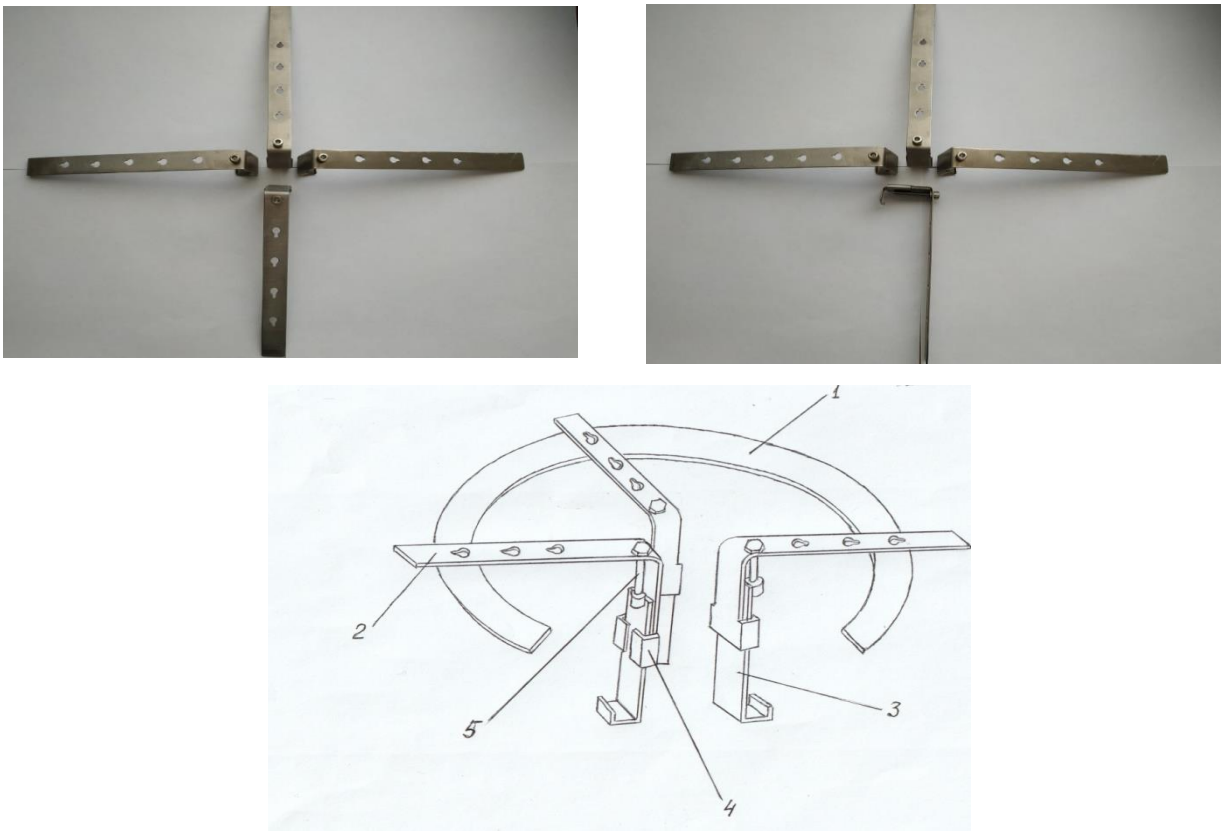

Рисунок 9 – Разработанный ретрактор для осуществления минилапаротомии (патент на полезную модель №206001 от 13.08.2021)

У 3 (4,5%) больных, которым на втором радикальном этапе планировалась лапароскопическая экстирпация прямой кишки, одноствольные сигмостомы мы формировали по разработанному в клинике способу [68]. Способ выполнялся следующим образом: в левой подвздошной области производили разрез до 4-5 см, вскрывали брюшную полость. В рану устанавливали аппарат Прудкова со специальными «крючками» или разработанный ретрактор. Этими же крючками уменьшали толщину передней брюшной стенки и расширяли рану. К ране подводили сигмовидную кишку и в средней трети накладывали два кисетных шва с расположением узлов в противоположных краях. Специальным троакаром производили пункцию, орошали и опорожняли кишечник. Затем продольным сшивающим аппаратом кишку пересекали. Приводящую петлю до необходимых размеров с сохранением краевого сосуда мобилизовывали. Отводящую погружали в брюшную полость, приводящую выводили в виде одноствольной сигмостомы (рис. 10, 11).

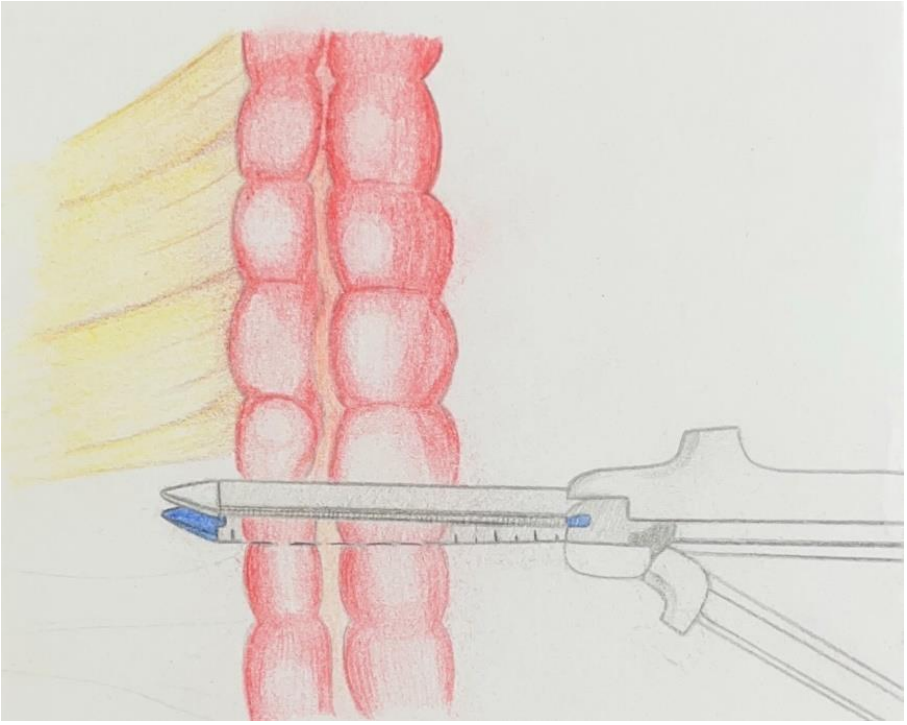

Рисунок 10 – Прошивание и пересечение сигмовидной кишки сшивающим аппаратом

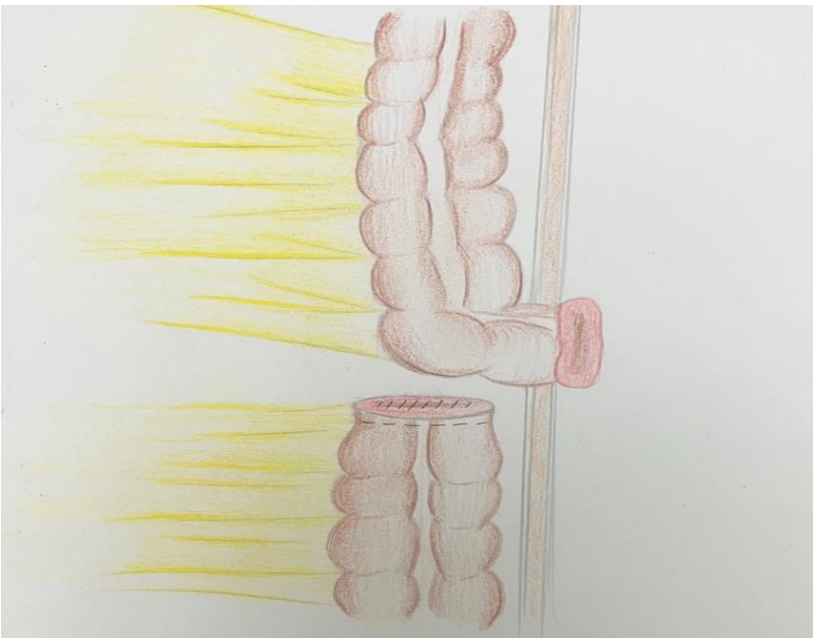

Рисунок 11 – Формирование одноствольной сигмостомы

В случае, когда на втором радикальном этапе планировалась передняя или низкая передняя резекция ПК, нами во время первого этапа осуществлялось формирование декомпрессионных двуствольных трансверзостом из минидоступа в правом подреберье, если планировалось вмешательство на печени – формировались двуствольные илеостомы в правой подвздошной области. Во время выполнения радикального этапа видеолапароскопическим доступом установка портов и выполнение самого вмешательства осуществлялись по стандартным методикам.

В основной группе у 2 (3,0%) пациентов, у которых планировалась дистальная граница резекции на уровне пуборектальной линии, был применен новый метод формирования колоанального анастомоза. Этот метод был разработан с целью минимизации травматизации внутреннего сфинктера (патент на изобретение №2786108 от 16.12.2022). Способ при видеолапароскопическом доступе выполнялся следующим образом. Первая бригада устанавливала порты на передней брюшной стенке в типичных местах и производила мобилизацию прямой кишки с использованием стандартных технических приемов. Вторая бригада со стороны промежности в анальный канал устанавливала специальный анальный ретрактор (патент на полезную модель №222141 от

12.12.2023), который состоит из плоского металлического кольца (1), диаметром 10 см, с двумя фиксирующими стержнями по бокам (2), на котором выполнены четыре направляющие с прорезями для четырех крючков и четыре отверстия с резьбой, и четыре крючка, каждый из которых состоит из трех полос, первая полоса длиной 6 см, шириной 0,6 см (3), с продольной прорезью посередине длиной 5 см, шириной 0,2 см (4), прикреплена к кольцу болтом через отверстие в кольце с возможностью перемещения по горизонтали, вторая полоса, длиной 4,5 см, шириной 0,6 см (5), соединена на дистальном конце с первой под углом 90 градусов вниз и имеющая загнутый на 90 градусов конец, третья полоса длиной 2 см, шириной 0,6 см (6), соединена с первой полосой на противоположном ее конце под углом 90 градусов вверх, и выполнена с отверстием с резьбой для регулирующего размер тракции болта (рис. 12).

На 0,5-1,0 см ниже опухоли специальной иглой или иглой Дешана, прокалывая всю стенку прямой кишки циркулярно устанавливали лигатуру и герметично обтурировали просвет кишки. Отступив на 0,5-1,0 см от лигатуры, стенку кишки пересекали циркулярно. В случаях затрудненной мобилизации ПК в дистальных отделах из абдоминального доступа, вторая хирургическая бригада приступала к выделению кишки со стороны промежности, продвигаясь в проксимальном направлении. Для этого в анальный канал вместо специального зеркала вставляли систему для однопортовых вмешательств, и мобилизация продолжалась в проксимальном направлении с использованием видеолапароскопической техники. После мобилизации и удаления прямой кишки через миниразрез на переднюю брюшную стенку выводили низведённую культю. На противобрыжеечной стенке, отступя 5-6 см от края культи низводимой кишки осуществляли колотомию и формировали J-образный резервуар с помощью линейного степлера (1) или шли на боко-концевой анастомоз, в этом случае ограничивались разрезом по этой же стенке в 4-5 см от края культи. Далее через это 10 мм отверстие в просвет кишки устанавливали специальное латексное устройство длиной 20 см.

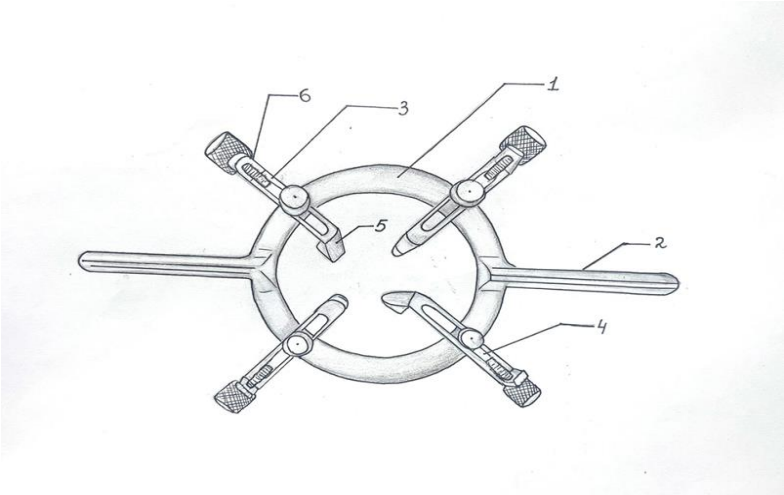



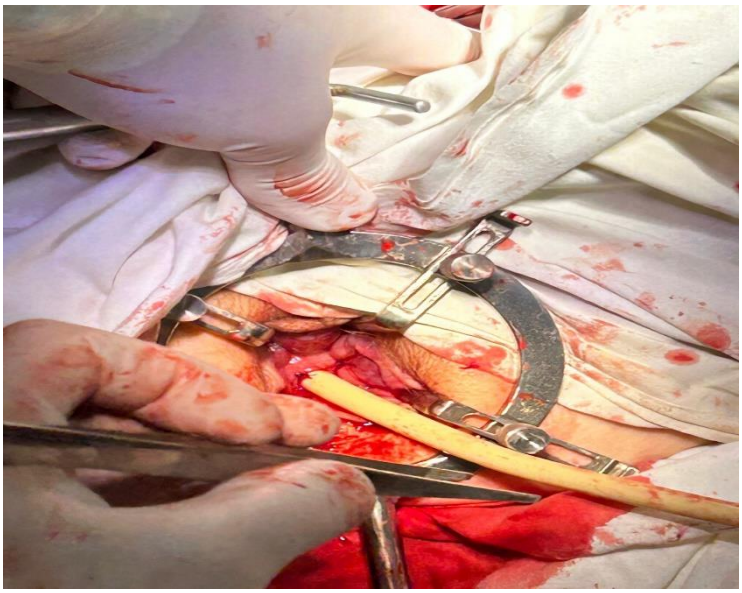

Рисунок 12 – Анальный ретрактор

(патент на полезную модель №222141 от 12.12.2023)

В проксимальной своей части устройство имело вид конуса, основание которого было диаметром 35 мм (2), далее оно сужалось до 10 мм к вершине конуса (3), и далее продолжалось в виде трубки того же диаметра. С целью герметичной фиксации низводимой кишки к специальному устройству на уровне вершины последнего по окружности колотомического отверстия выполняли кисетный шов (4). Низводимую культю с латексным устройством опускали в брюшную полость, малый таз, минилапаротомную рану ушивали послойно наглухо. После создания достаточного давления в брюшной полости латексное устройство со стороны промежности захватывали зажимом, низводимую культю низводили и укладывали в необходимой позиции. Промежностная бригада после удаления однопортовой системы в анальный канал устанавливала специальное зеркало-анальный ретрактор. Отдельными узловыми швами (в количестве 5-6) наложенными в 1,0 см от латексного устройства по окружности, сшивали резервуар и отводящую культю. Со стороны низводимой кишки с захватом серозного, мышечного, подслизистого слоя и со стороны дистальной культи – всех слоев. Устройство плотно подтягивали в дистальном направлении и прижимали к леваторам и культе анального канала. Устройство плотно фиксировали к коже промежности отдельными лигатурами (рис. 13).

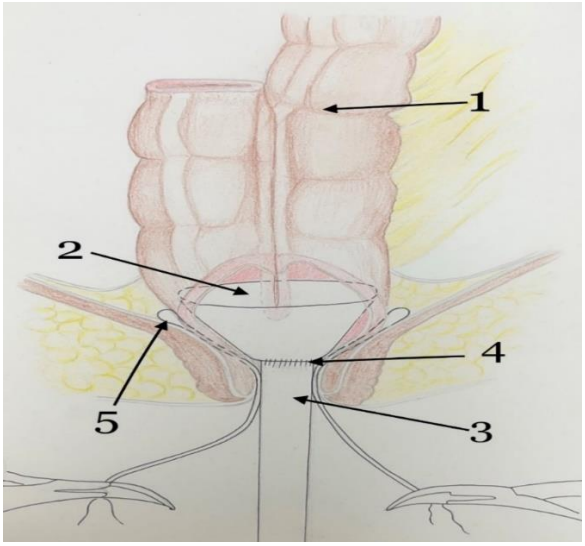

Рисунок 13 – Способ формирования резервуарного колоанального анастомоза (патент на изобретение №2786106 от 16.12.2022)

В контрольной группе 45 (68,2%) больным, а в основной – 39 (62,9%) пациентам радикальные оперативные вмешательства были начаты лапароскопическим доступом, в то время как у 21 (31,8%) больного контрольной и у 23 (37,1%) пациентов основной группы – открытым. Использовались у всех больных стандартные технологии.

Химиолучевая терапия до операции была проведена у 12 (17,9%) пациентов основной группы и у 13 (19,7%) больных контрольной. Показаниями к ее проведению считали опухоли в стадии Т3-Т4, расположенные ниже 10 см от края анального канала, либо стадии N1-2 тех же локализаций опухоли. Пациентам проводилась пролонгированная лучевая терапия РОД 2 Гр СОД 50 Гр ежедневно 5 раз в неделю. Лучевая терапия дополнялась химиотерапией фторпиримидинами. Оперативное вмешательство выполнялось спустя 6-8 недель после окончания курса химиолучевой терапии.

2.3. Методы статистического анализа

Данные, полученные в ходе нашего исследования, подвергались статистическому анализу с использованием методов, принятых в современной медицинской науке. Для статистической обработки материалов использовалось программное обеспечение STATISTICA 13 (StatSoft, Inc., США), работающее на операционной системе Windows 7. Для оценки статистически значимых различий между количественными параметрами с нормальным распределением применялся t-критерий Стьюдента, где M обозначает среднюю арифметическую, m± – коэффициент достоверности средней арифметической, p - вероятность ошибки, n – число степеней свободы. В случае несоблюдения нормального распределения использовался критерий Манна-Уитни. Для определения статистической значимости различий в парных измерениях применялся парный t-критерий Стьюдента. Все различия считались статистически значимыми при значении $p<0,05$. Для проверки значимости связи между двумя качественными переменными использовался

критерий Хи-квадрат ($\chi 2$) Пирсона. В случае наличия значений в таблице сопряженности меньше 10, но больше 5, применялись критерии $\chi 2$ с поправкой Йейтса или с поправкой на правдоподобие. При значениях меньше 5 использовался двусторонний вариант точного критерия Фишера. Все выявленные различия считались статистически значимыми при $p<0,05$ [68].

ГЛАВА 3. ОПРЕДЕЛЕНИЕ ПОКАЗАНИЙ И ПРОТИВОПОКАЗАНИЙ К ВЫПОЛНЕНИЮ ВИДЕОЛАПАРОСКОПИЧЕСКИХ ОПЕРАТИВНЫХ ВМЕШАТЕЛЬСТВ У БОЛЬНЫХ С ОСТРЫМ ОБТУРАЦИОННЫМ НАРУШЕНИЕМ ПРОХОДИМОСТИ ПРЯМОЙ КИШКИ (СОБСТВЕННЫЕ ДАННЫЕ)

При проведении лапароскопических вмешательств у больных с ООНППК ровно, как и при плановых операциях, требуется соблюдение нескольких условий. К ним относятся: обеспечение достаточного пространства для надлежащего обзора и работы с эндоскопическими инструментами, физиологический уровень ВБД, оптимальные параметры физического статуса пациента (I-II степени по ASA), а также отсутствие выраженных адгезивных сращений или локального распространения опухоли [31]. В нашем исследовании мы поставили перед собой задачу выявить возможность осуществления лапароскопических операций у пациентов с ООНППК с надлежащим исполнением всех критериев, рекомендуемых при выполнении плановых лапароскопических манипуляций при опухолях ПК.

Для этого мы проанализировали ключевые параметры пациентов, поступивших экстренно с клиникой ООНППК, а также больных, госпитализированных для планового хирургического лечения.

3.1. Основные физиологические и клинико-лабораторные параметры у пациентов контрольной группы при поступлении и определение показаний к лапароскопическим радикальным вмешательствам

Как показывает анализ литературы, на сегодняшний день не определены оптимальные критерии и параметры, которые бы позволили с минимальным риском осуществлять у больных с ООНППК лапароскопические оперативные вмешательства. В большинстве сообщений авторы приводят небольшой опыт подобных вмешательств, как правило, у пациентов с компенсированной или

субкомпенсированной стадией непроходимости, или при хронических ее формах [8, 13, 162].

В нашем исследовании при определении показаний и противопоказаний к радикальным или циторедуктивным лапароскопическим вмешательствам у пациентов основной группы, мы сочли целесообразным использовать те же критерии, что и при плановых видеолапароскопических операциях по поводу новообразований ПК. Принимая во внимание отсутствие конкретных и выверенных рекомендаций для дифференциации пациентов на плановые лапароскопические вмешательства при новообразованиях ПК, мы решили конкретизировать эти параметры, детальнее определить показания и противопоказания для лапароскопического доступа у больных контрольной группы, госпитализированных планово. На основе этих критериев далее осуществлять лапароскопические вмешательства в основной группе пациентов с ОТКН.

Для этого мы включили в исследование 66 пациентов, составивших группу контроля, которые были госпитализированы на плановое хирургическое лечение опухолей прямой кишки.

Все пациенты были обследованы в полном объеме, всем выставлен диагноз, осуществлена необходимая подготовка в предоперационном периоде с коррекцией гомеостаза и фоновой патологии. Таким образом, у всех пациентов контрольной группы отсутствовали прямые противопоказания к проведению операций в плановом порядке.

Пожилой и старческий возраст многих пациентов нередко служит основанием для отказа от использования лапароскопических технологий.

В группе контроля большая часть пациентов была старше 60 лет. Средний возраст составил 67±3,1 лет. В контрольной группе мужчин было 34 (51,5%), женщин – 32 (48,5%). Распределение по полу и возрасту больных контрольной группы представлена на рисунке 14.

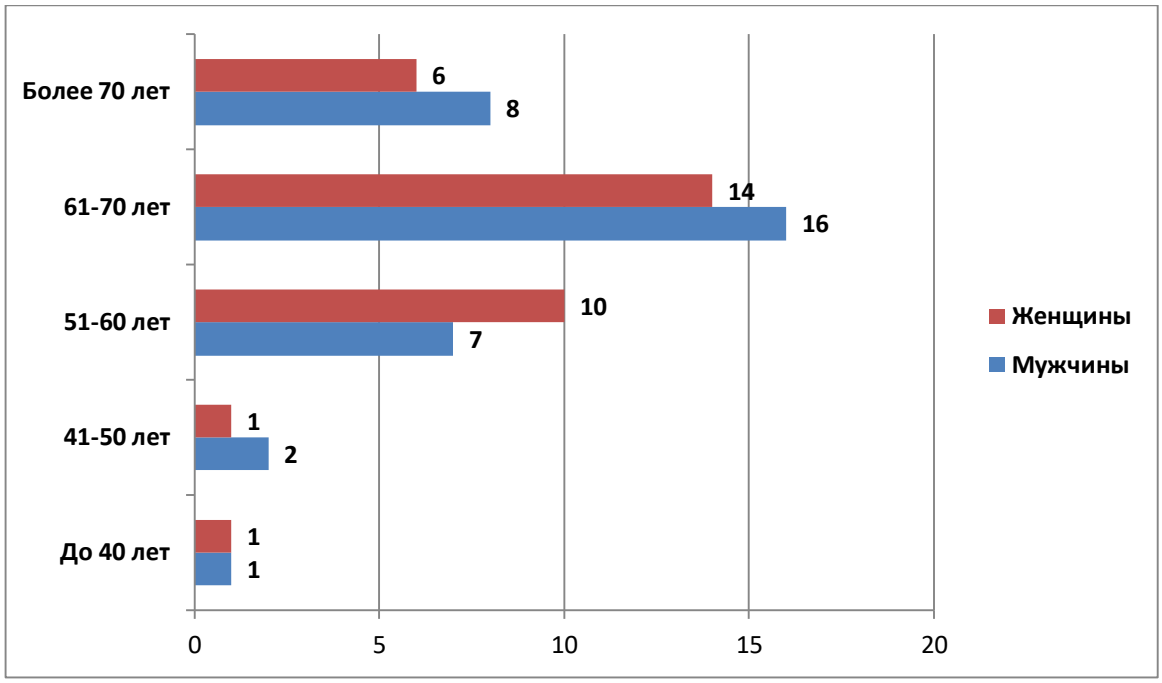

Рисунок 14 – Возрастной и половой состав пациентов в контрольной группе

До 40 лет в контрольной группе была 1 (1,5%) пациентка и 1 (1,5%) пациент. В возрасте от 41 до 50 лет – 1 (1,5%) больная и 2 (3,0%) больных, от 51 до 60 лет – 10 (15,2%) и 7 (10,6%), от 61 до 70 лет – 14 (21,2%) и 16 (24,2%) и старше 70 лет – 6 (9,1%) и 8 (12,1%) соответственно.

У большинства больных контрольной группы, с учетом возраста, имелись те или иные сопутствующие заболевания (рис. 15).

Рисунок 15 – Сопутствующая патология у пациентов контрольной группы

Наиболее часто встречалась патология сердечно-сосудистой системы, она имелась у 50 (76,5%) пациентов. Патология органов дыхания была у 13 (19,7%) пациентов. При этом у 9 (13,6%) больных отмечался хронический бронхит, у 4 (6,1%) в анамнезе была бронхиальная астма. Различные заболевания пищеварительной системы были отмечены у 16 (24,2%) пациентов, в том числе воспалительные заболевания желудка и двенадцатиперстной кишки – у 12 (18,2%) больных, хроническая патология поджелудочной железы и желчнокаменная болезнь – 4 (6,1%) пациентов. Патология почек и органов репродуктивной системы была выявлена у 9 (13,6%) пациентов, из них у 3 (4,5%) больных была мочекаменная болезнь, у 4 (6,1%) пациентов – кисты придатков или доброкачественные опухоли матки, у 2 (3,0%) больных – аденомы предстательной железы. Патология желез внутренней секреции была у 5 (7,6%) больных, при этом у 4 (6,1%) больных отмечался сахарный диабет и у 1 (1,5%) пациента – эндемический зоб. У 6 (7,1%) больных отмечались аллергические заболевания.

В контрольной группе всем пациентам, у кого имелись сопутствующие заболевания в стадии обострения до осуществления хирургического вмешательства проводилась необходимая терапия, исходя из этого, непосредственно перед операцией у 19 (28,8%) больных физическое состояние было определено как I степени по ASA, у 35 (53,0%) пациентов как II и у 12 (18,1%) как III степени по ASA (рис. 16).



Рисунок 16 – Операционно-анестезиологический риск по ASA
у пациентов контрольной группы перед оперативным вмешательством

У 46 (73,0%) больных в группе контроля по данным проведенного комплексного обследования была выставлена II стадия рака ПК, у 14 (22,2%) пациентов III стадия и у 3 (4,8%) – IV стадия (рис. 17).

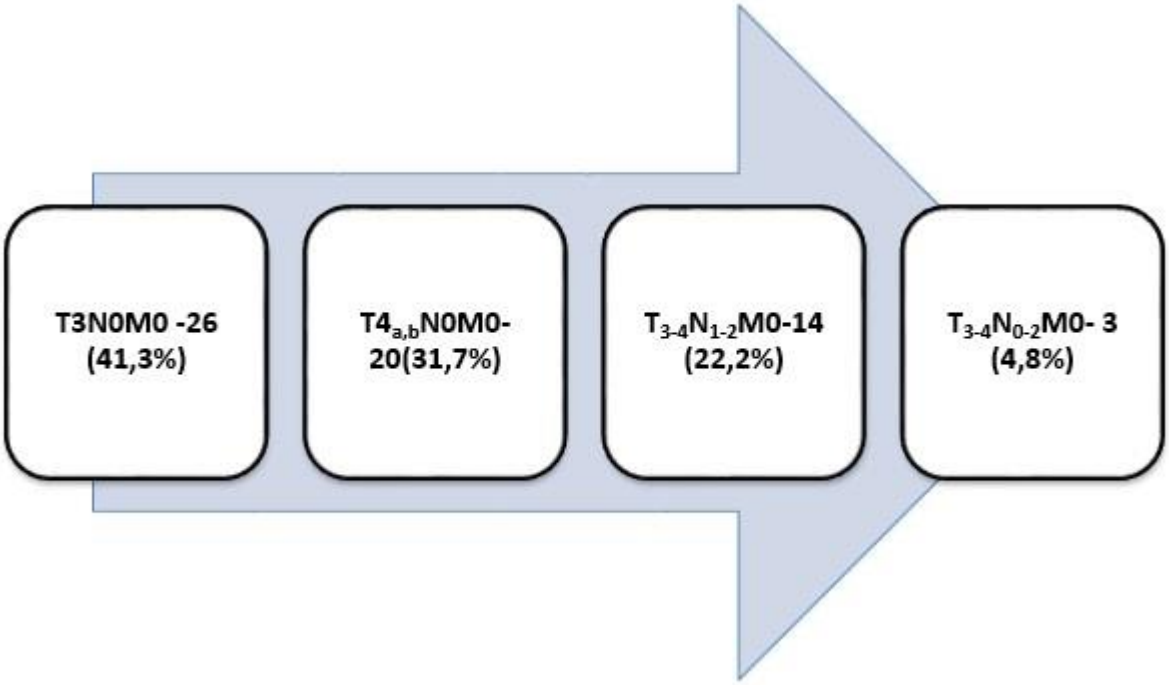

Рисунок 17 – Распределение по стадиям злокачественного опухолевого процесса у пациентов контрольной группы

Из 66 пациентов контрольной группы у 17 (25,8%) больных после операции была верифицирована инвазия новообразования в окружающие анатомические структуры, еще у 4 (6,1%) пациентов после патоморфологического исследования обнаружен перитуморозный воспалительный процесс. Перифокальный воспалительный процесс с признаками абсцедирования на этапе дооперационного обследования был выявлен еще у 6 (9,1%) больных. Интраоперационно он был верифицирован у 4 (6,1%) из них, еще у 2 больных наблюдалось прорастание новообразования в забрюшинную клетчатку.

Согласно данным УЗИ и КТ, вторичные очаги в регионарных лимфатических узлах наряду с местнораспространенным процессом были обнаружены у 9 (13,6%) пациентов. Впоследствии они были верифицированы у 7 (10,6%) пациентов, в то время как у 2 (3,0%) больных отмечался ложноположительный результат.

У 2 (3,0%) пациентов, по данным этих диагностических методов, были идентифицированы метастатические очаги в печени. В 1 (1,5%) случае они не были диагностированы в дооперационном периоде, но были выявлены при проведении лапароскопической передней резекции ПК.

У 5 (7,6%) больных с новообразованиями ПК, при отсутствии инвазии в окружающие структуры, в дооперационном периоде, по данным КТ и УЗИ, диагностированы вторичные опухолевые очаги в регионарных лимфатических узлах, еще у 1 (1,5%) больного они не были диагностированы с помощью вышеуказанных методов, однако были обнаружены, по данным гистологического исследования удаленного препарата.

Одним из важных факторов, оказывающим влияние на возможность осуществления лапароскопического радикального вмешательства у больных с опухолями прямой кишки являются антропометрические характеристики пациентов. В частности, такой фактор как ожирение существенно осложняет выполнение лапароскопических вмешательств, он связан с более низкой вероятностью их успешного выполнения и более высоким уровнем конверсии в открытую операцию при попытке лапароскопии, что зачастую заставляет отказываться от подобных вмешательств.

Из 66 больных контрольной группы у 2 (3,0%) отмечался дефицит массы тела (ИМТ<18,5), еще у 22 (33,3%) были нормальные показатели массы тела (ИМТ≥18,5 и <25), избыточная масса тела наблюдалась у 19 (28,8%) больных (ИМТ≥25 и <30). У 23 (34,8%) пациентов имелось ожирение: I степени – у 15 (22,7%) пациентов (ИМТ ≥30 и <35), II степени – у 6 (9,1%) (ИМТ≥35 и <40) и III степени – у 2 (3,0%) (ИМТ≥40) больных (рис. 18).

У 4 (17,4%) больных из 23 отмечался абдоминальный тип ожирения.

У 3 (4,5%) больных контрольной группы в анамнезе были множественные лапаротомии вследствие перитонита или спаечной болезни, у всех на передней брюшной стенке отмечались грубые послеоперационные рубцы.



Рисунок 18 – ИМТ у пациентов контрольной группы

Такие факторы как преклонный возраст пациентов, наличие тяжелой сопутствующей патологии, местнораспространенный характер процесса, предшествующие оперативные вмешательства (лапаротомии) в анамнезе, наличие генерализованных форм КРР, II и III степень ожирения, а также комбинация вышеуказанных факторов у 21 (31,8%) больного контрольной группы послужили причиной отказа от лапароскопического вмешательства. Все эти больные были оперированы лапаротомным доступом и далее были исключены из исследования (рис. 19).

Рисунок 19 – Факторы, послужившие причиной отказа
от лапароскопических операций у 21 больного в контрольной группе

Оперативное лечение у оставшихся 45 (68,2%) больных было начато лапароскопическим доступом с применением стандартных приемов (табл. 3)

Таблица 3 – Виды операций у пациентов контрольной группы

Виды операций	**Лапароскопические**	**Открытые**	**Всего**
ПР	25	14	39 (59,1%)
НПР	17-1=16	4+1=5	21 (31,8%)
ЭПК	3-1=2	3+1=4	6 (9,1%)
ИТОГО	45-2=43	21+2=23	66 (100,0%)

У 1 больного во время выполнения лапароскопической НПР был выявлен местнораспространенный характер процесса, что потребовало конверсии доступа и перехода на лапаротомию, еще у 1 больного с предполагаемой лапароскопической ЭПК обнаружен канцероматоз, что так же потребовало перехода на открытый доступ. Таким образом, из 45 больных, лапароскопически операция была завершена у 43.

При этом у 25 (58,1%) из 43 больных была выполнена передняя резекция ПК, в том числе у 2 пациентов с сегментарной резекцией печени, у 10 (23,2%) – НПР и у 2 (4,7%) – ЭПК.

При этом среднее время выполнения лапароскопической передней резекции прямой кишки составило 231±38,6 минут, низкой передней – 252±31,2 минуты, экстирпации прямой кишки – 228±28,3 минуты.

В группе контроля после ПР, выполненной с использованием видеолапароскопических технологии, умер 1 пациент на фоне острой сердечно-сосудистой недостаточности.

Осложнения в постоперационном периоде наблюдались у 3 пациентов, у 1 больного после ПР на 4-е сутки диагностирована несостоятельность колоректального соустья, в связи с чем больному была сформирована проксимальная двуствольная илеостома из минидоступа. У других 2 пациентов отмечено нагноение минилапаротомной раны.

3.2. Основные физиологические и клинико-лабораторные параметры у пациентов основной группы при поступлении

Средний возраст пациентов в основной группе был сопоставим с группой контроля и составил 68±5,2 лет. При этом мужчин было 34 (50,7%), женщин – 33 (49,3%). Распределение пациентов основной группы по полу и возрасту представлено на рисунке 20.

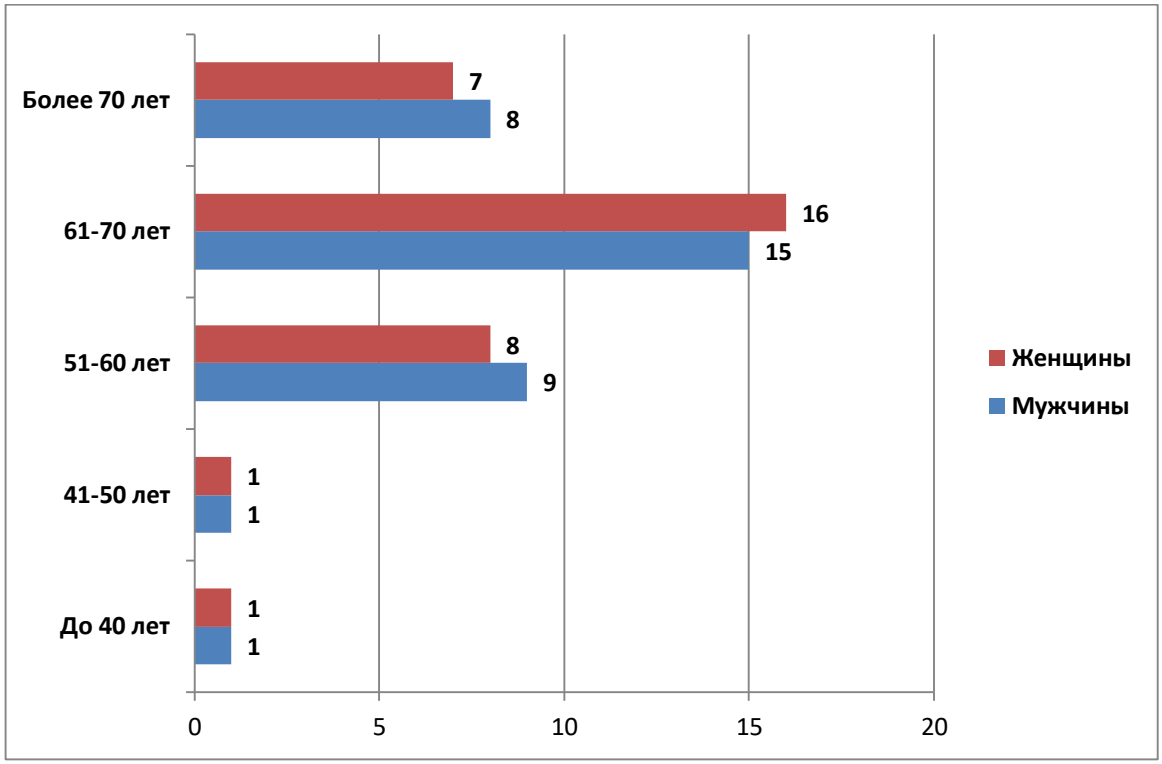

Рисунок 20 – Возрастной и половой состав пациентов основной группы

До 40 лет в основной группе была 1 (1,5%) пациентка и 1 (1,5%) пациент. В возрасте от 41 до 50 лет – 1 (1,5%) больная и 1 (1,5%) больной, от 51 до 60 лет – 8 (11,9%) и 9 (13,4%), от 61 до 70 лет – 16 (23,9%) и 15 (22,4%) и старше 70 лет – 7 (10,4%) и 8 (11,9%) соответственно.

У большинства больных основной группы, так же, как и в контрольной, с учетом возраста, имелись те или иные сопутствующие заболевания (рис. 21).

Наиболее часто, так же, как и в группе контроля, встречалась патология сердечно-сосудистой системы, она имелась у 52 (77,6%) пациентов.

Рисунок 21 – Сопутствующая патология у больных основной группы

Патология органов дыхания была у 14 (20,9%) пациентов. При этом у 7 (10,4%) больных отмечался хронический бронхит, у 5 (7,5%) в анамнезе была бронхиальная астма и у 2 (3,0%) – бронхоэктатическая болезнь.

Различные болезни системы органов пищеварения были отмечены у 17 (25,4%) пациентов, в том числе воспалительные заболевания желудка и двенадцатиперстной кишки – у 13 (19,4%) больных, хроническая патология поджелудочной железы и желчнокаменная болезнь – у 3 (4,5%) пациентов и у 1 (1,5%) больного имелся хронический колит.

Сопутствующая патология мочеполовой системы отмечалась у 8 (13,4%) пациентов, из них у 2 (3,0%) больных была мочекаменная болезнь, у 3 (4,5%) пациентов – кисты придатков или доброкачественные опухоли матки, у 3 (4,5%) больных – аденомы предстательной железы.

Патология желез внутренней секреции была у 4 (6,0%) больных, при этом у 3 (4,5%) больных отмечался сахарный диабет и у 1 (1,5%) пациента – аутоиммунный тиреоидит.

У 7 (10,4%) больных отмечались аллергические заболевания.

Равно как и в группе контроля у большинства пациентов основной группы встречалась избыточная масса тела.

Из 67 больных основной группы у 3 (4,5%) отмечался дефицит массы тела (ИМТ<18,5), еще у 20 (29,9%) были нормальные показатели массы тела

(ИМТ≥18,5 и <25), избыточная масса тела наблюдалась еще у 20 (29,9%) больных (ИМТ≥25 и <30). У 24 (35,8%) пациентов имелось ожирение: I степени у 14 (20,9%) (ИМТ≥30 и <35), II степени у 8 (11,9%) (ИМТ≥35 и <40) и III степени у 2 (3,0%) больных (ИМТ≥40) (рис. 22).



Рисунок 22 – ИМТ у пациентов основной группы

Центральный тип ожирения отмечался у 5 (20,8%) из 24 больных.

У 4 (6,0%) больных основной группы в анамнезе были многочисленные лапаротомии по поводу спаечной болезни или перитонита, у них на передней брюшной стенке отмечались грубые послеоперационные рубцы.

При госпитализации у всех 67 больных основной группы отмечались клинические проявления ОТКН. Боли в животе были у 64 (95,5%) больных, 46 (69,6%) больных жаловались на тошноту, рвота наблюдалась у 44 (65,7%) пациентов, вздутие живота – у 66 (98,5%), сухость во рту – у 38 (56,7%), нарушение отхождения стула и газов – у 66 (98,5%), при этом у 1 (1,5%) больного газы при поступлении еще отходили. ЧСС в пределах нормальных значений была у 10 (14,9%) больных, ЧЧС 80-100 – у 49 (73,2%), более 100 – у 8 (11,9%) больных. У 58 (86,6%) пациентов была усиленная перистальтика, а у 9 (13,4%) – ослабленная (рис. 23).



Рисунок 23 – Клинические симптомы при поступлении у больных основной группы

У многих пациентов с ООНППК лабораторные тесты, выполненные при поступлении, выявили отклонения основных биохимических показателей (табл. 4).

Таблица 4 – Основные биохимические показатели крови при поступлении у пациентов основной группы

Лабораторные показатели	**При поступлении**
Общий белок, г/л	66,21±1,72
Альбумин, г/л	37,67±1,32
Мочевина, ммоль/л	8,76±0,14
Креатинин, ммоль/л	112,64±2,31
Калий, ммоль/л	3,76±0,16
Натрий, ммоль/л	140,6±1,12
Гемоглобин, г/л	132,14±2,67
Эритроциты, 10^{12}/л	4,54±0,32
Моноциты, 10^{9}/л	43,42±3,76
С-реактивный белок, мг/л	21,4±3,2

Кроме того, при поступлении у большинства больных основной группы наблюдалось значимое увеличение показателей эндогенной интоксикации (ЛИИ, МСМ, малонового диальдегида, диеновых конъюгатов, лактоферрина) (табл. 5).

Таблица 5 – Показатели эндогенной интоксикации при поступлении у больных основной группы

Показатели эндогенной интоксикации	**При поступлении**
ЛИИ, расч.ед	4,13 ±0,17
МСМ, усл. ед	0,48 ±0,011
Малоновый диальдегид, нмоль/л	8,67 ±0,34
Диеновые конъюгаты, нмоль/л	6,98 ±0,42
Лактоферрин, нг/мл	2934 ±546

При поступлении у многих пациентов основной группы отмечалась интраабдоминальная гипертензия (ИАГ), что усугубляло тяжесть их состояния. Из 67 больных при поступлении нормальные показатели ВБД отмечены у 8 (11,9%) пациентов, у 4 (6,0%) из них ВБД было ниже 6 мм рт. ст. ИАГ первой степени была диагностирована у 25 (37,3%) пациентов, показатели в среднем составили 13,4±1,3 мм рт.ст., второй степени – у 19 (28,4%), в среднем 17,6±2,1 мм рт.ст., третьей – у 9 (13,4%), в среднем 23,1±1,6 мм рт.ст. и четвертой – у 6 (9,0%) больных, средние значения 27,3±1,5 мм рт. ст. (рис. 24).

Рисунок 24 – Показатели ВБД при поступлении
в основной группе больных

Как показал результат исследования в основной группе, преклонный возраст большинства пациентов, наличие сопутствующих заболеваний, избыточная масса тела, высокие показатели ВБД при поступлении на фоне имеющихся признаков интоксикации усугубляют тяжесть физического состояния многих пациентов с ООНППК и увеличивают операционно-анестезиологический риск. При поступлении он был оценен у 3 (4,5%) больных как I степени по ASA, у 22 (32,8%) – как II степени, у 33(49,3%) – как III и у 9 (13,4%) как IV степени.

Таким образом, совокупность вышеуказанных причин не позволяет при поступлении на высоте ОТКН у больных с опухолями прямой кишки осуществлять радикальные или циторедуктивные вмешательства лапароскопическим доступом.

3.3. Эффективность специальных методов диагностики и последовательность их выполнения при остром обтурационном нарушением проходимости прямой кишки

Уточненная диагностика играет определяющую роль в выборе хирургической тактики, а также вида и объема хирургического пособия.

Точность и надежность данных, полученных с помощью диагностических методов, напрямую влияет на количество ошибок при определении метода и объема хирургического лечения.

Как показывает практика, у плановых пациентов с опухолями ПК использование специальных методов диагностики позволяет существенно точнее установить полный диагноз, нежели чем у пациентов с их осложненными формами, в частности с ОТКН.

Необходимо подчеркнуть, что далеко не все специалисты на сегодняшний день задаются этой целью на этапе проведения радикального вмешательства у пациентов с ООНППК. При этом без уточненной диагностики выбор вида и объема операции, лапароскопическим или лапаротомным доступом,

чреват увеличением частоты различных осложнений, не планируемыми дополнительными хирургическими манипуляциями, что только усугубляет состояние пациента и соответственно увеличивает риск неблагоприятных исходов.

У всех 67 пациентов с ООНППК для установки диагноза непроходимости и оценки эффективности разгрузочной терапии при госпитализации были выполнены ОРБП и УЗИ брюшной полости.

Кроме того, РРС была произведена у 39 (58,2%) больных, КС – у 28 (41,8%), КТ – у 28 (41,8%) и ИС – у 23 (34,8%) пациентов (рис. 25).

Рисунок 25 – Диагностические методы, использованные при поступлении у больных с ООНППК

Следует отметить, что при ОТКН в основной группе сначала производились ОРБП и УЗИ, затем РРС или КС, а также КТ, после чего при необходимости – ИС.

По результатам выполненной при поступлении ОРБП у 66 (98,5%) пациентов на снимках выявлены уровни жидкости и газ. У 1 (1,5%) больного определялся лишь пневматоз толстой кишки. При этом из 67 больных у 51 (77,3%)

больного выявлялась рентгенологическая картина толстокишечной непроходимости, а у 15 (22,7%) пациентов имелась толсто-тонкокишечная непроходимость (рис. 26).

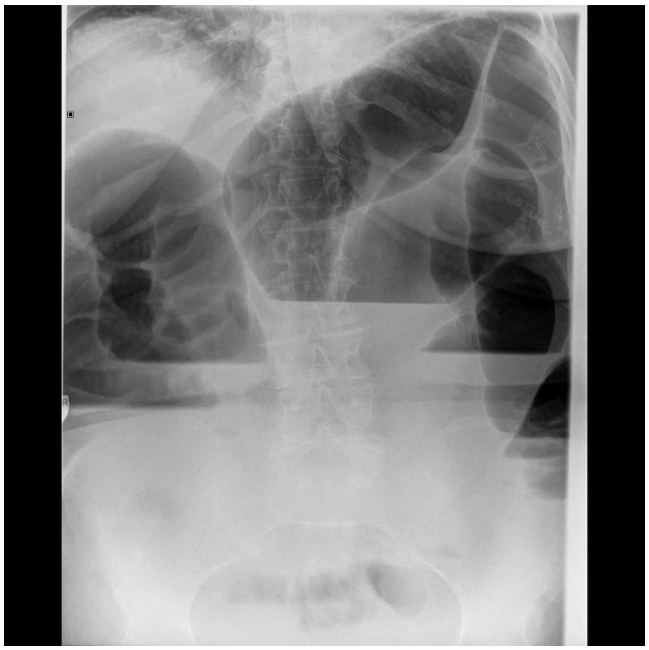

Рисунок 26 – Больной С., 67 лет. ОРБП при поступлении

Кроме того, для выявления примерного уровня обтурации нами были проанализированы у всех 67 больных с ООНППК рентгеновские снимки, выполненные при поступлении. В 1 (1,5%) случае имел место пневматоз толстой кишки. Из оставшихся 66 (98,5%) больных у 38 (57,6%), по данным ОРБП, можно было предположить уровень локализации опухоли именно в ПК, поскольку у всех из них дистальный уровень жидкости располагался в дистальной трети сигмовидной кишки. В дальнейшем предполагаемый нами уровень локализации опухоли у этих больных подтвердился после других специальных методов обследования. Кроме того, ОРБП использовалась нами для прогнозирования исходов декомпрессионной терапии и для определения топографо-анатомической локации ободочной кишки.

В среднем на выполнение при поступлении ОРБП и получения ее результата требовалось 25-30 минут.

При УЗИ, выполненном на высоте непроходимости, у 57 (85,0%) больных из 67 (100,0%) пациентов зафиксированы в просвете толстой кишки: секвестрированная жидкость, расширение ее просвета и перистальтические волны кишечника. С помощью ультразвукового исследования также у 48 (71,6%) больных определено наличие опухоли, а у 34 (50,7%) пациентов её основные параметры и локализация. У 21 (31,3%) больного отмечено местное распространение онко- или воспалительного процесса. Однако у 2 (9,5%) пациентов в дальнейшем заключение УЗИ не было подтверждено. В то же время, у 12 (17,9%) больных данное исследование дало ложноотрицательный результат. Недостаточно эффективным на высоте непроходимости УЗИ оказалось и для диагностики региональных опухолевых очагов. У 9 (13,4%) больных в дальнейшем их наличие в мезоректальной клетчатке, по ходу нижнебрыжеечной артерии и в парааортальных лимфоузлах не подтвердилось. Наличие региональных опухолевых очагов, установленных с помощью УЗИ, было подтверждено только у 2 (2,3%) пациентов.

Наличие метастатических очагов в паренхиме печени с помощью ультразвукового исследования было обнаружено в 3 (4,5%) случаях, что в дальнейшем было подтверждено данными КТ и оперативным вмешательством. У 1 (1,5%) больного метастазы в печени, по данным УЗИ, выявлены не были, однако они были диагностированы в последующем интраоперационно.

У 18 больных, у которых консервативные мероприятия оказались неэффективными, с помощью УЗИ в правом подреберье и правой подвздошной области в местах формирования разгрузочных декомпрессионных стом определялась толщина передней брюшной стенки.

Для установления причины, вызвавшей ОТКН, определения ее локализации, характеристик опухолевой стриктуры и возможности осуществления ее реканализации у 39 (58,2%) пациентов была выполнена РРС. При этом, непосредственно визуализировать опухоль и произвести биопсию удалось у 37

(94,9%) больных. В двух случаях исследование было прервано из-за возникших болей во время манипуляции. Во время проведения РРС у 9 (23,1%) из 39 больных успешно выполнена реканализация опухолевой стриктуры.

Процедура включала в себя введение специального устройства через ректоскоп в дистальное отверстие опухолевой стриктуры. С помощью этого устройства в опухолевый канал вводился полужесткий металлический зонд диаметром 2 мм. Рабочий конец этого зонда протяженностью 15-20 мм был изготовлен из гибкого эластичного полимера. Тонкий металлический зонд медленно заводился сквозь опухолевую стриктуру, далее специальное устройство удалялось из ректоскопа, а по металлическому зонду, служащему проводником, проводился зонд, изготовленный из медицинского силикона, в вышележащие отделы [33, 68] (рис. 27).

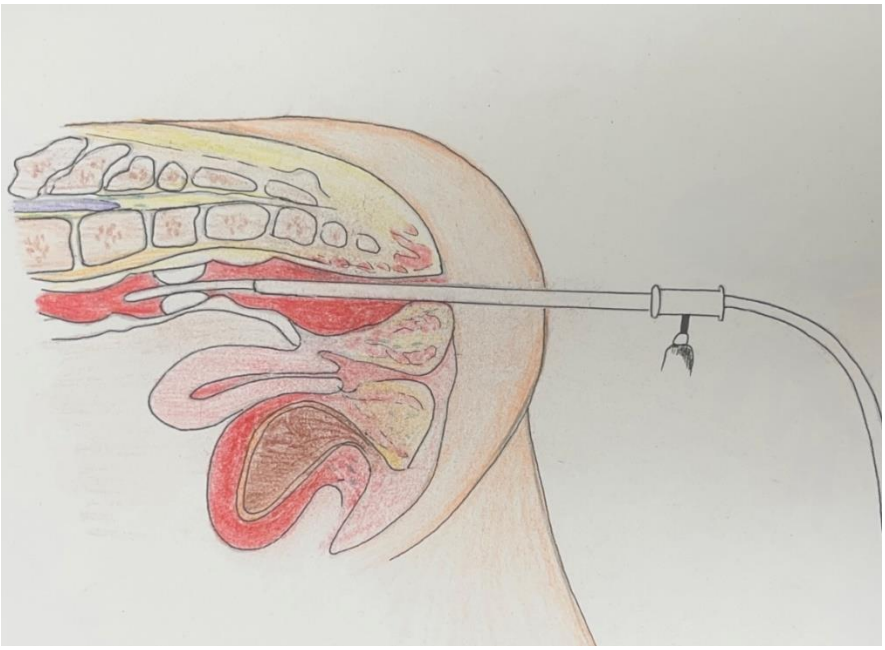

Рисунок 27 – Реканализация опухолевой стриктуры
с помощью ректоскопа

Впоследствии металлический зонд-проводник выводился, а силиконовый оставался, также из просвета ПК извлекался ректоскоп, после чего производилась эвакуация толстокишечного содержимого. Сначала маленькими порциями не более 100 мл вазелиновое масло и вода вводились в проксимальные отделы, далее по мере эвакуации толстокишечного содержимого постепенно

под контролем увеличивался объем вводимой жидкости. При успешном осуществлении вышеописанной процедуры силиконовый зонд оставлялся в просвете ПК в течение 1-2 суток, за это время в проксимальные отделы через него вводилось вазелиновое масло по 50-100 мл через каждые 6-8 часов. Выполнение РРС в среднем занимало 7-10 минут.

У 28 (41,8%) пациентов была произведена КС. При этом у 25 (89,3%) больных она позволила выявить злокачественное новообразование ПК, явившееся причиной развития ООНППК, осуществить забор биопсийного материала для патоморфологической его верификации и определить диаметр опухолевого канала. После получения необходимой информации у 5 (17,9%) пациентов осуществлена реканализация опухолевого канала, а у 2 (7,1%) больных с опухолями проксимальных отделов ПК установлены саморасширяющиеся стенты и разрешена непроходимость.

Реканализация осуществлялась следующим образом: в опухолевый канал посредством манипуляционного канала колоноскопа максимально выше стриктуры заводился зонд, сделанный из медицинского силикона. Через наружный конец этого зонда осуществлялось введение вазелинового масла с помощью 20 мл шприца в просвет опухолевого канала и вышележащие отделы, а через колоноскоп осуществлялся контроль его подачи. Отсутствие подтекания вазелинового масла в отделы, находящиеся дистальнее уровня обтурации, а также беспрепятственное его прохождение по зонду после введения служили параметрами эффективности проводимой процедуры. При позитивном результате введения масла у больных после извлечения силиконового зонда из просвета опухолевой стриктуры отмечалось отхождение каловых масс и газов. На выполнение колоноскопии в среднем затрачивалось 20-25 минут.

У 23 (34,8%) больных с целью выявления уровня обтурации, определения протяженности и диаметра опухолевого канала было выполнено контрастное исследование толстой кишки. У 20 (87,0%) пациентов произведено полноценное исследование, у остальных 3 (13,0%) из-за недостаточности анального

жома достичь полноценного контрастирования не удалось. Из 20 пациентов лишь у 12 (52,2%) больных были определены диаметр и протяженность опухолевой стриктуры (рис. 28).

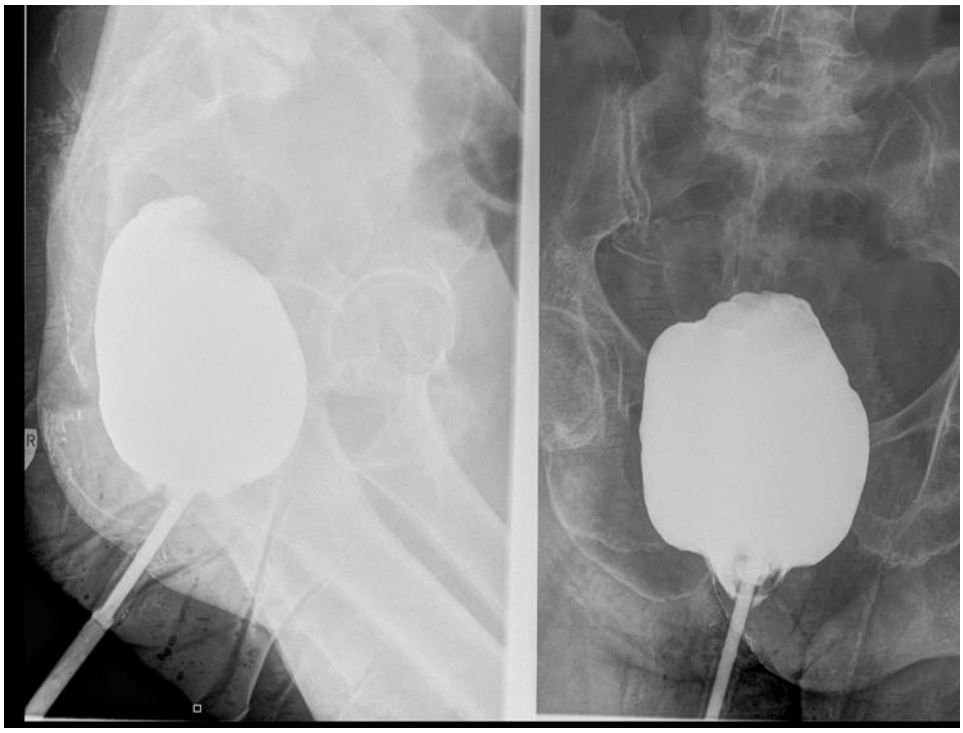

Рисунок 28 – Ирригограмма больной И., 78 лет.
Опухоль прямой кишки

Продолжительность данного исследования составляла в среднем 30-40 минут.

При КТ у 28 (41,8%) больных основной группы, выполненной на высоте непроходимости, выявлены признаки непроходимости, в том числе у 21(75,0%) пациента – толстой кишки и у 7 (25,7%) – толсто-тонкокишечной.

У 24 (85,7%) пациентов КТ выявила наличие опухоли ПК, что позволило уточнить ее расположение и размеры. Признаки прорастания опухоли за пределы стенки ПК и инвазии в окружающие структуры первоначально наблюдались у 8 (28,6%) пациентов, однако позже у 1 больного данное заключение не было подтверждено. Так же у 2 (7,1%) пациентов не подтвердилась предполагаемая локализация опухоли. Вторичные опухолевые очаги в печени выявлены у 2 (7,1%) больных, в одном случае они до оперативного вмешательства

диагностированы не были. В регионарных лимфатических узлах вторичные очаги были описаны у 4 (14,3%) пациентов, при этом у 1 (3,6%) больного имела место гипердиагностика, а еще у 1 (3,6%) ложноотрицательный результат.

После консервативного и миниинвазивного хирургического разрешения ОТКН у всех 32 (47,8%) больных, которым произведена КТ, была выявлена опухолевая стриктура, определена ее локализация и у 10 (29,4%) пациентов описаны признаки распространения на соседние структуры. Однако, в 2 случаях выход опухолевого процесса за пределы кишечной стенки в последующем не подтвердился. И у 2 (6,3%) больных выявлены метастазы в печени.

После купирования проявлений ООНППК 10 (14,9%) больным была сделана МРТ, которая позволила во всех случаях выявить локализацию препятствия в ПК, определить его основные параметры и отношение к прилегающим анатомическим структурам. Вторичные опухолевые очаги в регионарных лимфоузлах или околопрямокишечной клетчатке были обнаружены у 3 (30,0%) из 10 больных.

Эффективность использования специальных методов диагностики при поступлении больных с ООНППК представлена на рисунке 29.

Методы диагностики	Число больных, которым произведено исследование	% больных, у которых цель исследования была достигнута
ОРБП	67	98,5%
УЗИ	67	85,0%
РРС	39	94,9%
Колоноскопия	28	89,3%
Ирригоскопия	23	87,0%
КТ	28	100%
ИТОГО	67	100

Рисунок 29 – Эффективность специальных методов диагностики при поступлении у больных с ООНППК

Таким образом, как показало проведенное исследование, современные способы обследования доказали свою высокую эффективность в диагностике ООНППК. Эти методы позволяют получить информацию о наличии непроходимости, уровне препятствия, протяженности и диаметре опухолевого канала, распространенности опухолевого процесса, а также позволяют прогнозировать исход консервативной декомпрессионной терапии, что в совокупности дает возможность определиться с объемом и видом предстоящего оперативного вмешательства.

С целью уточненной диагностики ОТКН специальные методы исследования применять целесообразно в следующей последовательности: ОРБП, УЗИ, КТ, РРС или колоноскопия, при необходимости – ирригоскопия.

3.4. Результаты применения консервативных и малоинвазивных методов декомпрессии при остром обтурационном нарушении проходимости прямой кишки с целью создания условий для выполнения основного этапа лапароскопическим доступом

Мы разработали лечебно-диагностический алгоритм при ООНППК (рис. 30), основанный на классификации и лечебно-диагностической программе, предложенных клиникой хирургических болезней №2 ФГБОУ ВО СОГМА Минздрава России [67, 68].

Всем пациентам с ООНППК при поступлении производились ОРБП и УЗИ, далее в течение 6-7 часов проводилась консервативная декомпрессионная терапия наряду с коррекцией фоновой патологии и имеющихся нарушений гомеостаза.

Через 6-7 часов после начала терапии всем пациентам проводилась повторная ОРБП. Это позволяло оценить эффективность декомпрессионной терапии, определить стадию ОТКН и сделать прогноз относительно исхода заболевания на основе установленных в клинике критериев.

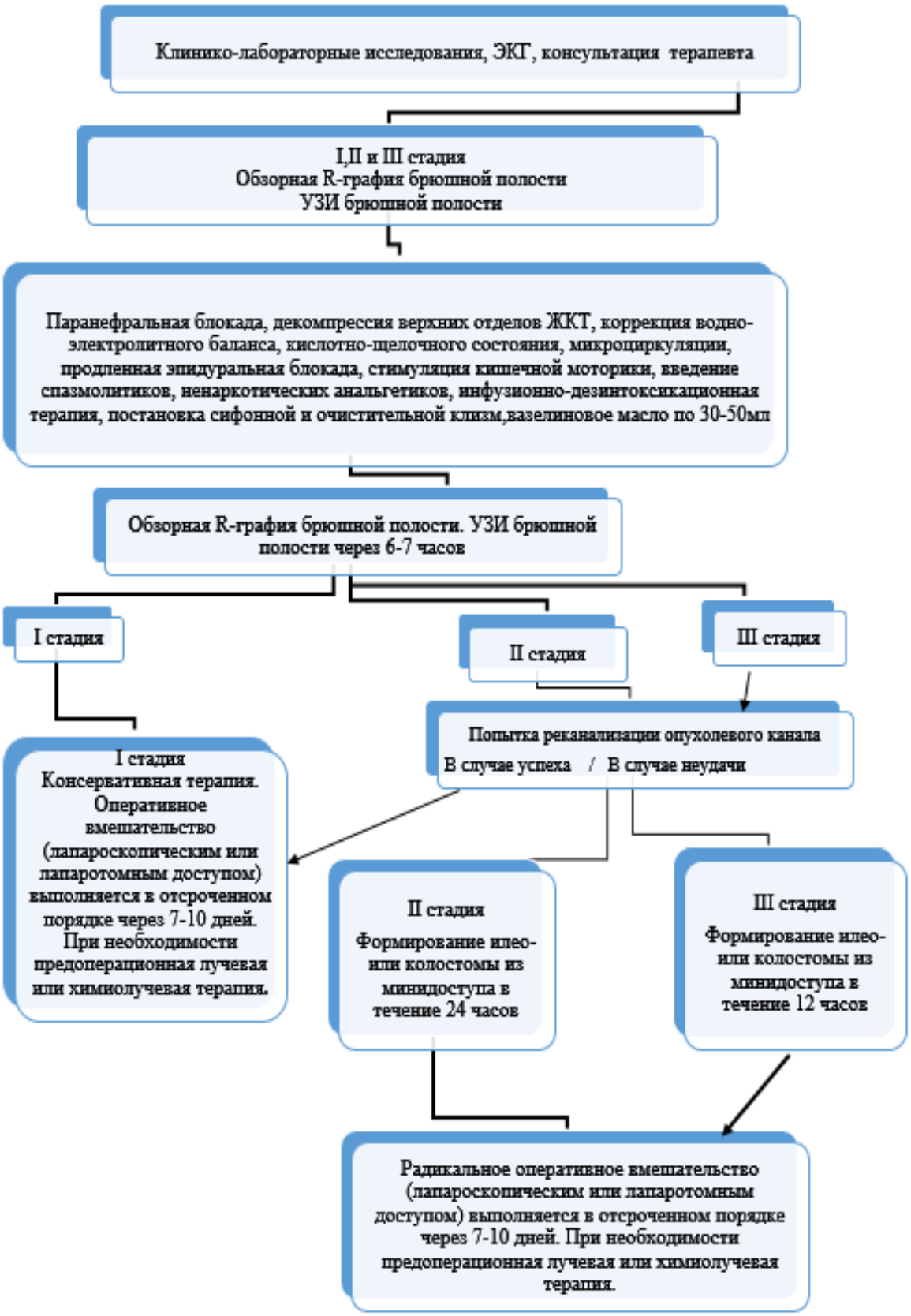

Рисунок 30 – Лечебно-диагностический алгоритм при ООНППК

Мы выделяли 4 стадии ОТКН. При первой стадии консервативная декомпрессионная терапия позволяет полностью разрешить явления ОТКН. При второй стадии на фоне вышеописанной терапии отмечается персистирующее течение ОТКН. При третьей стадии явления ОТКН в динамике медленно нарастают и при четвертой стадии помимо клиники ОТКН отмечаются перитонеальные симптомы. При этом пациенты с IV стадией ОТКН в исследование не включались.

Первая стадия ОТКН после проведенного консервативного лечения была диагностирована у 23 (34,3%) больных, вторая стадия – у 25 (37,3%) и третья стадия – у 19 (28,4%) больных (рис. 31).

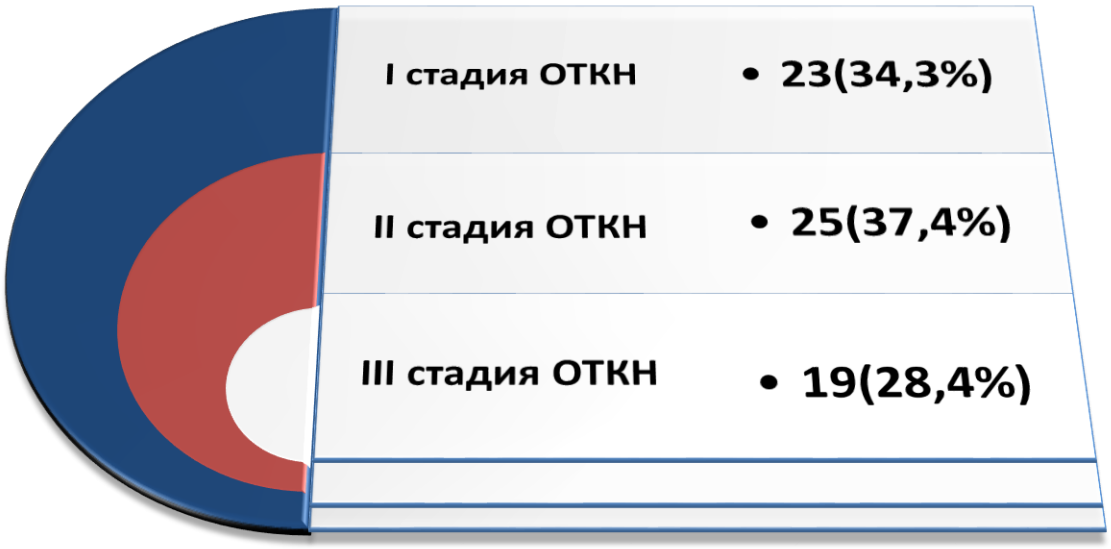

Рисунок 31 – Стадии ОТКН у больных основной группы

У пациентов с I стадией (23 (34,3%) больных) консервативное лечение позволило добиться временного, но полного разрешения ОТКН. И в послеоперационном периоде декомпрессионное и медикаментозное лечение, как правило, продолжалось в течение 7-10 суток, включая коррекцию имеющихся нарушений. Наряду с этим 5 пациентов из них были направлены на предопе-

рационную химиолучевую терапию. Из 23 больных радикальный этап в последующем был выполнен 21 (91,3%) пациенту, остальным 2 (8,7%) больным с множественными отдаленными метастазами были сформированы постоянные петлевые сигмостомы.

У 10 (40,0%) больных с II стадией и у 6 (31,6%) пациентов с III стадией ОТКН с протяженностью стриктуры не более 5,5 см после короткой коррекции имеющихся нарушений была выполнена реканализация стриктуры или ее стентирование.

После купирования проявлений ОТКН у всех этих больных, аналогично пациентам с I стадией ОТКН, предоперационная подготовка к радикальному этапу продолжена в течение 7-10 дней. У 2 больных операции были выполнены после проведения пролонгированной предоперационной химиолучевой терапии спустя 7 и 8 недель.

У оставшихся 15 (60,0%) пациентов со II и 13 (68,4%) пациентов с III стадией ОТКН предоперационная подготовка с коррекцией сопутствующей патологии, интоксикации, метаболических нарушений осуществлялась в течение 24 и 12 часов соответственно. В течение обозначенного времени у больных с обеими вариантами течения ОТКН накладывались разгрузочные стомы через минидоступ. В том числе у 21 (31,4%) больного – двуствольные трансверзостомы, у 3 (4,5%) – одноствольные сигмостомы в оригинальном исполнении, у 3 (4,5%) пациентов – двуствольные илеостомы и у 1 (1,5%) пациента с канцероматозом – постоянная двуствольная сигмостома.

После миниинвазивных вмешательств с наложением стом на высоте ОТКН умерло 2 (3,0%) больных, в связи с чем они были исключены из дальнейшего исследования, так же, как и 3 (4,5%) пациента, которым были наложены постоянные двуствольные сигмостомы. Всего к основному этапу после коррекции имеющихся нарушений и разрешения непроходимости было подготовлено 62 (92,5%) больных, в том числе 37 пациентов с декомпрессионной терапией и реканализацией и 25 больных после наложения стом через минидоступ.

У всех 62 пациентов удалось достичь нормализации клинических и лабораторных показателей после ликвидации симптомов ОТКН, коррекции фоновых заболеваний и нарушений гомеостаза в течение 7-12 дней. Также были достигнуты нормальные значения ВБД и нормализована работа кишечника (рис. 32).



- при поступлении
- перед радикальной операцией

Рисунок 32 – Клинические симптомы ОТКН при поступлении и перед радикальной операцией у больных основной группы

Кроме того к радикальному этапу лечения удалось нормализовать основные лабораторные показатели (рис. 33).

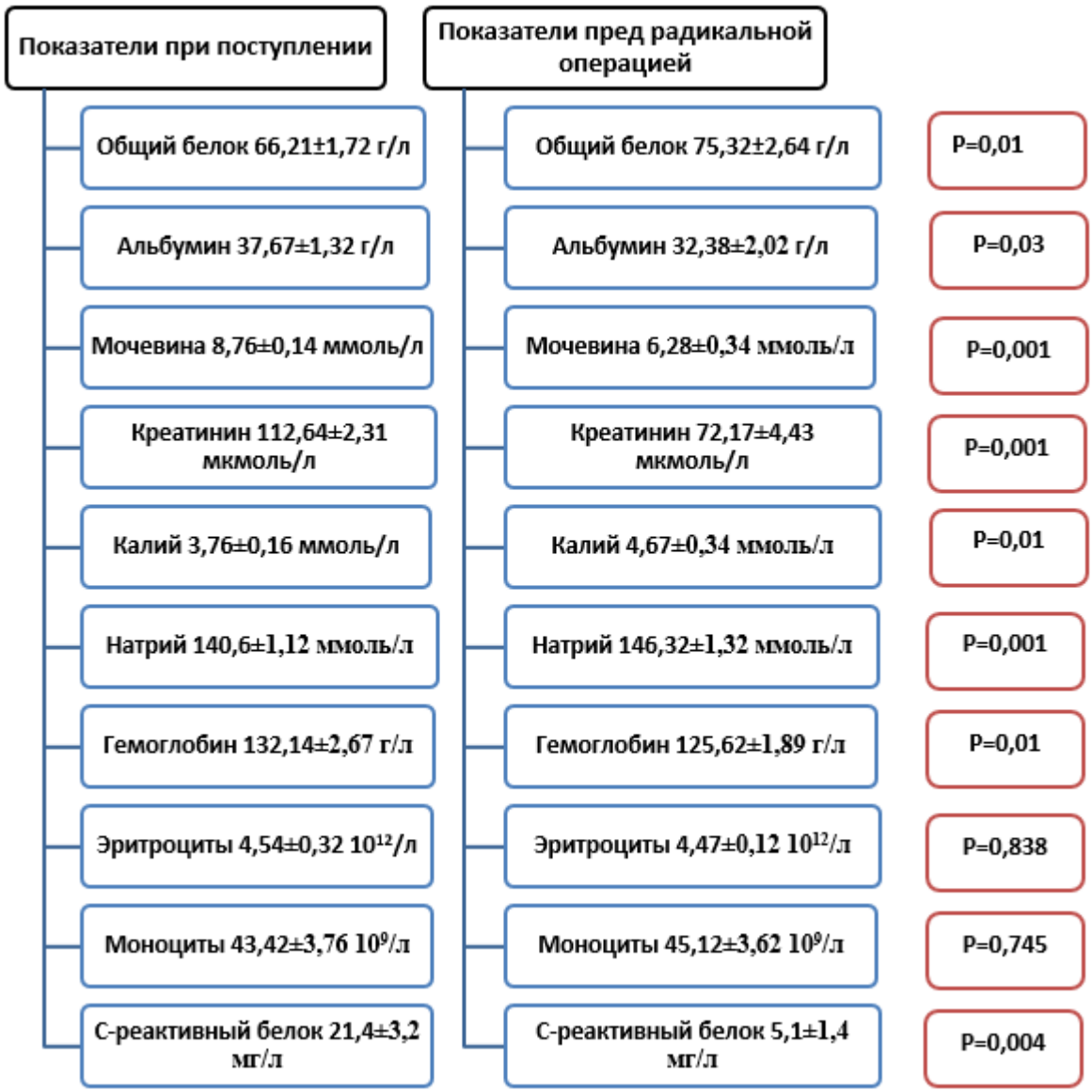

Рисунок 33 – Основные биохимические показатели при поступлении и перед радикальным этапом лечения

Через 8-10 дней все еще превышали нормальные значения показатели С-реативного белка у 3 больных с подтвержденным ранее на КТ местнораспространенным процессом и наличием воспаления в перитуморозной зоне. После успешной ликвидации проявлений ООНППК и проведения предоперационной подготовки к основному этапу лечения у всех пациентов зарегистрировано достоверное снижение показателей эндотоксикоза (табл. 6).

Таблица 6 – Динамика изменений показателей эндогенной интоксикации у больных основной группы

Показатели эндогенной интоксикации	**При поступлении**	**Перед радикальной операцией**	**P**
ЛИИ, расч.ед	4,13 ±0,17	2,34 ±0,21	<0,001
МСМ, усл. ед	0,48 ±0,011	0,23 ±0,014	<0,001
Малоновый диальдегид, нмоль/л	8,67 ±0,34	4,13 ±0,29	<0,001
Диеновые конъюгаты, нмоль/л	6,98 ±0,42	3,21 ±0,31	<0,001
Лактоферрин, нг/мл	2934 ±546	1248 ±212	<0,004

У всех 62 пациентов была зафиксирована нормализация параметров ВБД в течение 72 часов как после успешного применения консервативной терапии и эндоскопических методов, так и после выведения проксимальных декомпрессионных стом из минидоступа. Кроме того, у всех 62 пациентов была проведена полноценная подготовка толстой кишки перед радикальной операцией (табл. 7).

По данным контрольных ОРБП, которые были произведены пациентам после консервативной и малоинвазивной декомпрессии, в том числе после разгрузочных стом из минидоступа, спустя 24-48 часов ликвидация признаков ОТКН была отмечена у всех больных.

Таблица 7 – Изменения показателей ВБД при госпитализации и перед радикальным оперативным вмешательством

Показатели / **ИАГ**	**При поступлении**		**Перед радикальной операцией**	
	Кол-во больных	**ВБД (средние значения) мм рт. ст.**	**Кол-во больных**	**ВБД**
До 12 мм рт. ст.	8 (11,9%)	7,2 ±2,3	62 (100%)	N
I степени	25 (37,3%)	13,4±1,3	0	–
II степени	19 (28,4%)	17,6±2,1	0	–
III степени	9 (13,4%)	23,1±1,6	0	–
IV степени	6 (9,0%)	27,3±1,5	0	–

Таким образом, существенная положительная динамика, улучшение общего состояния и снижение риска по ASA перед радикальным этапом лечения наблюдались у всех пациентов в основной группе (табл. 8).

Таблица 8 – Физический статус по ASA при поступлении и перед радикальным оперативным вмешательством у больных основной группы

Операционно-анестезиологический риск по ASA	**При поступлении**	**Перед радикальной операцией**	**p**
I степень	3 (4,5%)	17 (25,4%)	<0,001
II степень	22 (32,8%)	34 (50,7%)	<0,020
III степень	33 (49,3%)	16 (23,9%)	<0,01
IV степень	9 (13,4%)	–	<0,009
Всего	67 (100,0%)	62 (100%)	

С целью уточнения диагноза и определения распространенности опухолевого процесса (местное распространение опухоли, перифокальный воспалительный процесс, наличие регионарных и отдаленных метастазов) КТ была выполнена 32 (47,8%) больным. Еще у 10 (14,9%) пациентов с этой же целью была произведена МРТ.

У всех больных, по данным КТ, была визуализирована опухоль, описана ее локализация, соотношение к окружающим органам и тканям. У 10 (29,4%) пациентов обнаружены признаки местнораспространенного процесса, у 2 из них в последующем оказались ложноположительными. Отдаленные метастазы в печень были выявлены у 2 (6,3%) пациентов, которым впоследствии была выполнена постоянная двуствольная сигмостомия. Результаты МРТ были использованы для определения расположения опухоли, размеров, распространенности и ее близости к соседним структурам у всех пациентов. Между тем, метастазы в регионарных лимфоузлах или параректальной клетчатке были обнаружены у 3 (30,0%) пациентов.

Тем самым, после ликвидации явлений ОТКН и перед выполнением основного (радикального) этапа у пациентов основной группы была определена

стадия опухолевого процесса. После этого 12 пациентов были направлены на проведение пролонгированной предоперационной химиолучевой терапии, а спустя 6-8 недель радикально оперированы.

Как показали полученные результаты, после устранения признаков ООНППК, компенсации имеющихся нарушений гомеостаза и фоновой патологии, физический статус по ASA, наряду с техническими возможностями осуществления радикального вмешательства с применением лапароскопических технологий в сравниваемых группах в преддверии основного этапа были эквивалентными (табл. 9).

Таблица 9 – Физический статус по ASA перед основным (радикальным) этапом у больных основной и контрольной групп

Степень по ASA	**Основная группа**	**Контрольная группа**	**p**
I степень	17 (25,4%)	19 (28,8%)	0,658
II степень	34 (50,7%)	35 (53,0%)	0,793
III степень	16 (23,9%)	12 (18,1%)	0,420
IV степень	0	0	
Всего	62 (100%)	66 (100,0%)	

Как видно из приведенных данных в сравниваемых группах по степени операционного риска пациенты были сопоставимы, больше всего было больных со II степенью по ASA, у плановых больных (контрольная группа) III степень по ASA отмечалась на 5,8% реже, однако различие статистически незначимо.

Показатели внутрибрюшного давления в обеих группах перед выполнением радикального этапа были в пределах нормы.

Таким образом, использованная нами хирургическая стратегия позволила у больных с ООНППК создать условия для осуществления радикального лечения схожие с группой контроля, т.е. такие же, как и в плановой хирургии. Тем самым в основной группе пациентов показания и противопоказания к выполнению радикального лапароскопического вмешательства были аналогичны плановым.

Учитывая тяжесть состояния пациентов, имеющуюся тяжелую фоновую патологию, ИМТ, ранее перенесенные множественные лапаротомии, наличие или отсутствие местного распространения опухоли, аналогично подготовке к плановым операциям выставлялись показания к проведению радикального вмешательства лапаротомным или лапароскопическим доступом.

Основываясь на вышеперечисленных критериях у 39 (62,9%) из 62 больных основной группы были выставлены показания к радикальным лапароскопическим резекциям прямой кишки, у 23 (37,1%) пациентов учитывая наличие противопоказаний были запланированы открытые операции (рис. 34).

Рисунок 34 – Факторы, послужившие причиной отказа от лапароскопических вмешательств у 23 пациентов основной группы

Ранее перенесенные оперативные вмешательства (многочисленные лапаротомии) в анамнезе, в том числе по поводу перитонита и спаечной непроходимости, обусловили отказ от видеолапароскопического вмешательства у 1 (4,3%) больного, у 1 (4,3%) пациента противопоказанием был ИМТ≥35, в 2 (8,7%) случаях – тяжелая сопутствующая патология, у 3 (13,1%) – местнораспространенный характер процесса или перитуморозный инфильтрат, у 2

(8,7%) больных – планируемый расширенный объем лимфодиссекции или резекция печени, а у 14 (60,9%) пациентов сочетание вышеуказанных факторов.

Из 39 пациентов с планируемым лапароскопическим доступом на радикальном этапе, только у 16 (41,0%) больных имелись разгрузочные стомы (табл. 10).

Таблица 10 – Характер оперативных вмешательств у пациентов основной группы

Виды операций	**Лапароскопические**			**Открытые**			**Всего**
	стомы	**без стом**	**всего**	**стомы**	**без стом**	**всего**	
ПР	9-1	17	26-1=25	5+1	8	13+1=14	39 (58,2%)
НПР	4	5-1	9-1=8	4	4+1	8+1=9	17 (27,4%)
ЭПК	3	1	4	-	2	2	6 (12,9%)
ИТОГО	16-1	23-1	39-2=37	9+1	14+1	23+2=25	62 (100%)

Из 26 (66,7%) пациентов с локализацией опухоли в проксимальных отделах ПК, у 17 больных после консервативной и эндоскопической декомпрессии оперативные вмешательства начаты из типичных доступов и использовались стандартные лапароскопические технические манипуляции (рис. 35).

При этом у 9 пациентов с двуствольными трансверзостомами или илеостомами – после изоляции калоприемника и обработки операционного поля. Последнее накрывали самоклеящейся стерильной пленкой.

У больных с илеостомами один из троакаров устанавливали ниже стомы, второй над и медиальнее наружного края прямой мышцы живота, остальные 2 в типичных местах. В результате установка троакаров практически совпадала с их стандартной локализацией (рис. 36).

У больных с трансверзостомами, расположенными в правом подреберье латеральнее наружного края прямой мышцы живота, один порт устанавли-

вался несколько ниже стомы, остальные в типичных местах. В среднем на выполнение передней резекции видеолапароскопическим доступом затрачивали 238,4±42,4 минут.

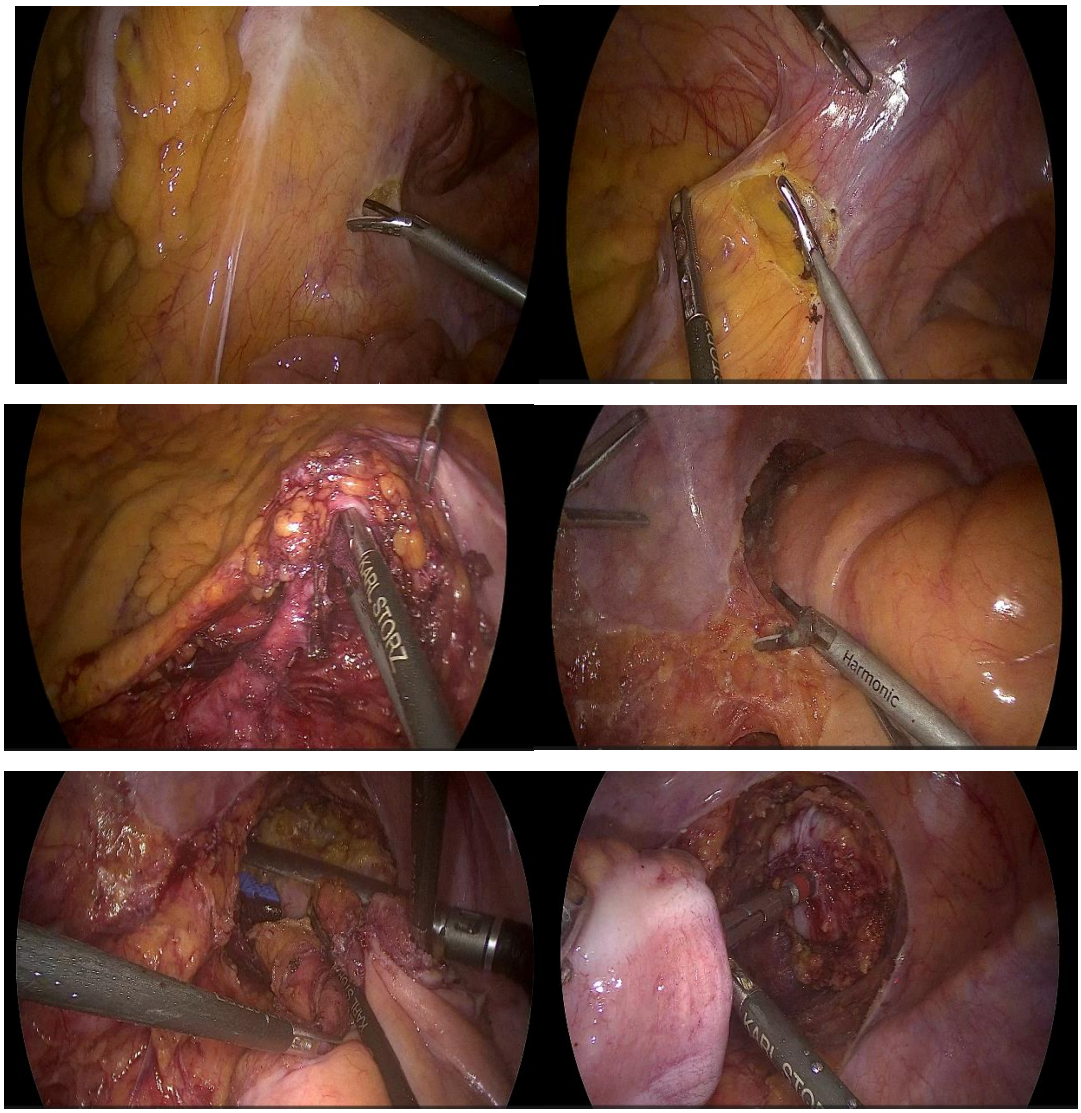

Рисунок 35 – Этапы лапароскопической передней резекции ПК

В одном случае был осуществлен переход на лапаротомию по причине возникших интраоперационных сложностей из-за выявленного местного распространения опухоли, не распознанного в период предоперационной подготовки, у остальных 25 больных операции были завершены лапароскопически.

При выполнении у 9 (23,1%) пациентов, со стриктурами на высоте 7-12 см, НПР, обработка операционного поля и установка портов была аналогична передней резекции. В том числе у 4 больных с илео- или трансверзостомами и

у 5 пациентов после консервативного или эндоскопического разрешения ОТКН. Ход операции также был аналогичен стандартному оперативному вмешательству. В связи с чем у 2 (3,0%) больных нами был использован новый способ формирования оригинального колоанального боко-концевого соустья. Средняя продолжительность оперативного вмешательства составила 257±28,7 минут.

Рисунок 36 –Установка портов у больного после формирования двуствольной илеостомы

Из 9 пациентов только в одном случае у больного с недооцененным местнораспространенным раком, в связи с возникшими техническими трудностями, оперативное вмешательство завершилось переходом на лапаротомию.

Из 8 больных у одной женщины и одного мужчины с локализацией опухоли на 5 и 6 см вместо аппаратного анастомоза, был использован разработанный в клинике новый способ наложения колоанального J-образного и боко-концевого анастомоза.

Лапароскопическая ЭПК была выполнена у 4 (10,3%) больных, том числе у 1 пациента после консервативного разрешения ООНППК и у 3 других

после одноствольной сигмостомии по оригинальному способу. После консервативной и малоинвазивной декомпрессии, расположение портов и методика выполнения были такими же, как и при плановых операциях, а у больных с оригинальной одноствольной сигмостомой как при передней резекции ПК.

У больных с одноствольными сигмостомами перед оперативным вмешательством устанавливали на стому калоприемник. Закрывали его смоченной специальным раствором пеленкой, осуществляли обработку операционного поля и накрывали сверху самоклеящейся стерильной пленкой, после чего устанавливали в типичных местах троакары. После ревизии брюшной полости выделяли из спаек погруженную в брюшную полость отключенную культю сигмовидной кишки. Затем приступали к выделению нижней брыжеечной артерии. Нижнебрыжеечную артерию перевязывали в области отхождения от аорты. Затем с сохранением краевого сосуда сигмовидной кишки по аркаде перевязывали сигмовидные артерии и выделяли ее культю. Дальнейший ход оперативного вмешательства был аналогичен стандартной операции. Средняя продолжительность оперативного вмешательства составила 231±37,5 минут.

В итоге, у 37 пациентов были выполнены радикальные резекции ПК с использованием лапароскопического доступа. В 2 случаях потребовался переход на лапаротомию. В послеоперационном периоде 1 (2,7%) пациент скончался после лапароскопической НПР вследствие тромбоэмболии легочной артерии.

Послеоперационные воспалительные осложнения были отмечены у 4 (10,8%) больных. В 2 случаях на 4-е и 5-е сутки соответственно была диагностирована несостоятельность колоректального аппаратного анастомоза после ПР и НПР, которые не потребовали повторного вмешательства, у обоих пациентов ранее была наложена двуствольная трансверзостома. Нагноение минилапаротомной раны было выявлено еще у 2 больных после передней резекции ПК.

Восстановление естественного пассажа кишечного содержимого после радикального лапароскопического этапа было выполнено у 3 больных с двуствольными илеостомами и у 9 пациентов с двуствольными трансверзостомами. Операции производились с использованием стандартных технических приемов. Все оперативные вмешательства завершились без летальных исходов. Однако у 1 больного имело место нагноение послеоперационной раны, еще у 1 отмечены явления анастомозита.

ГЛАВА 4. СРАВНИТЕЛЬНЫЙ АНАЛИЗ ОСНОВНЫХ ПАРАМЕТРОВ ПРИ ГОСПИТАЛИЗАЦИИ, ПЕРЕД РАДИКАЛЬНЫМ ЭТАПОМ И РЕЗУЛЬТАТОВ ЛЕЧЕНИЯ В НАБЛЮДАЕМЫХ ГРУППАХ (СОБСТВЕННЫЕ ДАННЫЕ)

Как показали результаты исследования и анализ полученных сведений по всем основным параметрам таким как гендерная и возрастная принадлежность пациентов, уровень обструкции и стадия опухолевого процесса, гистологическая структура новообразований, тип и степень ожирения сравниваемые группы больных были схожи.

В основной группе средний возраст пациентов был 68±5,2 лет, в контрольной группе – 67±3,1 лет. В основной группе мужчин было 34 (50,7%), женщин – 33 (49,3%). В контрольной группе мужчин было так же 34 (51,5%), женщин – 32 (48,5%) (табл. 11).

Таблица 11 – Возрастной и половой состав пациентов в сравниваемых группах

Параметр / **Группы**	**Мужчины**	**Женщины**	**Средний возраст**
Основная группа (n-67)	34 (50,7%)	33 (49,3%)	68±5,2
Контрольная группа (n-66)	34 (51,5%)	32 (48,5%)	67±3,1
p	0,930	0,933	0,887

В обеих группа подавляющее число пациентов были пожилого возраста, в связи с чем, большинство из них имело ту или иную сопутствующую патологию (рис. 37).

Наиболее часто у больных обеих групп имелись сопутствующие заболевания сердечно-сосудистой системы, в основной группе они отмечены у 52 (77,6%), а в контрольной – у 50 (75,6%) пациентов (p=0,801).

Рисунок 37 – Сопутствующая патология у пациентов в сравниваемых группах

У 14 (20,9%) пациентов в основной группе были выявлены те или иные заболевания органов дыхания, в контрольной группе – у 13 (19,7%) (p=0,864). У 17 (25,4%) пациентов основной группы и у 16 (24,2%) пациентов группы контроля имелись заболевания пищеварительной системы (p=0,881). Сопутствующая патология мочеполовой системы была выявлена у 8 (13,4%) пациентов основной группы и у 9 (13,6%) пациентов контрольной группы (p=0,770).

У 4 (6,0%) больных основной группы и у 5 (7,6%) пациентов контрольной группы имелись заболевания желез внутренней секреции (p=0,713). Так же приблизительно с одинаковой частотой в обеих группах встречались аллергические заболевания – у 7 (10,4%) и у 6 (9,1%) больных соответственно (p=0,892).

В обеих группах наиболее часто препятствие располагалось в проксимальных отделах ПК, однако это не влияло на выбор операционного доступа, лапароскопического или открытого (рис. 38).

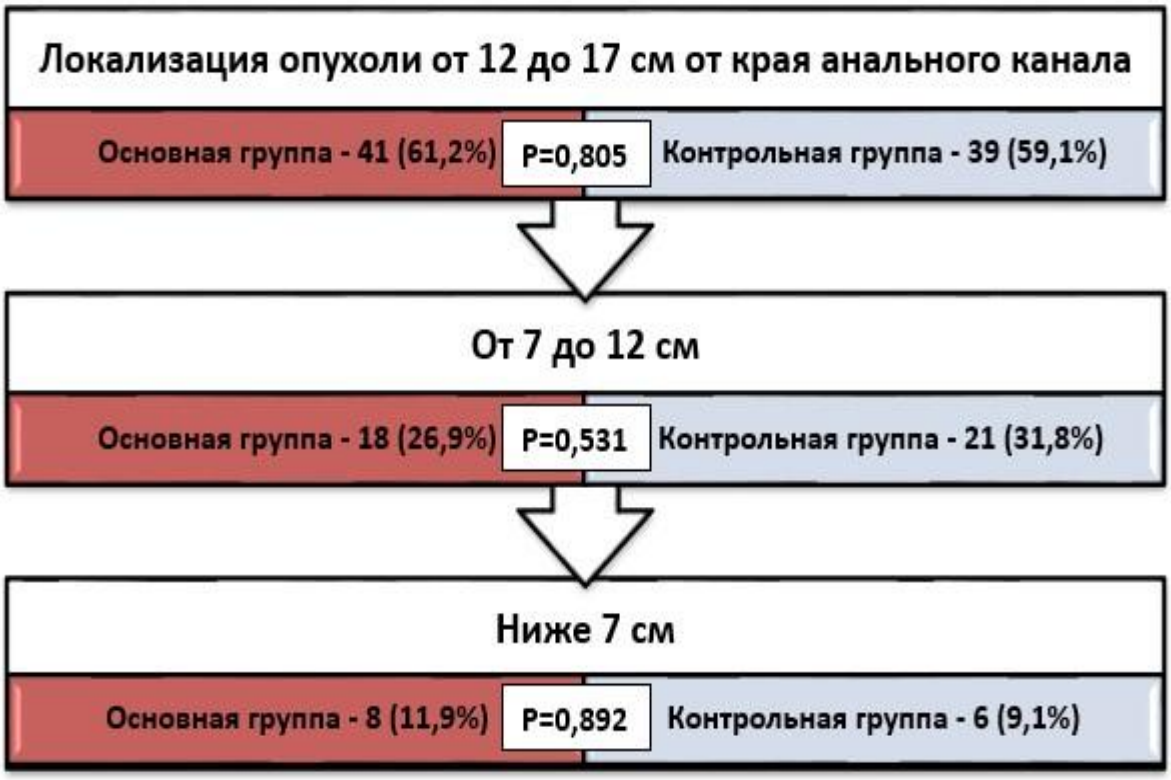

Рисунок 38 – Локализация опухолевых стриктур
у пациентов в сравниваемых группах

Все пациенты основной группы были госпитализированы с клиникой ОТКН, в то же время по стадии и распространенности опухолевого процесса, наличию вторичных опухолевых очагов в регионарных лимфоузлах и отдаленных органах статистически значимых различий в сравниваемых группах не было (рис. 39).

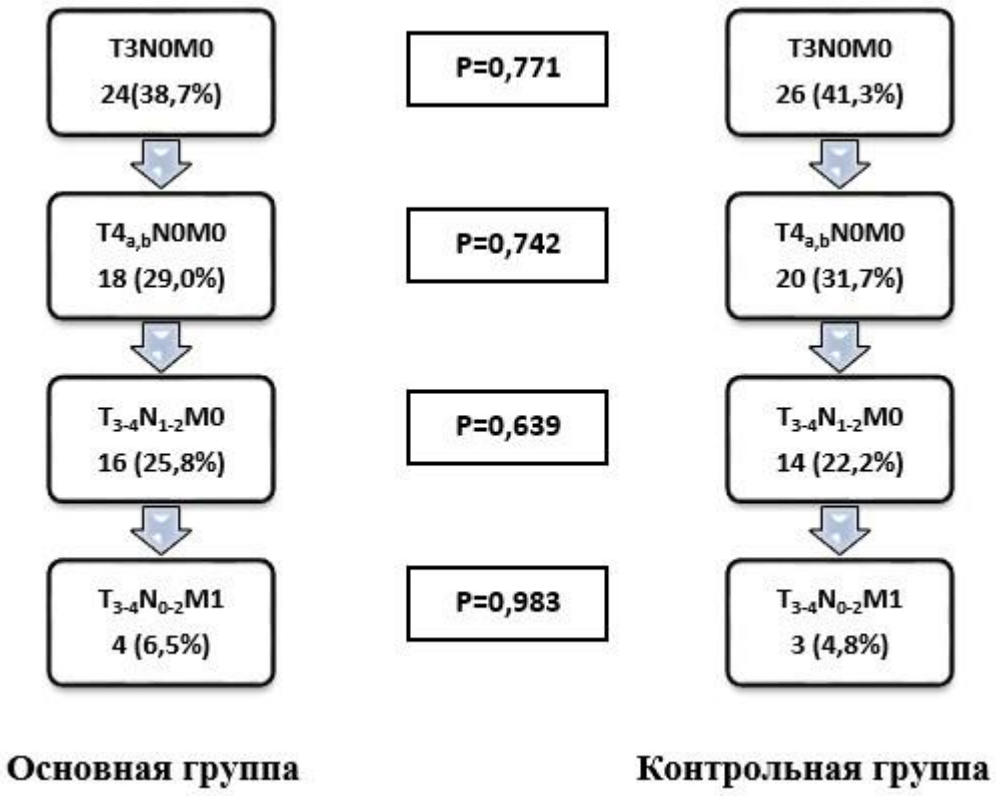

Рисунок 39 – Распределение по стадиям злокачественного опухолевого процесса у больных сравниваемых групп

В обеих группах наблюдения многие пациенты имели избыточную массу тела. Из 66 больных контрольной группы у 2 (3,0%) отмечался дефицит массы тела (ИМТ<18,5), еще у 22 (33,3%) были нормальные показатели массы тела (ИМТ ≥18,5 и <25), избыточная масса тела наблюдалась у 19 (28,8%) больных (ИМТ ≥25 и <30). У 23 (34,8%) пациентов имелось ожирение: I степени у 15 (22,7%) (ИМТ≥30 и <35), II степени у 6 (9,1%) (ИМТ≥35 и <40) и III степени у 2 (3,0%) больных (ИМТ ≥40).

Из 67 больных основной группы у 3 (4,5%) отмечался дефицит массы тела (ИМТ<18,5), еще у 20 (29,9%) были нормальные показатели массы тела (ИМТ≥18,5 и <25), избыточная масса тела наблюдалась еще у 20 (29,9%) больных (ИМТ≥25 и <30). У 24 (35,8%) пациентов имелось ожирение: I степени у 14 (20,9%) (ИМТ≥30 и <35), II степени у 8 (11,9%) (ИМТ≥35 и <40) и III степени у 2 (3,0%) больных (ИМТ≥40) (рис. 40).

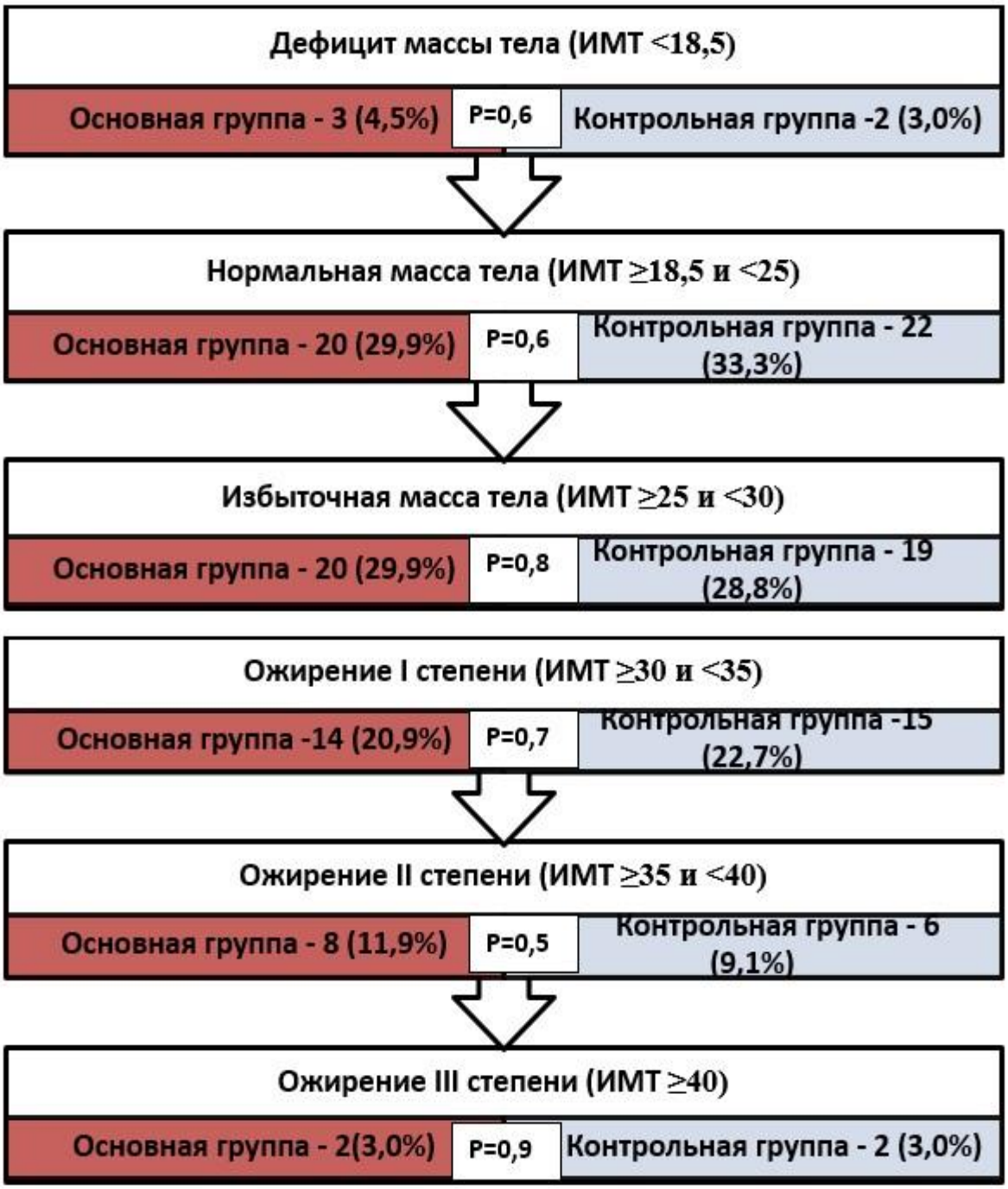

Рисунок 40 – ИМТ у пациентов сравниваемых групп

У пациентов основной группы, которые поступали экстренно с клиникой ОТКН, при госпитализации отмечалось более тяжелое состояние и более высокий операционно-анестезиологический риск (рис. 41).

Рисунок 41 – Операционно-анестезиологический риск при поступлении у больных сравниваемых групп

В группе контроля из 66 пациентов, поступивших на плановое лечение, у 12 человек (18,1%) физический статус соответствовал III степени по ASA, при этом ни один пациент контрольной группы не имел IV степени по ASA. Вместе с тем, у 33 (49,3%) пациентов основной группы степень физического статуса соответствовала ASA III, а у 9 (13,4%) – ASA IV.

Наличие у больных основной группы ОТКН на фоне опухолей ПК послужило причиной развития выраженных расстройств гомеостаза, эндогенной интоксикации, декомпенсации фоновой патологии и т.д., что обуславливало более тяжелое состояние при госпитализации.

Все обозначенные нарушения проявлялись характерными клиническими симптомами и ухудшением показателей лабораторных тестов.

У пациентов в группе контроля ранее упомянутые нарушения либо не отмечались, либо были ликвидированы или сведены к минимуму в рамках подготовки к оперативному лечению (рис. 42).

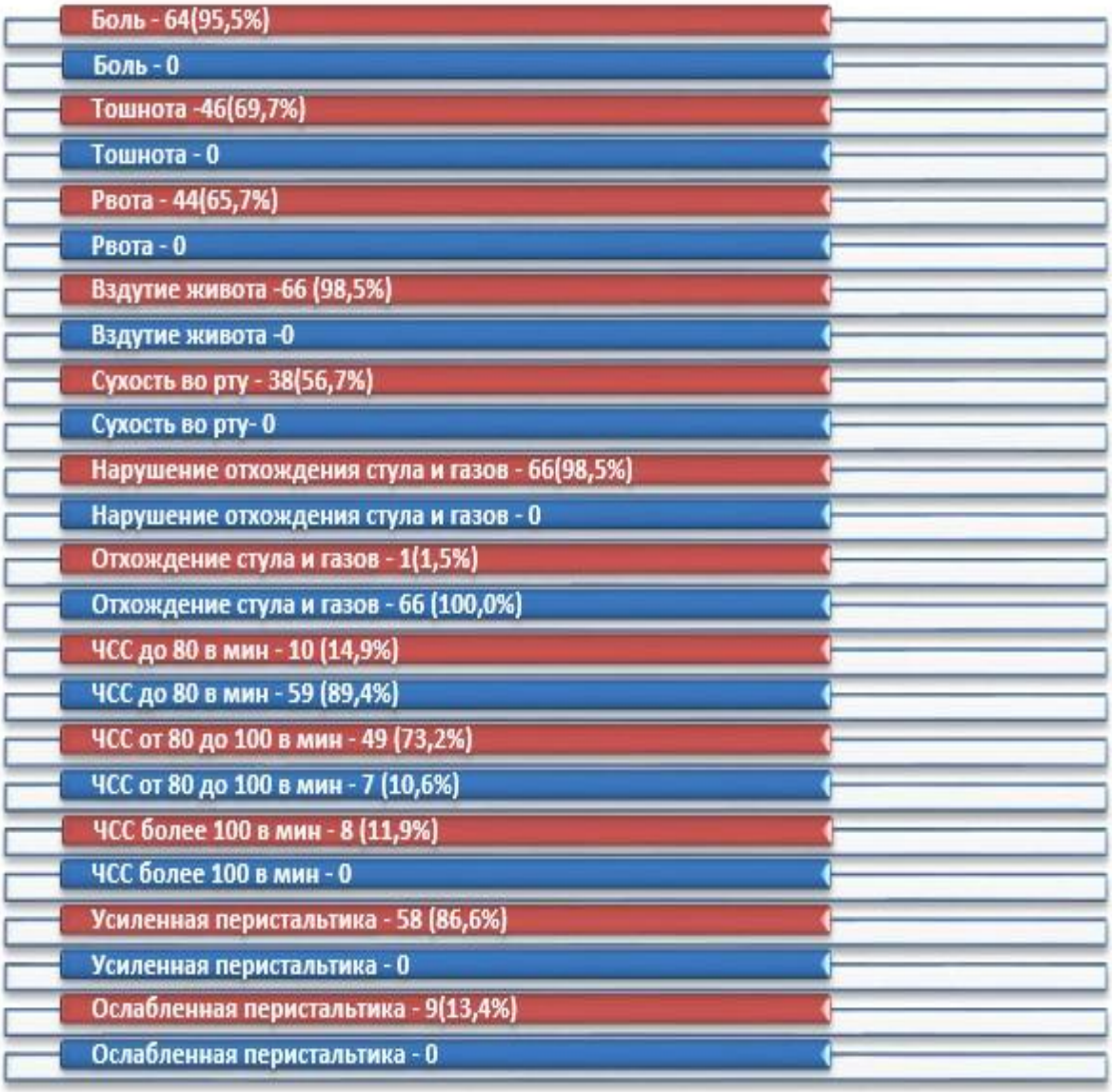

- основная группа

- контрольная группа

Рисунок 42 – Клинические симптомы ОТКН при поступлении у больных сравниваемых групп

В основной группе больных при госпитализации на фоне ООНППК имели место выраженные изменения основных лабораторных показателей, в то время как в группе контроля значимых сдвигов не наблюдалось или они были нормализованы к основному хирургическому этапу лечения (рис. 43).

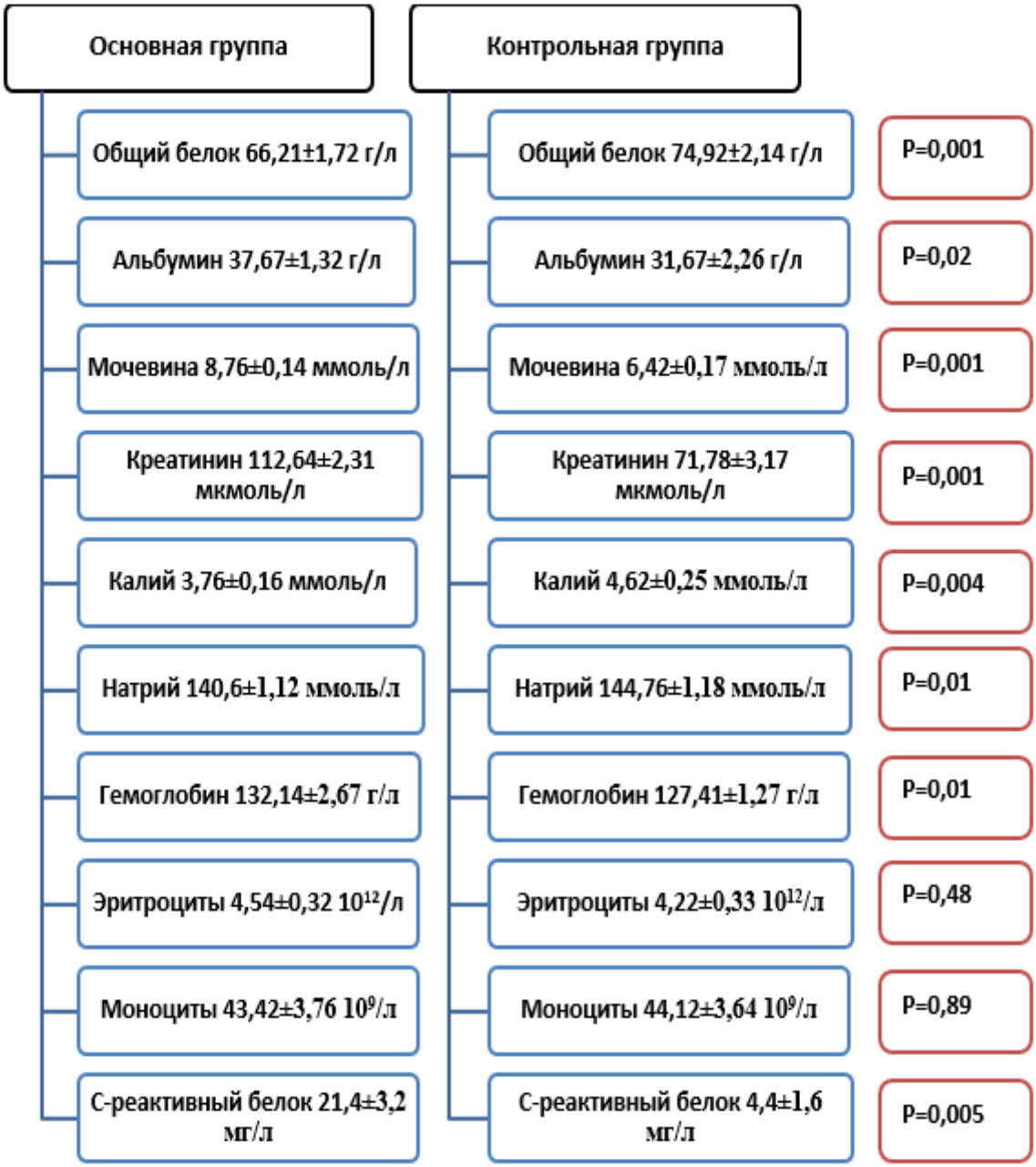

Рисунок 43 – Основные биохимические показатели при поступлении у больных сравниваемых групп

Кроме того, у многих пациентов основной группы при поступлении было зафиксировано значимое повышение маркеров эндогенной интоксикации, тогда как у пациентов группы контроля подобные изменения отсутствовали (табл. 12).

Таблица 12 – Показатели эндогенной интоксикации при поступлении у больных основной и контрольной группы

Показатели эндогенной интоксикации	**Основная группа при поступлении**	**Контрольная группа**	**p**
ЛИИ, расч.ед	4,13 ±0,17	2,36 ±0,14	<0,0001
МСМ, усл. ед	0,48 ±0,011	0,22 ±0,012	<0,001
Малоновый диальдегид, нмоль/л	8,67 ±0,34	4,08 ±0,21	<0,0001
Диеновые конъюгаты, нмоль/л	6,98 ±0,42	3,14 ±0,34	<0,0001
Лактоферрин, нг/мл	2934 ±546	1186 ±486	<0,001

Одним из существенных факторов, который препятствовал проведению радикального хирургического лечения у больных основной группы лапароскопическим доступом, являлось у большинства больных наличие высоких показателей ВБД.

Так при поступлении из 67 больных нормальные показатели ВБД отмечены у 8 (11,9%) пациентов, у 4 (6,0%) из них ВБД было ниже 6 мм рт.ст. ИАГ первой степени была диагностирована у 25 (37,3%) пациентов, показатели в среднем составили 13,4±1,3 мм рт.ст., второй степени – у 19 (28,4%), в среднем 17,6±2,1 мм рт.ст., третьей – у 9 (13,4%), в среднем 23,1±1,6 мм рт.ст. и четвертой – у 6 (9,0%) больных, средние значения 27,3±1,5 мм рт.ст.

Таким образом, у пациентов с ООНППК создание свободного пространства в брюшной полости, без увеличения рисков развития тех или иных осложнений ввиду высоких показателей ВБД, оказалось невозможным.

Как показал результат исследования, такие факторы как тяжелая сопутствующая патология, местнораспространенный характер процесса, ранее перенесенные оперативные вмешательства (лапаротомии), планируемый расширенный объем лимфодиссекции, ИМТ≥35 кг/м^2, а также сочетания вышеуказанных факторов у больных контрольной группы послужили причиной отказа от лапароскопического вмешательства. В основной же группе кроме аналогич-

ных вышеописанных причин у больных с ООНППК препятствовали выполнению лапароскопических операций при поступлении – декомпенсация фоновой патологии, выраженные нарушения гомеостаза, интоксикационный синдром, высокие показатели ВБД и как следствие всего вышеперечисленного высокий операционно-анестезиологический риск.

В группе контроля при госпитализации с учетом вышеперечисленных противопоказаний, у 45 (68,2%) пациентов были выставлены показания к лапароскопическим резекциям прямой кишки. В то же время у 2 (4,4%) из них вследствие не выявленного на этапе обследования распространенного опухолевого процесса потребовался переход на лапаротомию.

Из 67 пациентов основной группы вследствие проведенной консервативной декомпрессионной терапии, эндоскопической декомпрессии или формирования на первом этапе декомпрессионных стом из минидоступа непроходимость удалось разрешить у 65 больных. После формирования проксимальной трансверзостомы умерло 2 (3,0%) больных, в то время как у 3 (4,5%) больных с генерализованными формами онкологического процесса были сформированы постоянные сигмостомы. В итоге, вышеуказанные 5 пациентов выбыли из дальнейшего исследования.

Оставшиеся 62 пациента были подготовлены к основному этапу лечения, из них 37 после консервативного или эндоскопического купирования проявлений ООНППК и 25 пациентов после формирования декомпрессионных стом локальным доступом.

Применяемая нами хирургическая тактика дала возможность у пациентов основной группы сначала купировать проявления ОТКН, провести коррекцию нарушений гомеостаза, сопутствующей патологии и подготовить за 7-10 суток пациентов к выполнению радикальной операции (при наличии показаний – к проведению предоперационной химиолучевой терапии), т.е. создать условия аналогичные плановым (рис. 44).



- основная группа

- контрольная группа

Рисунок 44 – Клинические симптомы ОТКН перед основным этапом у пациентов сравниваемых групп

Таким образом, купирование всех клинических проявлений ООНППК в основной группе произошло за 7-10 суток. У всех больных наблюдалась нормализация показателей ВБД и работы кишечника.

В течение этого времени отмечалась нормализация основных лабораторных показателей (рис. 45).



Рисунок 45 – Основные биохимические показатели у больных сравниваемых групп перед радикальным этапом

Наблюдался также регресс параметров эндогенной интоксикации (табл. 13).

Таким образом, как показали результаты исследования, в основной группе на фоне проведенного лечения и предоперационной подготовки улучшилось состояние всех пациентов, и операционно-анестезиологический риск

стал сопоставим с контрольной группой. В связи с чем, в обеих группах перед радикальным этапом преобладали пациенты с I и II степенью риска по ASA (рис. 46).

Таблица 13 – Показатели эндогенной интоксикации перед радикальным этапом у больных основной и контрольной группы

Показатели эндогенной интоксикации	**Основная группа перед радикальной операцией**	**Контрольная группа**	**p**
ЛИИ , расч.ед.	2,34±0,21	2,36±0,14	0,936
МСМ, усл.ед.	0,23±0,014	0,22±0,012	0,588
Малоновый диальдегид, нмоль/л	4,13±0,29	4,08±0,21	0,889
Диеновые конъюгаты, нмоль/л	3,21±0,31	3,14±0,34	0,879
Лактоферрин, нг/мл	1248±212	1186±486	0,907

Рисунок 46 – Операционно-анестезиологический риск перед радикальным этапом у больных сравниваемых групп

Как видно из вышеперечисленного, в основной группе были созданы условия аналогичные пациентам контрольной группы, т.е. плановым. В связи

с чем мы придерживались в основной группе тех же критериев для определения показаний или противопоказаний к радикальным лапароскопическим вмешательствам, как и в контрольной группе.

Как в основной, так и в контрольной группе причинами отказа от использования лапароскопического доступа были следующие причины или их сочетание (рис. 47).

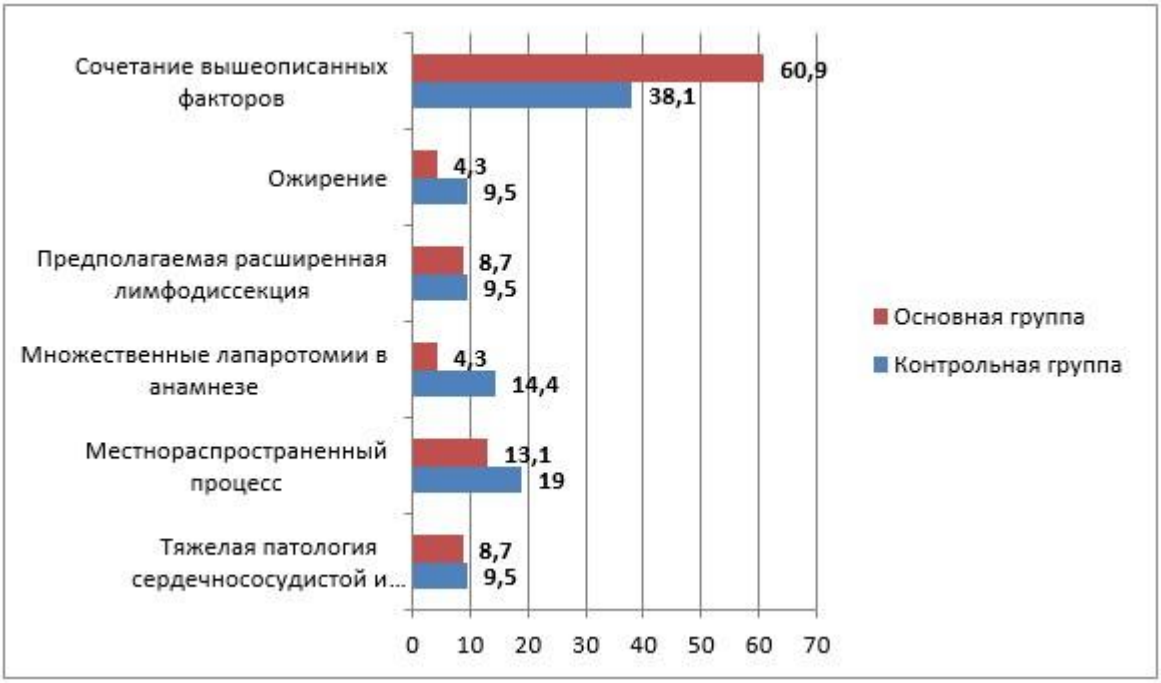

Рисунок 47 – Факторы, послужившие причиной отказа от лапароскопических вмешательств в основной и в контрольной группах

В основной группе из 62 пациентов после разрешения ОТКН, коррекции сопутствующих заболеваний, водно-электролитных и метаболических нарушений у 39 (62,9%) больных были выставлены показания к лапароскопическим резекциям прямой кишки, а у 23 (37,1%) – противопоказания. В группе контроля у 45 (68,2%) больных оперативные вмешательства были начаты лапароскопическим доступом, а противопоказания были выставлены у 21 (31,8%) пациентов (p=0,530).

После осуществления ревизии переход на открытую операцию был выполнен у 2 (5,1%) больных контрольной группы и у 2 (4,4%) пациентов основной (p=0,884). Лапароскопически оперативное вмешательство было осуществлено у 43 (95,5%) из 45 больных контрольной группы и у 37 (94,9%) из 39 пациентов основной (p=0,884).

Следует отметить, что использованная нами хирургическая тактика и способы разрешения ОТКН позволили создать условия у пациентов с опухолями ПК перед выполнением основного радикального этапа аналогичные плановым.

Это подтвердилось сопоставимостью в двух группах случаев как отказов от лапароскопических вмешательств, так и показаний к ним.

Объем оперативных вмешательств, осуществленных лапароскопическим доступом представлен в таблице (табл. 14).

Таблица 14 – Виды лапароскопических вмешательств в сравниваемых группах

Виды операции	**Контрольная группа**	**Основная группа**
ПР	25 (58,1%)	25 (67,6%)
НПР	16 (37,2%)	8 (21,6%)
ЭПК	2 (4,7%)	4 (10,8%)
ИТОГО	43 (100,0%)	37 (100,0%)

Результаты выполнения видеолапароскопических вмешательств были схожи в наблюдаемых группах, в группе контроля в послеоперационном периоде умер 1 (2,3%) больной, послеоперационные осложнения отмечены у 3 (7,0%) пациентов. В основной группе умер так же 1 (2,7%) больной, различные воспалительные осложнения наблюдались у 4 (10,8%) больных (рис. 48).

В основной группе восстановление естественного пассажа кишечного содержимого после радикального лапароскопического этапа было выполнено

у 3 больных с двуствольными илеостомами и у 9 пациентов с двуствольными трансверзостомами. Операции производились с использованием стандартных технических приемов. Все оперативные вмешательства завершились без летальных исходов. Однако у 1 больного имело место нагноение послеоперационной раны, еще у 1 отмечены явления анастомозита.

Рисунок 48 – Частота послеоперационных осложнений и летальных исходов после лапароскопических вмешательств в сравниваемых группах

Таким образом, разработанный и использованный в клинике лечебно-диагностический алгоритм, способы консервативной и хирургической декомпрессии позволили создать условия у больных с ООНППК для осуществления радикальных и циторедуктивных лапароскопических вмешательств аналогичные плановым, что подтверждается результатами лечения в сравниваемых группах.

ЗАКЛЮЧЕНИЕ

Злокачественные новообразования ободочной и ПК чаще всего приводят к острой непроходимости вследствие обтурации просвета кишечной трубки [1, 55, 61, 89, 96, 115, 144, 149, 169]. По данным литературы, до 20-25% пациентов с прогрессирующим колоректальным раком имеют злокачественную обструкцию толстой кишки [1, 38, 73, 76, 144, 149, 150].

Наряду с этим, хотя и значительно реже, причиной развития ОТКН становятся доброкачественные опухоли или воспалительные стриктуры толстой кишки [43, 97, 145].

Конечный результат лечения пациентов с ОТКН неразрывно связан с своевременным выявлением основного заболевания и обусловленных им осложнений, обоснованным, рациональным хирургическим подходом, оптимальным выбором способа и объема оперативного вмешательства, своевременной профилактикой и лечением постоперативных осложнений [71].

Несмотря на большой арсенал современных методов диагностики, целесообразность и последовательность их использования у больных с ООНППК остается предметом дискуссии [10, 14, 19, 56, 65, 68, 121]. В различных медицинских учреждениях процесс организации помощи, данной категории больных, наряду с представлениями о необходимом объеме и последовательности использования диагностических методов существенно разнятся [56]. Многие авторы для установки диагноза и разработки плана лечения полагаются на результаты минимальных общеклинических и лабораторных обследований, пальцевого ректального исследования, ЭКГ, ОРБП и УЗИ, считая этот объем диагностических мероприятий достаточным [62].

Основным методом лечения опухолевой толстокишечной непроходимости является хирургический, включающий, как правило, или первичную резекцию толстой кишки или формирование стомы [10, 73, 106, 149], в то же время хирургическая тактика у больных с ООНППК остается предметом обсуждения [1, 2, 4, 8, 20, 28, 44, 55, 68, 79, 115].

Проведение неотложных хирургических операций при ОТКН значительно повышает частоту послеоперационных осложнений и неблагоприятных исходов, достигающих 40-50% и 15-20% соответственно. Эти показатели значительно превосходят результаты плановых хирургических вмешательств при опухолях ПК [20, 71, 89, 106, 115, 169]. Кроме того, пятилетняя выживаемость у данной категории пациентов после ургентных оперативных вмешательств часто не превышает 39%, тогда как при плановых резекциях она доходит до 59%, это как правило обусловлено нарушением онкологических концепций в неотложной ситуации [98].

В большинстве случаев объем и характер хирургического пособия зависит от таких факторов как тяжесть состояния больного, распространенность опухолевого процесса, уровень подготовки и квалификация оперирующего хирурга [73].

В связи с чем, актуальным является проведение декомпрессии путем использования консервативных методов или малоинвазивных способов (реканализация, стентирование или наложение разгрузочных стом) на начальном этапе, сводящих к минимуму хирургическую травму на радикальном этапе, а также позволяющих осуществить более полноценную диагностику распространенности опухолевого процесса и выполнить радикальный этап более подготовленным специалистам [8, 10, 19, 47, 55, 65, 78, 115].

Несмотря на длительность существования данной проблемы до настоящего времени не выработаны единые рациональные подходы к выбору и длительности проведения консервативных и малоинвазивных способов декомпрессии [10, 33, 68].

На сегодняшний день, когда отмечается расширение показаний к выполнению радикального этапа при ОТКН, в том числе с использованием видеолапароскопических технологий, становится актуальным выбор места для выведения декомпрессионных стом [10, 31, 68]. Однако, до настоящего времени даже при планируемом на радикальном этапе открытом доступе, отсутствует

единый взгляд об оптимальном месте формирования таких стом, одни специалисты рекомендуют накладывать их непосредственно проксимальнее опухоли [3, 4, 19, 55], другие – вне зоны, предстоящей на втором этапе резекции, что позволяет использовать их для протекции сформированного анастомоза [70, 65, 67, 68]. В это же время, в доступной литературе практически отсутствуют сообщения об оптимальном варианте формирования и локализации разгрузочных стом у больных с ООНППК для выполнения второго радикального этапа с применением видеолапароскопического доступа. Дискутабельными остаются сроки осуществления радикального оперативного лечения после выведения декомпрессионных стом [65, 67]. У разных авторов они колеблются от 6 дней до 1,5-2 месяцев [3, 4, 8, 10, 21, 26, 27, 48, 54].

Использование видеолапароскопии в плановой хирургической и онкологической практике демонстрирует свои плюсы перед открытыми вмешательствами, включающие более лучшие непосредственные результаты, ускорение реабилитационного периода, сокращение сроков стационарной помощи, в то время как долгосрочные результаты лечения остаются сопоставимыми [28, 72].

Между тем до сегодняшнего дня недостаточно четко определены возможности лапароскопических технологий при лечении ООНППК [4, 150].

Как показывает анализ литературы, проблема диагностики и лечения ООНППК на сегодняшний день далека от своего решения. Несмотря на внедрение в клиническую практику различных малоинвазивных методик разрешения непроходимости и выполнения радикальных операций, остается предметом дискуссии объем и продолжительность консервативной декомпрессионной терапии, показания к выполнению и выбор вида декомпрессионных стом, объем, вид и сроки радикального оперативного вмешательства, показания и противопоказания к применению лапароскопических технологий у данной категории больных.

Настоящее ретро- и проспективное исследование включило в себя результаты диагностики и лечения 133 больных, которые были госпитализированы в хирургические отделения ГБУЗ «Республиканская клиническая больница скорой медицинской помощи» МЗ РСО-Алания г. Владикавказа, ГБУ «Республиканская клиническая больница скорой медицинской помощи имени Умара Ильмановича Ханбиева» г. Грозного и ГБУ «Республиканский онкологический диспансер» г. Грозного.

Наблюдаемые нами больные были разделены на две группы, в основную группу включены 67 пациентов с ООНППК, которые были госпитализированы по экстренным показаниям, в контрольную группу вошли 66 больных со злокачественными, доброкачественными новообразованиями и стриктурами ПК, оперированные в плановом порядке.

Такие параметры как госпитализация по ургентным показаниям с подтвержденной клинически и инструментально ОТКН послужили основой для включения пациентов в основную группу.

При этом критериями исключения у данной когорты пациентов служили: наличие перитонита, терминальное состояние больных (степень V по ASA).

В группу контроля вошли пациенты РПК (Т3-Т4), доброкачественными и воспалительными стриктурами с I-III степенями тяжести физического состояния по ASA и отсутствием сопутствующих заболевании в острой фазе.

Из 133 больных, вошедших в исследование, мужчин было 68 (51,1%), женщин соответственно 65 (48,9%). В том числе в основной группе мужчин было 34 (50,7%), женщин – 33 (49,3%). В контрольной группе мужчин было так же 34 (51,5%), женщин – 32 (48,5%). Средний возраст пациентов в основной и контрольной группах был сопоставим. Так в основной группе он составил 68±5,2 лет, в контрольной группе – 67±3,1 лет.

В первые 6 часов от начала заболевания в основной группе госпитализировано 3 (4,5%) пациентов, в течение первых суток – 9 (13,4%) больных, через

24-48 часов – 18 (26,9%), через 48-72 часа – 24 (35,8%) и спустя 72 часа – 13 (19,4%) пациентов.

Всем 67 больным основной группы, госпитализированным по экстренным показаниям с клиническими признаками ОТКН, осуществлялись стандартные, общепринятые клинические и лабораторные методы исследований, что давало возможность обеспечить всестороннюю оценку общего состояния пациентов, характера и степени компенсации сопутствующей патологии, имеющихся нарушений метаболизма, уровня эндогенной интоксикации и проводить мониторинг изменений этих показателей на фоне проводимого лечения.

Предоперационную оценку физического статуса пациентов в обеих исследуемых группах производили, основываясь на критериях классификации ASA. При этом, если в группе контроля оценку риска анестезии осуществляли непосредственно перед запланированным хирургическим вмешательством, то в группе пациентов с ООНППК эту процедуру проводили при госпитализации больных, по завершении консервативной декомпрессионной терапии, перед формированием миниинвазивных разгрузочных стом и проведением радикального этапа лечения.

В контрольной группе у 19 (28,8%) больных риск анестезии после проведенной клинической оценки определен как I степени по ASA, у 35 (53,0%) как II и у 12 (18,1%) больных как III. При поступлении в основной группе у 3 (4,5%) больных отмечена I степень по ASA, у 22 (32,8%) – II, у 33 (49,3%) – III и у 9 (13,4%) – IV степень. В обеих группах подавляющее число пациентов были пожилого возраста, в связи с чем большинство из них имело ту или иную сопутствующую патологию. Наиболее часто диагностировались нарушения сердечно-сосудистой системы.

Из 67 больных основной группы, у 62 (92,5%) пациентов причиной развития ОТКН был рак прямой кишки, у 3 (4,5%) больных – воспалительные стриктуры прямой кишки и у 2 (3,0%) пациентов – доброкачественные опухоли. Из 66 больных контрольной группы у 63 (95,5%) был рак прямой кишки, а у 3 (4,5%) доброкачественные опухоли (p=0,732).

В обеих группах наиболее часто препятствие располагалось в проксимальных отделах прямой кишки. У 41 (61,2%) больного основной группы и у 39 (59,1%) пациентов контрольной группы опухоль локализовалась выше 12 см от края анального канала (p=0,805). От 7 до 12 см – у 18 (26,9%) пациентов основной и 21 (31,8%) больного группы контроля (p=0,531). Ниже 7 см – у 8 (11,9%) и у 6 (9,1%) пациентов соответственно (p=0,892).

В обеих группах зарегистрировано больше пациентов с II и III стадиями РПК.

Из специальных методов диагностики в основной группе при госпитализации применялись следующие диагностические методики: ОРБП (67 больных), УЗИ (67 больных), РРС (39 больных), КС (28 больных), ИС (23 больных), КТ (28 больных).

У всех пациентов основной группы ОРБП производилась дважды, первый раз при поступлении больного в стационар, второй раз – спустя 6 часов от начала проведения декомпрессионной и инфузионной терапии. Нами данное исследование осуществлялось для подтверждения наличия признаков ОТКН и с целью прогнозирования ее развития при проведении консервативных мероприятий. Кроме того, с помощью ОРБП можно было установить вероятное расположение уровня обструкции, проекцию поперечного и сигмовидного отделов ободочной кишки, а также подвздошно-слепокишечного угла, прежде всего у больных, которым планировалось наложение разгрузочных стом.

В своей работе мы использовали классификацию и способ прогнозирования исхода терапии, направленной на разрешение ОТКН, разработанные и внедренные В.З. Тотиковым [67].

Всем 67 пациентам основной группы выполнялось ультразвуковое исследование. Данное исследование выполнялось при госпитализации больных, а также в предоперационный период. Целями его проведения были выявление признаков ОТКН, установление уровня и причины обтурации, распространенности опухолевого процесса, выявление признаков отдаленного метастазирования, других имеющихся заболеваний внутренних органов.

Кроме того, во время проведения УЗИ оценивались кишечная моторика, диаметр кишечных петель, толщина их стенок, наличие и объем жидкости в просвете кишечника и выпота в брюшной полости, основные параметры опухолевого сужения, признаки инфильтрации в окружающие анатомические структуры, перитуморозные изменения.

Ультрасонография нами также использовалась с целью определения толщины передней брюшной стенки в правой подвздошной области и правом подреберье в предполагаемых точках формирования разгрузочных илео- или колостом, а также более точной локации илеоцекального угла и слепой кишки.

В контрольной группе перед оперативным лечением УЗИ было выполнено всем 66 (100,0%) пациентам.

У 28 (41,8%) больных основной группы при госпитализации произведена КТ, перед радикальным хирургическим этапом у 32 (47,8%) пациентов.

Целью исследования было уточнение основного диагноза, определение локализации опухоли, степени ее распространённости в окружающие ткани и структуры, перитуморозных воспалительных изменений, выявление регионарных и отдаленных вторичных опухолевых очагов, а также у больных с планируемой предоперационной лучевой терапией с помощью КТ осуществлялось проектирование полей облучения.

В контрольной группе КТ перед оперативным лечением произведено 51 (77,3%) больному.

У 23 (34,8%) пациентов основной группы осуществлена ирригоскопия. Данное исследование проводилось как с целью уточнения диагноза, так и для выявления этиологии ОТКН, уровня локализации препятствия, его диаметра, протяженности и размеров.

У 28 (41,8%) больных основной и у 36 (54,5%) пациентов контрольной группы с целью уточнения уровня локализации стриктуры, ее основных параметров и для патоморфологической верификации была выполнена колоноскопия. У 7 пациентов с ООНППК при выявленной длине стриктуры не более 5-6 см с помощью КС проводилась попытка ее реканализации.

У 39 (58,2%) больных основной группы и у 30 (45,5%) пациентов контрольной группы была выполнена РРС. Проводилось исследование с целью уточнения диагноза, характеристик опухолевой стриктуры ПК, забора биопсийного материала. У 9 пациентов РРС выполнялась для реканализации и ликвидации проявлений ООНППК.

У 10 (14,9%) больных основной группы после купирования признаков ООНППК и у 15 (22,7%) пациентов контрольной группы была выполнена МРТ малого таза.

У всех больных основной группы ВБД измерялось при госпитализации, после купирования проявлений ООНППК, а также перед осуществлением радикального этапа лечения с использованием методики Burch [67].

Химиолучевая терапия до операции была проведена у 12 (17,9%) пациентов основной группы и у 13 (19,7%) больных контрольной.

Все 66 пациентов, составивших группу контроля, были госпитализированы на плановое хирургическое лечение опухолей ПК.

Все пациенты были обследованы в полном объеме, всем выставлен диагноз, осуществлена необходимая подготовка в предоперационном периоде с коррекцией гомеостаза и фоновой патологии. Таким образом, у всех пациентов контрольной группы отсутствовали прямые противопоказания к проведению операций в плановом порядке.

В контрольной группе большая часть пациентов была старше 60 лет. Средний возраст составил 67±3,1 лет. В контрольной группе мужчин было 34 (51,5%), женщин – 32 (48,5%). У большинства больных контрольной группы имелась сопутствующая патология, преобладали болезни сердечно-сосудистой системы, диагностированные у 50 (76,5%) пациентов. В контрольной группе всем пациентам, у кого имелись сопутствующие заболевания в стадии декомпенсации, до осуществления хирургического вмешательства выполнялась необходимая их коррекция, исходя из этого, непосредственно перед операцией у 19 (28,8%) больных физическое состояние было определено как I степени по ASA, у 35 (53,0%) пациентов как II и у 12 (18,1%) как III степени по

ASA. В контрольной группе у 46 (73,0%) больных, по данным проведенного комплексного обследования, была выставлена II стадия рака прямой кишки, у 14 (22,2%) пациентов – III стадия и у 3 (4,8%) – IV стадия. Из 66 пациентов контрольной группы у 17 (25,8%) больных после операции была верифицирована инвазия опухоли в окружающие анатомические структуры, еще у 4 (6,1%) пациентов после патоморфологического исследования обнаружен перитуморозный воспалительный процесс. Перифокальный воспалительный процесс с признаками абсцедирования на этапе дооперационного обследования был выявлен еще у 6 (9,1%) больных. Интраоперационно он был верифицирован у 4 (6,1%) из них, еще у 2 больных наблюдалось прорастание новообразования в забрюшинную клетчатку.

Согласно данным УЗИ и КТ, вторичные очаги в регионарных лимфатических узлах наряду с местнораспространенным процессом были обнаружены у 9 (13,6%) пациентов. Впоследствии они были верифицированы у 7 (10,6%) пациентов, в то время как у 2 (3,0%) больных отмечался ложноположительный результат.

У 2 (3,0%) пациентов, по данным этих диагностических методов, были идентифицированы метастатические очаги в печени. В 1 (1,5%) случае они не были диагностированы в дооперационном периоде, но были выявлены при проведении лапароскопической передней резекции ПК.

У 5 (7,6%) больных с новообразованиями ПК, при отсутствии инвазии в окружающие структуры, в дооперационном периоде, по данным КТ и УЗИ, диагностированы вторичные опухолевые очаги в регионарных лимфатических узлах, еще у 1 (1,5%) больного они не были диагностированы с помощью вышеуказанных методов, однако были обнаружены по данным гистологического исследования удаленного препарата.

Из 66 больных контрольной группы у 2 (3,0%) отмечался дефицит массы тела (ИМТ<18,5), еще у 22 (33,3%) были нормальные показатели массы тела (ИМТ≥18,5 и <25), избыточная масса тела наблюдалась у 19 (28,8%) больных (ИМТ≥25 и <30). У 23 (34,8%) пациентов имелось ожирение: I степени у 15

(22,7%) (ИМТ ≥30 и <35), II степени у 6 (9,1%) (ИМТ≥35 и <40) и III степени у 2 (3,0%) (ИМТ≥40) больных.

Такие факторы как преклонный возраст пациентов, наличие тяжелой сопутствующей патологии, местнораспространенный характер процесса, предшествующие оперативные вмешательства (лапаротомии) в анамнезе, наличие генерализованных форм КРР, II и III степень ожирения, а также комбинация вышеуказанных факторов у 21 (31,8%) больного контрольной группы послужили причиной отказа от лапароскопического вмешательства.

Все эти больные были оперированы лапаротомным доступом и далее были исключены из исследования. Оставшимся 45 (68,2%) пациентам оперативные вмешательства были начаты лапароскопическим доступом с использованием стандартных технологий. У 1 больного во время выполнения лапароскопической НПР был выявлен местнораспространенный характер процесса, что потребовало конверсии доступа и перехода на лапаротомию, еще у 1 больного с предполагаемой лапароскопической ЭПК обнаружен канцероматоз, что также потребовало перехода на открытый доступ. Таким образом, из 45 больных, лапароскопически операция была завершена у 43.

При этом у 25 (58,1%) из 43 больных была выполнена передняя резекция ПК, в том числе у 2 пациентов – с сегментарной резекцией печени, у 10 (23,2%) – НПР и у 2 (4,7%) – ЭПК.

При этом среднее время выполнения лапароскопической передней резекции прямой кишки составило 231±38,6 минут, низкой передней – 252±31,2 минуты, экстирпации прямой кишки – 228±28,3 минуты.

В группе контроля после ПР выполненной с использованием видеолапароскопических технологии умер 1 пациент на фоне острой сердечно-сосудистой недостаточности.

Осложнения в постоперационном периоде наблюдались у 3 пациентов, у 1 больного после ПР на 4 сутки диагностирована несостоятельность коло-

ректального соустья, в связи с чем больному была сформирована проксимальная двуствольная илеостома из минидоступа. У других 2 пациентов отмечено нагноение минилапаротомной раны.

Средний возраст пациентов в основной группе был сопоставим с группой контроля и составил 68±5,2 лет. При этом мужчин было 34 (50,7%), женщин – 33 (49,3%). До 40 лет в основной группе была 1 (1,5%) пациентка и 1 (1,5%) пациент. В возрасте от 41 до 50 лет – 1 (1,5%) больная и 1 (1,5%) больной, от 51 до 60 лет – 8 (11,9%) и 9 (13,4%), от 61 до 70 лет – 16 (23,9%) и 15 (22,4%) и старше 70 лет – 7 (10,4%) и 8 (11,9%) соответственно.

У большинства больных основной группы, так же, как и в контрольной, с учетом возраста, имелись те или иные сопутствующие заболевания. Преимущественно встречались нарушения со стороны сердечно-сосудистой системы, выявленные у 52 (77,6%) пациентов.

Из 67 больных основной группы у 3 (4,5%) отмечался дефицит массы тела (ИМТ<18,5), еще у 20 (29,9%) были нормальные показатели массы тела (ИМТ≥18,5 и <25), избыточная масса тела наблюдалась еще у 20 (29,9%) больных (ИМТ≥25 и <30). У 24 (35,8%) пациентов имелось ожирение: I степени у 14 (20,9%) (ИМТ≥30 и <35), II степени у 8 (11,9%) (ИМТ≥35 и <40) и III степени у 2 (3,0%) больных (ИМТ≥40). У 5 (20,8%) больных из 24 отмечался абдоминальный тип ожирения. У 4 (6,0%) больных основной группы в анамнезе были множественные лапаротомии по поводу спаечной болезни или перитонита, у них на передней брюшной стенке отмечались грубые послеоперационные рубцы.

При госпитализации у всех 67 больных основной группы отмечались клинические проявления ОТКН. При поступлении у многих больных отмечалось существенное повышение показателей эндогенной интоксикации и ИАГ, что усугубляло тяжесть их состояния. Из 67 больных при поступлении нормальные показатели ВБД отмечены у 8 (11,9%) пациентов, у 4 (6,0%) из них ВБД было ниже 6 мм рт.ст. ИАГ первой степени была диагностирована у 25 (37,3%) пациентов, показатели в среднем составили 13,4±1,3 мм рт.ст., второй

степени – у 19 (28,4%), в среднем 17,6±2,1 мм рт.ст., третьей – у 9 (13,4%), в среднем 23,1±1,6 мм рт.ст. и четвертой – у 6 (9,0%) больных, средние значения 27,3±1,5 мм рт.ст. Как показал результат исследования в основной группе, преклонный возраст большинства пациентов, наличие сопутствующих заболеваний, избыточная масса тела, высокие показатели ВБД при поступлении на фоне имеющихся признаков интоксикации усугубляют тяжесть физического состояния многих пациентов с ООНППК и увеличивают операционно-анестезиологический риск. Таким образом, совокупность вышеуказанных причин не позволяла при поступлении на высоте ОТКН у больных с опухолями прямой кишки осуществлять радикальные или циторедуктивные вмешательства лапароскопическим доступом.

У больных, госпитализированных в плановом порядке, с опухолями прямой кишки выполнение видеолапароскопических вмешательств было возможно лишь в 68,2% случаев.

Для создания в основной группе больных условий для выполнения радикальных и циторедуктивных оперативных вмешательств аналогичных плановым нами был использован лечебно-диагностический алгоритм, разработанный в клинике. У всех 67 пациентов с ООНППК для установки диагноза непроходимости и оценки эффективности разгрузочной терапии при госпитализации были выполнены ОРБП и УЗИ брюшной полости.

Кроме того, РРС была произведена у 39 (58,2%) больных, колоноскопия – у 28 (41,8%), КТ – у 28 (41,8%) и ирригоскопия – у 23 (34,8%) пациентов. Следует отметить, что при ОТКН в основной группе сначала производились ОРБП и УЗИ, затем РРС или КС, а также КТ, после чего при необходимости ИС.

По результатам выполненной при поступлении ОРБП, у 66 (98,5%) пациентов на снимках выявлены уровни жидкости и газ. У 1 (1,5%) больного определялся лишь пневматоз толстой кишки. При этом из 67 больных у 51 (77,3%) больного выявлялась рентгенологическая картина толстокишечной

непроходимости, а у 15 (22,7%) пациентов имелась толсто-тонкокишечная непроходимость. Кроме того, для выявления примерного уровня обтурации нами были проанализированы у всех 67 больных с ООНППК рентгеновские снимки, выполненные при поступлении. В 1 (1,5%) случае, как было отмечено выше, имел место пневматоз толстой кишки. Из оставшихся 66 (98,5%) больных у 38 (57,6%), по данным ОРБП, можно было предположить уровень локализации опухоли именно в прямой кишке, поскольку у всех из них дистальный уровень жидкости располагался в дистальной трети сигмовидной кишки. В дальнейшем предполагаемый нами уровень локализации опухоли у этих больных подтвердился после других специальных методов обследования. Кроме того, ОРБП использовалась нами для прогнозирования исходов декомпрессионной терапии и для определения топографо-анатомической локации ободочной кишки.

При УЗИ, выполненном на высоте непроходимости, у 57 (85,0%) больных из 67 (100%) пациентов зафиксированы в просвете толстой кишки: секвестрированная жидкость, расширение его просвета и перистальтические волны кишечника. С помощью ультразвукового исследования также у 48 (71,6%) больных определено наличие опухоли, а у 34 (50,7%) пациентов её основные параметры и локализация. У 21 (31,3%) больного отмечено местное распространение онко- или воспалительного процесса. Однако у 2 (9,5%) пациентов в дальнейшем заключение УЗИ не было подтверждено. В то же время, у 12 (17,9%) больных данное исследование дало ложноотрицательный результат. Недостаточно эффективным на высоте непроходимости УЗИ оказалось и для диагностики региональных опухолевых очагов. У 9 (13,4%) больных в дальнейшем их наличие в мезоректальной клетчатке, по ходу нижнебрыжеечной артерии и в парааортальных лимфоузлах не подтвердилось. Наличие региональных опухолевых очагов, установленных с помощью УЗИ, было подтверждено только у 2 (2,3%) пациентов.

Наличие метастатических очагов в паренхиме печени с помощью ультразвукового исследования было обнаружено в 3 (4,5%) случаях, что в дальнейшем было подтверждено данными КТ и оперативным вмешательством. У 1 (1,5%) больного метастазы в печени, по данным УЗИ, выявлены не были, однако они были диагностированы в последующем интраоперационно. У 18 больных, у которых консервативные мероприятия оказались неэффективными, с помощью УЗИ в правом подреберье и правой подвздошной области в местах формирования разгрузочных декомпрессионных стом определялась толщина передней брюшной стенки.

Для установления причины, вызвавшей ОТКН, определения ее локализации, характеристик опухолевой стриктуры и возможности осуществления ее реканализации у 39 (58,2%) пациентов была выполнена РРС. При этом, непосредственно визуализировать опухоль и произвести биопсию удалось у 37 (94,9%) больных. В двух случаях исследование было прервано из-за возникших болей во время манипуляции. Во время проведения РРС у 9 (23,1%) из 39 больных успешно выполнена реканализация опухолевой стриктуры.

У 28 (41,8%) пациентов была произведена КС. При этом у 25 (89,3%) больных она позволила выявить злокачественное новообразование ПК, явившееся причиной развития ООНППК, осуществить забор биопсийного материала для патоморфологической его верификации и определить диаметр опухолевого канала. После получения необходимой информации у 5 (17,9%) пациентов осуществлена реканализация опухолевого канала, а у 2 (7,1%) больных с опухолями проксимальных отделов ПК установлены саморасширяющиеся стенты и разрешена непроходимость.

У 23 (34,8%) больных с целью выявления уровня обтурации, определения протяженности и диаметра опухолевого канала было выполнено контрастное исследование толстой кишки. У 20 (87,0%) пациентов произведено полноценное исследование, у остальных 3 (13,0%) из-за недостаточности анального жома достичь полноценного контрастирования не удалось. Из 20 пациентов

лишь у 12 (52,2%) больных были определены диаметр и протяженность опухолевой стриктуры.

У 28 (41,8%) больных основной группы при КТ, выполненной на высоте непроходимости, выявлены признаки непроходимости, в том числе у 21 (75,0%) пациента – толстой кишки и у 7 (25,7%) – толсто-тонкокишечной.

У 24 (85,7%) пациентов КТ выявила наличие опухоли ПК, что позволило уточнить ее расположение и размеры. Признаки прорастания опухоли за пределы стенки ПК и инвазии в окружающие структуры первоначально наблюдались у 8 (28,6%) пациентов, однако позже у 1 больного данное заключение не было подтверждено. Так же у 2 (7,1%) пациентов не подтвердилась предполагаемая локализация опухоли. Вторичные опухолевые очаги в печени выявлены у 2 (7,1%) больных, в одном случае они до оперативного вмешательства диагностированы не были. В регионарных лимфатических узлах вторичные очаги были описаны у 4 (14,3%) пациентов, при этом у 1 (3,6%) больного имела место гипердиагностика, а еще у 1 (3,6%) ложноотрицательный результат.

После консервативного и миниинвазивного хирургического разрешения ОТКН у всех 32 (47,8%) больных, которым произведена КТ, была выявлена опухолевая стриктура, определена ее локализация и у 10 (29,4%) пациентов описаны признаки распространения на соседние структуры. Однако, в 2 случаях выход опухолевого процесса за пределы кишечной стенки в последующем не подтвердился. И у 2 (6,3%) больных выявлены метастазы в печени.

После купирования проявлений ООНППК 10 (14,9%) больным была сделана МРТ, которая позволила во всех случаях выявить локализацию препятствия в ПК, определить его основные параметры и отношение к прилегающим анатомическим структурам. Вторичные опухолевые очаги в регионарных лимфоузлах или околопрямокишечной клетчатке были обнаружены у 3 (30,0%) из 10 больных.

Как показало проведенное исследование, современные способы обследования доказали свою высокую эффективность в диагностике ООНППК. Эти

методы позволяют получить информацию о наличии непроходимости, уровне препятствия, протяженности и диаметре опухолевого канала, распространенности опухолевого процесса, а также позволяют прогнозировать исход консервативной декомпрессионной терапии, что в совокупности дает возможность определиться с объемом и видом предстоящего оперативного вмешательства.

Первая стадия ОТКН после проведенного консервативного лечения была диагностирована у 23 (34,3%) больных, вторая стадия – у 25 (37,3%) и третья стадия – у 19 (28,4%) больных.

У пациентов с I стадией (23 (34,3%) больных) консервативное лечение позволило добиться временного, но полного разрешения ОТКН. И в послеоперационном периоде декомпрессионное и медикаментозное лечение как правило продолжалось в течение 7-10 суток, включая коррекцию имеющихся нарушений. Наряду с этим 5 пациентов из них были направлены на предоперационную химиолучевую терапию. Из 23 больных радикальный этап в последующем был выполнен 21 (91,3%) пациенту, остальным 2 (8,7%) больным с множественными отдаленными метастазами были сформированы постоянные петлевые сигмостомы.

У 10 (40,0%) больных с II стадией и у 6 (31,6%) пациентов с III стадией ОТКН с протяженностью стриктуры не более 5,5 см после короткой коррекции имеющихся нарушений была выполнена реканализация стриктуры или ее стентирование.

После купирования проявлений ОТКН у всех этих больных, аналогично пациентам с I стадией ОТКН, предоперационная подготовка к радикальному этапу продолжена в течение 7-10 дней. У 2 больных операции были выполнены после проведения пролонгированной предоперационной химиолучевой терапии спустя 7 и 8 недель.

У оставшихся 15 (60,0%) пациентов со II и 13 (68,4%) пациентов с III стадией ОТКН предоперационная подготовка с коррекцией сопутствующей патологии, интоксикации, метаболических нарушений осуществлялась в течение 24 и 12 часов соответственно. В течение обозначенного времени у больных

с обеими вариантами течения ОТКН накладывались разгрузочные стомы через минидоступ. В том числе у 21 (31,4%) больного – двуствольные трансверзостомы, у 3 (4,5%) – одноствольные сигмостомы в оригинальном исполнении, у 3 (4,5%) пациентов – двуствольные илеостомы и у 1 (1,5%) пациента с канцероматозом – постоянная двуствольная сигмостома.

Для облегчения выполнения декомпрессионных коло и илеостомий, уменьшения развития воспалительных осложнений в постоперационном периоде со стороны стомы, особенно у больных с выраженной подкожной жировой клетчаткой, нами был разработан и использован в основной группе специальный ретрактор. У 3 (4,5%) больных, которым на втором радикальном этапе планировалась лапароскопическая экстирпация прямой кишки одноствольные сигмостомы мы формировали по разработанному в клинике способу.

После миниинвазивных вмешательствах с наложением стом на высоте ОТКН умерло 2 (3,0%) больных, в связи с чем они были исключены из дальнейшего исследования, так же, как и 3 (4,5%) пациента, которым были наложены постоянные двуствольные сигмостомы. Всего к основному этапу после коррекции имеющихся нарушений и разрешения непроходимости было подготовлено 62 (92,5%) больных, в том числе 37 пациентов с декомпрессионной терапией и реканализацией и 25 больных после наложения стом через минидоступ.

Таким образом, у всех пациентов в основной группе отмечалось значимое улучшение общего состояния и снижение риска по ASA перед радикальным этапом лечения. После ликвидации явлений ОТКН и перед выполнением основного (радикального) этапа у пациентов основной группы была уточнена степень распространенности опухолевого процесса. После этого 12 пациентов были направлены на проведение пролонгированной предоперационной химиолучевой терапии, а спустя 6-8 недель радикально оперированы.

Учитывая тяжесть состояния пациентов, имеющуюся тяжелую фоновую патологию, ИМТ, ранее перенесенные множественные лапаротомии, наличие или отсутствие местного распространения опухоли, аналогично подготовке к

плановым операциям выставлялись показания к проведению радикального вмешательства лапаротомным или лапароскопическим доступом.

С учетом вышеперечисленных критериев у 39 (62,9%) из 62 больных основной группы были выставлены показания к радикальным лапароскопическим резекциям прямой кишки, у 23 (37,1%) пациентов, учитывая наличие противопоказаний, были запланированы открытые операции, в связи с чем из дальнейшего анализа они были исключены.

Из 39 пациентов с планируемым лапароскопическим доступом на радикальном этапе, только у 16 (41,0%) больных имелись разгрузочные стомы.

Из 26 (66,7%) пациентов с локализацией опухоли в проксимальных отделах ПК, у 17 больных после консервативной и эндоскопической декомпрессии оперативные вмешательства начаты из типичных доступов и использовались стандартные лапароскопические технические манипуляции, при этом у 9 пациентов с двуствольными трансверзостомами или илеостомами после изоляции калоприемника и обработки операционного поля. Последнее накрывали самоклеящейся стерильной пленкой. У больных с илеостомами один из троакаров устанавливали ниже стомы, второй над и медиальнее наружного края прямой мышцы живота, остальные 2 – в типичных местах. В результате установка троакаров практически совпадала с их стандартной локализацией. У больных с трансверзостомами, расположенными в правом подреберье латеральнее наружного края прямой мышцы живота, один порт устанавливался несколько ниже стомы, остальные – в типичных местах. В среднем на выполнение передней резекции видеолапароскопическим доступом затрачивали 238,4±42,4 минут.

В 1 случае был осуществлен переход на лапаротомию по причине возникших интраоперационных сложностей из-за выявленного местного распространения опухоли, не распознанного в период предоперационной подготовки, у остальных 25 (96,2%) больных операции были завершены лапароскопически.

При выполнении у 9 (23,1%) пациентов, со стриктурами на высоте 7-12 см, НПР, обработка операционного поля и установка портов была аналогична передней резекции. В том числе у 4 больных с илео- или трансверзостомами и у 5 пациентов после консервативного или эндоскопического разрешения ОТКН. Ход операции так же был аналогичен стандартному оперативному вмешательству. В связи с чем у 2 (3,0%) больных нами был использован новый способ формирования оригинального колоанального боко-концевого соустья.

Из 9 пациентов только в одном случае у больного с недооцененным местнораспространенным раком, в связи с возникшими техническими трудностями, оперативное вмешательство завершилось переходом на лапаротомию.

Лапароскопическая ЭПК была выполнена у 4 (10,3%) больных, том числе у 1 пациента после консервативного разрешения ООНППК и у 3 других после одноствольной сигмостомии по оригинальному способу. После консервативной и малоинвазивной декомпрессии, расположение портов и методика выполнения были такими же, как и при плановых операциях, а у больных с оригинальной одноствольной сигмостомой как при передней резекции ПК.

В итоге, у 37 пациентов были выполнены радикальные резекции ПК с использованием лапароскопического доступа. В 2 случаях потребовался переход на лапаротомию. В послеоперационном периоде 1 (2,7%) пациент скончался после лапароскопической НПР вследствие тромбоэмболии легочной артерии. Послеоперационные воспалительные осложнения были отмечены у 4 (10,8%) больных. В 2 случаях на 4-е и 5-е сутки соответственно была диагностирована несостоятельность колоректального аппаратного анастомоза после ПР и НПР, которая не потребовала повторного вмешательства, у обоих пациентов ранее была наложена двуствольная трансверзостома. Нагноение минилапаротомной раны было выявлено еще у 2 больных после передней резекции ПК.

Восстановление естественного пассажа кишечного содержимого после радикального этапа было выполнено у 3 больных с двуствольными илеосто-

мами и у 9 пациентов с двуствольными трансверзостомами. Операции производились с использованием стандартных технических приемов. Все оперативные вмешательства завершились без летальных исходов. Однако у 1 больного имело место нагноение послеоперационной раны, еще у 1 отмечены явления анастомозита.

В основной группе из 62 пациентов после разрешения ОТКН, коррекции фоновых заболеваний и нарушений гомеостаза у 39 (62,9%) больных были выставлены показания к лапароскопическим резекциям прямой кишки, а у 23 (37,1%) – противопоказания. В группе контроля у 45 (68,2%) больных оперативные вмешательства были начаты лапароскопическим доступом, а противопоказания были выставлены у 21 (31,8%) пациента (p=0,530).

После осуществления ревизии переход на открытую операцию был выполнен у 2 (5,1%) больных контрольной группы и у 2 (4,4%) пациентов основной (p=0,884). Лапароскопически оперативное вмешательство было осуществлено у 43 (95,5%) из 45 больных контрольной группы и у 37 (94,9%) из 39 пациентов основной (p=0,884).

Следует отметить, что использованная нами хирургическая тактика и способы разрешения ОТКН позволили создать условия у пациентов с опухолями ПК перед выполнением основного радикального этапа аналогичные плановым, что подтвердилось сопоставимостью в двух группах случаев как отказов от лапароскопических вмешательств, так и показаний к ним.

Результаты выполнения лапароскопических операций были схожи в обеих группах. В контрольной группе в послеоперационном периоде умер 1 (2,3%) больной, послеоперационные осложнения отмечены у 3 (7,0%) пациентов. В основной группе умер так же 1 (2,7%) больной, различные воспалительные осложнения развились у 4 (10,8%) больных.

Таким образом, разработанный и использованный в клинике лечебно-диагностический алгоритм, способы консервативной и хирургической декомпрессии позволили создать условия у больных с ООНППК для осуществления

радикальных и циторедуктивных лапароскопических вмешательств аналогичные плановым, что подтверждается результатами лечения в сравниваемых группах.

ВЫВОДЫ

1. Тяжелая сопутствующая патология в 3,0% случаев, местнораспространенный характер процесса в 6,1% случаев, ранее перенесенные оперативные вмешательства (лапаротомии) в 4,5% случаев, планируемый расширенный объем лимфодиссекции в 3,0% случаев, индекс массы тела ≥35 кг/м^2 в 3,0% случаев, а также сочетания вышеуказанных факторов в 12,2% случаев обусловили отказ от видеолапароскопического вмешательства у 31,8% больных контрольной группы. У больных с острым обтурационным нарушением проходимости прямой кишки эти факторы наряду с высокими цифрами внутрибрюшного давления при поступлении, на фоне выраженных метаболических нарушений и интоксикационного синдрома приводят к отказу на высоте непроходимости от выполнения радикальных оперативных вмешательств с использованием видеолапароскопических технологий.

2. Предложенный лечебно-диагностический алгоритм с прогностической оценкой развития острого обтурационного нарушения проходимости прямой кишки позволяет получить все необходимые данные для выработки дальнейшей стратегии консервативного лечения, показаний к эндоскопической и малоинвазивной декомпрессии и к радикальным видеолапароскопическим оперативным вмешательствам на всех этапах лечения.

3. Формирование двуствольных илеостом в точке Ленца, двуствольных трансверзостом в правом подреберье по латеральному краю прямой мышцы живота и одноствольных сигмостом по разработанному в клинике способу с целью декомпрессии толстой кишки при остром обтурационном нарушении проходимости прямой кишки позволяет на втором радикальном этапе выполнять видеолапароскопические оперативные вмешательства примерно с той же частотой (55,2%) как и в контрольной группе (65,1%) стандартным лапароскопическим доступом.

4. Разработанные и использованные у больных с острым обтурационным нарушением проходимости прямой кишки оригинальные способы и

технические усовершенствования позволили упростить выполнение и снизить травматичность оперативных вмешательств на первом и втором этапах лечения, тем самым улучшить качество жизни пациентов.

5. Использование разработанной лечебно-диагностической программы и хирургических подходов у больных с острым обтурационным нарушением проходимости прямой кишки позволили добиться снижения количества постоперационных осложнений (7,0% и 10,8%) и летальных исходов (2,3% и 2,7%) при выполнении видеолапароскопических вмешательств до уровня плановых операций.

ПРАКТИЧЕСКИЕ РЕКОМЕНДАЦИИ

1. При госпитализации больных с острым обтурационным нарушением проходимости прямой кишки для определения сроков подготовки к оперативному вмешательству, выбора консервативного или малоинвазивного вида декомпрессии, выбора доступа на радикальном этапе, помимо определения тяжести физического состояния пациента, необходимо выявить параметры внутрибрюшного давления, локализацию стриктуры в прямой кишке, наличие или отсутствие местного распространения опухоли и метастазов, возможности выполнения декомпрессии консервативными или малоинвазивными методами. В связи с чем целесообразно выполнить предложенный диагностический алгоритм.

2. На первом этапе у больных с острым обтурационным нарушением проходимости прямой кишки необходимо с помощью консервативных методов, эндоскопической реканализации и разгрузочных стом разрешить кишечную непроходимость и снизить внутрибрюшное давление до нормальных значений, а также провести коррекцию имеющихся нарушений. У больных с тяжелыми сопутствующими заболеваниями, местнораспространенным характером процесса, выраженной спаечной болезнью, планируемым расширенным объемом лимфодиссекции, индексом массы тела ≥35 кг/м^2, а также при их сочетании, следует ограничить возможность применения видеолапароскопического доступа на втором этапе.

3. При прогнозируемом отсутствии эффекта от консервативной декомпрессионной терапии (II-III стадия острого обтурационного нарушения проходимости прямой кишки) или эндоскопической реканализации при локализациях нижнего полюса опухоли выше 6 см от края анального канала необходимо наложение двуствольных илеостом в точке Ленца или трансверзостом в правом подреберье локальным доступом. В случае планируемой экстирпации прямой кишки наиболее оптимально формирование одноствольной сигмостомы по предложенному оригинальному способу.

4. Для выполнения передней и низкой передней резекции на втором этапе у больных с илеостомами один троакар устанавливается под стомой, второй над и несколько медиальнее. Остальные 2 троакара в типичных местах. Выполнение оперативного вмешательства осуществляется с использование стандартных технических действий. Только при экстирпации прямой кишки после наложения одноствольной сигмостомы по оригинальному способу следует оперативное вмешательство начинать с мобилизации отводящей культи.

5. С целью исключения избыточного риска повреждения внутреннего сфинктера при выполнении низкой или сверхнизкой резекции прямой кишки с наложением аппаратного анастомоза у больных с локализацией нижнего полюса опухоли на 5-6 см целесообразно использование предложенного оригинального способа наложения J-образного или боко-концевого анастомоза.

ПЕРСПЕКТИВЫ ДАЛЬНЕЙШЕЙ РАЗРАБОТКИ ТЕМЫ

Проведенное диссертационное исследование представляет собой законченную исследовательскую работу. Несмотря на это, возможно дальнейшее продолжение работы по совершенствованию лечебно-диагностической тактики при ООНППК и расширению показаний к применению малоинвазивных, в том числе видеолапароскопических оперативных вмешательств, с целью снижения частоты осложнений и улучшения результатов лечения у данной категории больных.

СПИСОК СОКРАЩЕНИЙ И УСЛОВНЫХ ОБОЗНАЧЕНИЙ

ВБД	–	внутрибрюшное давление
ЖКТ	–	желудочно-кишечный тракт
ИАГ	–	интраабдоминальная гипертензия
ИМТ	–	индекс массы тела
ИС	–	ирригоскопия
КРР	–	колоректальный рак
КС	–	колоноскопия
КТ	–	компьютерная томография
ЛИИ	–	лейкоцитарный индекс интоксикации
МРТ	–	магнитно-резонансная томография
МСМ	–	молекулы средней массы
НПР	–	низкая передняя резекция
ООНППК	–	острое обтурационное нарушение проходимости прямой кишки
ОРБП	–	обзорная рентгенография брюшной полости
ОТКН	–	острая обтурационная толстокишечная непроходимоать
ПК	–	прямая кишка
ПР	–	передняя резекция
РПК	–	рак прямой кишки
РРС	–	ректороманоскопия
РТК	–	рак толстой кишки
УЗИ	–	ультразвуковое исследование
ЧСС	–	частота сердечных сокращений
ЭКГ	–	электрокардиография
ЭПК	–	экстирпация прямой кишки
ASA	–	оценка операционно-анестезиологического риска
SEMS	–	саморасширяющийся металлический стент

СПИСОК ЛИТЕРАТУРЫ

1. Алиев, Ф.Ш. Органная дисфункция как фактор риска послеоперационных осложнений хирургического лечения опухолевой толстокишечной непроходимости / Ф.Ш. Алиев, В.Ф. Алиев // Вопросы онкологии. – 2022. – Т. 68, № 6. – С. 775-779. – DOI: 10.37469/0507-3758-2022-68-6-775-779.

2. Анализ причин неблагоприятных исходов лечения острой кишечной непроходимости опухолевого генеза в общехирургическом стационаре. - Актуальные вопросы неотложной хирургии / А.В. Фомин, С.Г. Подолинский, В.И. Деркач, Л.А. Ковалёва // Материалы XXVII пленума хирургов Республики Беларусь и республиканской научно-практической конференции. – Минск, 2016. – С. 106-108.

3. Артюхов, С.В. Лапароскопические вмешательства при раке левых отделов толстой кишки, осложненном обтурационной непроходимостью /С.В. Артюхов // Альманах Института Хирургии им. А.В. Вишневского. – 2017. – № 1. – С. 681-683.

4. Артюхов, С.В. Радикальные операции при раке сигмовидной кишки, осложнённом кишечной непроходимостью / С.В. Артюхов // Альманах Института Хирургии им. А.В. Вишневского. – 2017. – № 1. – С.272-273.

5. Ахметзянов, Ф.Ш. Оказание медицинской помощи больным с колоректальным раком, осложненным острой обтурационной кишечной непроходимостью / Ф.Ш. Ахметзянов, Н.А. Валиев // Поволжский онкологический вестник. – 2016. – № 3 (25). – С. 30-34.

6. Бутенко, А.В. Рак прямой кишки. Современные направления и тенденции в лечении (обзор литературы) / А.В. Бутенко, В.Н, Разбирин // Сибирский онкологический журнал. – 2011. – № 6 (48). – С. 83-89.

7. Воробьев, Г.И. Выбор оптимального вида превентивной кишечной стомы / Г.И. Воробьев, С.И. Севостьянов, С.В. Чернышов // РЖГГК. – 2007. – Т. 17, № 2. – С. 69-74.

8. Выбор тактики хирургического лечения обтурационной толстокишечной непроходимости опухолевого генеза / Н.В. Галашев, А.И. Макаров, Т.Ю. Мандрощенко, С.Л. Свиньин // Колопроктология. – 2018. – № 25. – С. 38-39.

9. Выбор хирургической тактики в лечении обтурационной непроходимости опухолевой этиологии / В.Н. Эктов, О.Е. Минаков, Р.В. Попов [и др.] // Альманах Института Хирургии им. А.В. Вишневского. – 2017. – № 2. – С.138-139.

10. Гадаев, Ш.Ш. Выбор декомпрессионных стом при раке толстой кишки, осложненном острой непроходимостью: дисс. … канд. мед. наук: 3.1.9; 3.1.6 / Гадаев Шервани Шаранович. – Владикавказ, 2021. – 158 с.

11. Гарелик П.В. Современная хирургическая тактика при острой толстокишечной опухолевой непроходимости // П.В. Гарелик, М.И. Милешко, И.В. Хильмончик // Актуальные вопросы неотложной хирургии: материалы XXVII пленума хирургов Республики Беларусь и республиканской научно-практической конференции. – Минск, 2016. – С. 25-26.

12. Даценко, Б.М. Возможности ранней диагностики и тактика лечения больных острой непроходимостью кишечника / Б.М. Даценко, Т.И. Тамм, А.Я. Бардюк // Материалы I конгресса московских хирургов: тез. докл. – Москва, 2005. – С. 44.

13. Дегонский, М.А. Мануально-ассистированные лапароскопические операции при острой кишечной непроходимости: дисс. … канд. мед. наук: 14.00.27 / Дегонский Михаил Анатольевич. – М., 2008. – 107 с.

14. Диагностика и хирургическое лечение обтурационной опухолевой толстокишечной непроходимости / С.Ф. Алекперов, А.В. Пугаев, О.А. Калачев [и др.] // Хирургия. Журнал им. Н.И. Пирогова. – 2012. – № 11. – С.38-44.

15. Диагностика и хирургическое лечение острой толстокишечной непроходимости, осложненной интраабдоминальной гипертензией / В.М. Тимербулатов, Р.Р. Фаязов, Д.И. Мехдиев [и др.] // Креативная хирургия и онкология. – 2010. – № 2. – С. 4-12.

16. Жебровский, В.В. Лечение больных с острой кишечной непроходимостью толстого кишечника опухолевого генеза / В.В. Жебровский, А.Г. Иванов, Е.Б. Чемоданов // Материалы международного хирургического конгресса «Актуальные проблемы современной хирургии»: тез. докл. – Москва, 2003. – С. 118.

17. Затевахин, И.И. Рак толстой кишки, осложненный обтурационной кишечной непроходимостью / И.И. Затевахин, Э.Г. Магомедова, Д.И. Пашков // Вестник хирургической гастроэнтерологии. – 2010. – № 2. – С.30-34.

18. Использование лапароскопических технологий в лечении обтурационной толстокишечной непроходимости // М.Ю, Батталов, А.В. Куляпин, Ф.М. Гайнутдинов [и др.] // Материалы международного хирургического конгресса «Новые технологии в хирургии»: тез. докл. – Ростов-на-Дону, 2005. – С. 342.

19. К вопросу хирургического лечения обтурационной кишечной непроходимости / А.Г. Гринцов, С.М. Антонюк, В.Б. Ахрамеев [и др.] // Медицинский вестник Юга России. – 2017. – № 2 – С. 249-250.

20. Как изменились диагностика и лечение острой обтурационной толстокишечной непроходимости раковой этиологии в историческом аспекте. - Актуальные вопросы неотложной хирургии / Г.П. Рычагов, О.В. Попков, Ф.М. Высоцкий, А.И. Лемешевский // Материалы XXVII пленума хирургов Республики Беларусь и республиканской научно-практической конференции. – Минск, 2016. – С. 91-92.

21. Как улучшить результаты лечения пациентов колоректальном раком, осложненным непроходимостью / А.В. Леонтьев, Л.В. Забровская, В.В. Сазонов, Д.А. Тен // Альманах Института Хирургии им. А.В. Вишневского. – 2019. – № 1. – С. 386-387.

22. Кандаков, О.К. Диагностика и тактика лечения толстокишечной непроходимости опухолевого генеза: дисс…канд. мед. наук: 14.00.27 / Кандаков Олимшо Канатшоевич. – Душанбе, 2009. – 99 с.

23. Ковалев, А.И. Школа неотложной хирургической практики / А.И. Ковалев, Ю.Т. Цуканов. – М.: Медицинская книга, 2014. – 745 с.

24. Комбинированное лечение осложненного рака прямой кишки / Р.И. Расулов, В.В. Дворниченко, А.В. Шелехов [и др.] // Колопроктология. – 2010. – № 4. – С. 29-33.

25. Комплексное лечение осложненного колоректального рака / В.П. Сажин, П.А. Госткин, В.И. Соболева [и др.] // Хирургия. Журнал им. Н.И. Пирогова. – 2010. – № 7. – С. 15-19.

26. Крочек, И.В. Хирургическая тактика у пациентов с колоректальным раком, осложненным обтурационной кишечной непроходимостью в условиях общехирургического отделения // И.В. Крочек, С.В, Сергийко, Р.Д. Ибатуллин // Альманах Института Хирургии им. А.В. Вишневского. – 2015. – № 2. – С. 24-25.

27. Кутуков, В.В. Острая непроходимость кишечника опухолевой этиологии / В.В. Кутуков, В.В. Севостьянов, Л.В. Слувко // Вопросы онкологии. – 2013. – Том 59, № 3. – С. 612-613.

28. Лапароскопические операции у больных раком прямой кишки (сравнительные результаты лапароскопических и открытых передних резекций) / Г.И. Воробьев, Ю.А. Шелыгин, Ф.А. Фролов [и др.] // Хирургия. Журнал им. Н.И. Пирогова. – 2003. – №3. –С.36-42.

29. Лечение пациентов с обтурационной толстокишечной непроходимостью в условиях больницы скорой медицинской помощи / А.А. Макин, В.А. Бомбизо, В.М. Каркавин [и др.] // Медицина и образование в Сибири. – 2014. – № 4. – С. 31.

30. Лотоков, А.М. Современные аспекты неотложной хирургии в абдоминальной онкологии: дисс. … докт. мед. наук: 14.00.14 / Лотоков Артур Мустафович. – М., 2007. – 286 с.

31. Магомадов, Э.А. Реальные возможности и пути расширения видеолапароскопических оперативных вмешательств при остром обтурационном нарушении проходимости ободочной кишки: дисс… канд. мед. наук: 3.1.9. / Магомадов Эльдар Аптиевич. – Владикавказ, 2022. – 142 с.

32. Малков, И.С. Диагностическая программа и тактические подходы к лечению больных с обтурационной толстокишечной непроходимостью опухолевого генеза / И.С. Малков, М.М. Толтоев // Теоретическая и клиническая медицина. – 2012. – Том 93, № 3. – С. 426-431.

33. Мальсагов, Р.Ю. Пути оптимизации подготовки к радикальным методам лечения больных раком толстой кишки, осложненным острой непроходимостью: автореф. дис… канд. мед. наук: 14.00.27 / Мальсагов Руслан Юсупович. – Нальчик, 2016. – 26 с.

34. Мешков, А.В. Онкологические принципы оказания хирургической помощи больным с осложненным колоректальным раком /А.В. Мешков // Известия Самарского научного центра РАН. – 2015. – Том 17, № 2 (3). – С. 584-588.

35. Ненарокомов, А.Ю. Выбор хирургической тактики при кишечной непроходимости опухолевой этиологии у пожилых больных /А.Ю. Ненарокомов// Сборник материалов XIV международной научно-практической конференции «Достижения и проблемы современной науки». – Санкт-Петербург, 2016. – С.16-20.

36. Неотложная лапароскопическая хирургия / М.Ш. Хубутия, П.А. Ярцев, А.С. Ермолов [и др.] // Неотложная медицинская помощь. – 2011. – №1. – С. 36-39.

37. Обтурационная кишечная непроходимость опухолевого генеза в клинике неотложной хирургии / Н.М. Бондаренко, В.Н, Барвинский, Н.А. Яльченко [и др.] // Материалы XIX съезда хирургов Украины. – Харьков, 2000. – С. 125-126.

38. Опухолевая толстокишечная непроходимость: пути оптимизации лечебно-диагностического алгоритма / В.В. Дарвин, А.Я. Ильканич, М.М. Лысак [и др.] // Актуальные вопросы неотложной хирургии: материалы XXVII пленума хирургов Республики Беларусь и республиканской научно-практической конференции. – Минск, 2016. – С. 29-31.

39. Опыт лечения пациентов с острой обтурационной опухолевой толстокишечной непроходимостью в условиях многопрофильного стационара / В.В. Дарвин, А.Я. Ильканич, Е.А. Краснов, С.В. Полозов // Альманах Института Хирургии им. А.В. Вишневского. – 2017. – № 1. – С. 628.

40. Организация высокотехнологичной помощи в лечении пациентов с осложненным колоректальным раком в условиях многопрофильного стационара / О.Э. Луцевич, В.И. Вторенко, Р.Р. Мударисов [и др.] // Московский хирургический журнал. – 2018. – №3 (61). – С. 89-90.

41. Особенности хирургической тактики при опухолевой толстокишечной непроходимости / Ю.М. Стойко, А.Л. Левчук, А.В. Максименков [и др.] // Медицинский вестник Юга России. – 2015. – № 4. – С. 88-93.

42. Острая кишечная непроходимость и эндовидеохирургические технологии. Современные взгляды / М.Б. Фишман, В.М. Седов, Р.Ж. Избасаров [и др.] // Труды международного хирургического конгресса «Новые технологии в хирургии». – Ростов-на-Дону, 2005. – С. 250.

43. Острая толстокишечная непроходимость опухолевой этиологии (К56.6; С18, С19, С20), взрослые / С.И. Ачкасов, З.А. Багателия, С.Ф. Багненко [и др.] // Колопроктология. – 2023. – Том 22, № 2. – С. 10-31.

44. Оценка информативности способов диагностики осложнений рака ободочной кишки / А.Г. Гринцов, Г.Г. Пилюгин, А.Л. Вороной [и др.] // Медицинский вестник Юга России. – 2017. – № 2. – С. 248-249.

45. Оценка эффективности КТ и УЗИ брюшной полости при диагностике инвазии опухоли и регионарных метастазов при раке ободочной кишки,

осложненном обтурационной толстокишечной непроходимостью / Е.И. Брехов, Н.К, Витько, М.В. Коробов, В.Ю. Овчинников // Материалы XI съезда хирургов Российской Федерации: тез. докл. – Волгоград, 2011. – С. 61-62.

46. Перевозников, А.И. Возможности колоноскопии в диагностике причин толстокишечной непроходимости: автореф. дисс… канд. мед. наук: 14.00.27 / Перевозников Александр Иванович. – М.,1999. – 23 с.

47. Помазкин, В.И. Оценка результатов двухэтапного лечения опухолевой толстокишечной непроходимости / В.И. Помазкин // Непрерывное медицинское образование и наука. – 2015. – № 3. – С.110-111.

48. Пономарев, А.Г. Колостомия и илеостомия в двухэтапном лечении опухолевой обтурационной толстокишечной непроходимости / А.Г. Пономарев, Ю.В. Мансуров // Альманах Института Хирургии им. А.В. Вишневского. – 2017. – № 1. – С. 360-361.

49. Применение концепции Fast Track в хирургическом лечении больных колоректальным раком, осложненным острой обтурационной непроходимостью / Н.А. Сизоненко, Д.А. Суров, И.А. Соловьев [и др.] // Вестник Национального медико-хирургического Центра им. Н.И. Пирогова. – 2018. – Том 13, № 2. – С. 62-67.

50. Профилактика гнойно-септических осложнений при обтурационной кишечной непроходимости / Т.И. Тамм, Б.Д. Даценко, Е.А. Богун, В.В. Непомнящий // Колопроктология. – 2011. – №3 (37). – С. 88.

51. Пучков, К.В. Использование лапароскопического доступа в лечении кишечной непроходимости опухолевого генеза / К.В. Пучков, Д.А. Хубезов // Материалы международного хирургического конгресса «Актуальные проблемы современной хирургии»: тез. докл. – Москва, 2003. – С. 115.

52. Результаты лечения больных с обтурационной толстокишечной непроходимостью с применением миниинвазивных методик / Б.Т. Цулеискири, Д.И. Петров, П.А. Ярцев [и др.] // Альманах Института Хирургии им. А.В. Вишневского. – 2017. – № 1. – С. 696-697.

53. Результаты хирургического лечения больных колоректальным раком, осложненным кишечной непроходимостью и кровотечением / В.А. Осипов, М.А. Абдулаев, А.М. Авдеев [и др.] // – Вестник СПбГУ. – 2014. – № 3. – С. 104-117.

54. Роль лапароскопии при нарушении толстокишечной проходимости опухолевого генеза / К.С. Абдухалимов, М.А. Абдулаев, Э.Э. Топузов [и др.] // Альманах Института Хирургии им. А.В. Вишневского. – 2017. – № 1. – С. 488-490.

55. Сафонов, А.С. Хирургическая тактика лечения обтурирующего колоректального рака у больных пожилого и старческого возраста: дисс… канд. мед. наук: 14.01.17/ Сафонов Антон Сергеевич. – М., 2017. – 140 с.

56. Сингаевский, А.Б. Особенности диагностики осложненного рака ободочной кишки в многопрофильном стационаре / А.Б. Сингаевский, М.Ю. Цикоридзе // Кубанский научный медицинский вестник. – 2013. – № 3 (138). – С. 112-116.

57. Современное этапное лечение острой обтурационной опухолевой толстокишечной непроходимости с помощью миниинвазивных эндоскопических технологий /А.В. Шабунин, И.П. Парфенов, В.В. Бедин [и др.] // Альманах Института Хирургии им. А.В. Вишневского. – 2016. – № 1. – С. 560-562.

58. Современные подходы к лечению острой толстокишечной непроходимости / М.В. Тимербулатов, А.А. Ибатуллин, Ф.М. Гайнутдинов [и др.] // Материалы I съезда колопроктологов СНГ. – Ташкент, 2009. – С. 204-205.

59. Сравнительный анализ лечения больных с острой обтурационной толстокишечной непроходимостью опухолевого генеза / А.В. Шабунин, Д.Н. Греков, А.В. Гугнин [и др.] // Российский медико-биологический вестник имени академика И.П. Павлова. – 2017. – № 3. – С. 476-483.

60. Старосельцев, К.Л. Лапароскопия в диагностике и лечении острой кишечной непроходимости / К.Л. Старосельцев // Труды Международного хирургического конгресса «Новые технологии в хирургии». – Ростов на-Дону, 2005. – С. 268-369.

61. Таксономический состав микробиоты толстой кишки при острой обтурационной кишечной непроходимости / В.А. Самарцев, Б.С. Пушкарев, В.А. Гаврилов [и др.] // Клиническая и экспериментальная хирургия. Журнал имени академика Б.В. Петровского. –2024. - №2(44) – С.47-56.

62. Тактика хирурга при ургентных осложнениях рака толстой кишки // В.А. Авакимян, Г.К. Карипиди, С.В. Авакимян [и др.] // Кубанский научный медицинский вестник. – 2018. –Том 25, № 6. – С. 9-13.

63. Толтоев, М.М. Оценка мониторинга внутрибрюшного давление в предоперационном периоде у больных с обтурационной толстокишечной непроходимостью / М.М. Толтоев, Р.Р. Мирсадиков, Н.В. Манаев // Альманах Института Хирургии им. А.В. Вишневского. – 2017. – № 1. – С. 597-598.

64. Толтоев, М.М. Тактика лечения обтурационной толстокишечной непроходимостью по данным ультрасонографии / М.М. Толтоев, С.А. Омельченко // Альманах Института Хирургии им. А.В. Вишневского. – 2017. – №1. – С. 595-596.

65. Тотиков, В.З. Рак прямой кишки, осложненный острой обтурационной толстокишечной непроходимостью / В.З. Тотиков, З.В. Тотиков // – Владикавказ: СОГМА, 2011. – 150 с.

66. Тотиков, В.З. Хирургическая тактика при обтурационном нарушении проходимости ободочной кишки: дисс… докт. мед. наук: 14.00.27 / Тотиков Валерий Зелимханович. – М., 1993. – 235 с.

67. Тотиков, З.В. Лечение больных раком толстой кишки, осложненным острой кишечной непроходимостью / З.В. Тотиков, В.З. Тотиков // Хирургия. Журнал им. Н.И. Пирогова. – 2017. – № 3. – С. 17-23.

68. Тотиков, З.В. Оптимизация лечебной и диагностической программы при острой непроходимости у больных раком толстой кишки: дисс... докт. мед. наук: 14.01.17; 14.01.12 / Тотиков Заурбек Валерьевич. – Владикавказ, 2018. – 342 с.

69. Хирургическое лечение больных раком дистальных отделов толстой кишки в условиях обтурационной толстокишечной непроходимости: есть

ли альтернатива абдоминальной колостомии? / А.А. Захарченко, Ю.С. Винник, Н.М. Маркелова [и др.] // Сибирское медицинское обозрение. – 2016. – № 6. – С. 41-51.

70. Хирургическое лечение осложненного колоректального рака // А.И. Баранов, Н.В. Промзелева, П.П. Палаткин [и др.] // Материалы II съезда колопроктологов стран СНГ, III съезда колопроктологов Украины с участием стран Центральной и Восточной Европы. – Одесса, 2011. – С. 76-77.

71. Хирургическое лечение осложненных форм рака ободочной кишки / Ю.М. Стойко, А.Л. Левчук, И.В. Степанюк [и др.] // Альманах Института Хирургии им. А.В. Вишневского. – 2017. – №1. – С. 1024-1025.

72. Шелыгин, Ю.А. Техника лапароскопических операций при раке толстой кишки / Ю.А. Шелыгин, Г.И. Воробьев, С.А. Фролов // Практическая онкология. – 2005. – Том 6, № 2. – С. 81-91.

73. Шишкина Г.А. Превентивные стомы при резекциях толстой кишки по поводу осложнённого колоректального рака / Г.А. Шишкина, Э.Г. Топузов, А.В. Петряшев [и др.] // Альманах Института Хирургии им. А.В. Вишневского. – 2017. – № 1. – С.1051-1052.

74. Щаева, С.Н. Хирургическое лечение колоректального рака, осложненного острой кишечной непроходимостью / С.Н. Щаева // Тазовая хирургия и онкология. – 2016. – Том 6, № 3. – С. 8-16.

75. Этапное лечение толстокишечной непроходимости опухолевой этиологии / А.И. Абелевич, Е.В. Ванцинова, А.Г. Забихова, А.М. Антропова // Медиаль. – 2014. – № 4 (14). – С.1 0-12.

76. 2017 WSES guidelines on colon and rectal cancer emergencies: obstruction and perforation / M. Pisano, L. Zorcolo, C. Merli [et al.] // World J Emerg Surg. – 2018. – Vol. 13. – P. 36. – DOI: 10.1186/s13017-018-0192-3.

77. A meta-analysis of endoscopic stenting as bridge to surgery versus emergency surgery for left-sided colorectal cancer obstruction / A. De Ceglie, R. Filiberti, T.H. Baron [et al.] // Crit Rev Oncol Hematol. – 2013. – Vol. 88 (2). – P.387-403. – DOI: 10.1016/j.critrevonc.2013.06.006.

78. Acute resection versus bridge to surgery with diverting colostomy for patients with acute malignant left sided colonic obstruction: systematic review and meta-analysis / F.J. Amelung, C.L. Mulder, P.M. Verheijen [et al.] // Surg Oncol. – 2015. – Vol. 24 (4). – P. 313-321. – DOI: 10.1016/j.suronc.2015.10.003.

79. Acute bowel obstruction - the main complication of colorectal cancer / R. Nemes, I. Vasile, T. Curca [et al.] // Therapeutical options. Rom J Gastroenterol. –2004. – Vol.13 (2). – P.109-112.

80. Advances in laparoscopy for acute care surgery and trauma. / M. Mandrioli, K. Inaba, A. Piccinini [et al.] // World J Gastroenterol. – 2016. – Vol. 22 (2). – P.668-80. – DOI: 10.3748/wjg.v22.i2.668.

81. Anderson J.H Elective versus emergency surgery for patients with colorectal cancer / J.H. Anderson, D. Hole, C.S. McArdle // Br J Surg. – 1992. – Vol. 79 (7). – P. 706-709. – DOI: 10.1002/bjs.1800790739.

82. Bielecki, K. Management of large bowel obstruction--own observation / K. Bielecki, P. Kamiński // Wiad Lek. – 2007. – Vol. 60 (7-8). – P. 312-320.

83. Can we respect the principles of oncologic resection in an emergency surgery to treat colon cancer? / F. Teixeira, E.H. Akaishi, A.Z. Ushinohama [et al.] // World J Emerg Surg. – 2015. – Vol.10. – P. 5. – DOI: 10.1186/1749-7922-10-5.

84. Clinical Effectiveness of Endoscopic Stent Placement in Treatment of Acute Intestinal Obstruction Caused by Colorectal Cancer / Y. Cao, S. Deng, J. Gu [et al.] // Med Sci Monit. – 2019. – Vol. 25. – P. 5350-5355. – DOI: 10.12659/MSM.914623.

85. Colonic endolumenal stenting devices and elective surgery versus emergency subtotal/total colectomy in the management of malignant obstructed left colon carcinoma /A.H. Ghazal, W.G. El-Shazly, S.S. Bessa [et al.] // J Gastrointest Surg. –2013. – Vol.17 (6). – P.1123-1129. – DOI: 10.1007/s11605-013-2152-2.

86. Colonic self-expanding metal stent (SEMS) as a bridge to surgery in left-sided malignant colonic obstruction: An 8-year review / K.-M. Ho, K-.M. Chan, S.-Y. Kwok, P.Y.-Y. Lau // Surg Endosc. – 2017. – Vol. 31 (5). – P. 2255-2262. – DOI: 10.1007/s00464-016-5227-9.

87. Colonic stenting as a bridge to surgery versus emergency surgery for malignant colonic obstruction: results of a multicentre randomised controlled trial (ESCO trial) / A. Arezzo, C. Balague, E. Targarona [et al.] // Surg Endosc. – 2017. – Vol. 31 (8). – P.3297-3305. – DOI: 10.1007/s00464-016-5362-3.

88. Colonic stenting versus emergency surgery for acute left-sided malignant colonic obstruction: a multicentre randomised trial / J.E. van Hooft, W.A. Bemelman, B. Oldenburg [et al.] // Lancet Oncol. – 2011. – Vol.12 (4). – P. 344-352. –DOI: 10.1016/S1470-2045(11)70035-3.

89. Colonic stenting vs emergent surgery for acute left-sided malignant colonic obstruction: a systematic review and meta-analysis / G.Y. Ye, Z. Cui, L. Chen, M. Zhong // World J Gastroenterol. – 2012. – Vol. 18 (39). – P. 5608-5615. – DOI: 10.3748/wjg.v18.i39.5608.

90. Computed tomography in the assessment of suspected large bowel obstruction / G.C. Beattie, R.T. Peters, S. Guy, R.M. Mendelson // ANZ J Surg. – 2007. – Vol. 77 (3). – P.160-165. – DOI: 10.1111/j.1445-2197.2006.03998.x.

91. Conventional and laparoscopic reversal of the Hartmann procedure: a review of literature / B.J. M. van de Wall, W.A. Draaisma, E.S. Schouten [et al.] // J Gastrointest Surg. – 2010. – Vol. 14 (4). – P. 743-752. – DOI: 10.1007/s11605-009-1084-3.

92. Conversion of laparoscopic colorectal resection for cancer: What is the impact on short-term outcomes and survival? / M.E. Allaix, E.J. Furnée, M. Mistrangelo [et al.] // World J Gastroenterol. – 2016. – Vol. 22 (37). – P. 8304-8313. – DOI: 10.3748/wjg.v22.i37.8304.

93. Curative surgery for obstruction from primary left colorectal carcinoma: primary or staged resection? / G.L. De Salvo, C. Gava, S. Pucciarelli M Lisel.] // Cochrane Database Syst Rev. – 2004. – Vol. 2. – CD002101. – DOI: 10.1002/14651858.

94. Datye, A. Colonic perforation after stent placement for malignant colorectal obstruction--causes and contributing factors / A. Datye, J. Hersh // Minim Invasive Ther Allied Technol. – 2011. – Vol. 20 (3). – P.133-140. – DOI: 10.3109/13645706.2010.518787.

95. Deans, G.T. Malignant obstruction of the left colon / G.T. Deans, Z.H. Krukowski, S.T. Irwin // Br J Surg 1994. – Vol. 81(9). – P.1270-1276. – DOI: 10.1002/bjs.1800810905.

96. Definition of large bowel obstruction by primary colorectal cancer: A systematic review / J.V. Veld, K.J. Beek, E.C.J. Consten [et al.] // Colorectal Dis. – 2021. – Vol. 23 (4). – P. 787-804. – DOI: 10.1111/codi.15479.

97. Diverticulitis: a comprehensive review with usual and unusual complications / M.R. Onur, E. Akpinar, A.D. Karaosmanoglu [et al.] // Insights Imaging. – 2017. – Vol. 8 (1). – P. 19-27. – DOI: 10.1007/s13244-016-0532-3.

98. Early and late outcome after surgery for colorectal cancer: elective versus emergency surgery / S. Ascanelli, G. Navarra, G. Tonini [et al.] // Tumori. – 2003. – Vol. 89 (1). – P. 36-41. – DOI: 10.1177/030089160308900108.

99. Emergency operation in carcinomas of the left colon: value of Hartmann's procedure / F. Meyer, F. Marusch, A. Coch [et al.] // Tech Coloproctol. – 2004. –Vol. 8 (1). – P. 226-229. – DOI: 10.1007/s10151-004-0164-3.

100. Emergency preoperative stenting versus surgery for acute left-sided malignant colonic obstruction: a multicenter randomized controlled trial / I.A. Pirlet, K. Slim, F. Kwiatkowski [et al.] // Surg Endosc. – 2011. –Vol. 25 (6). – P. 1814-1821. – DOI: 10.1007/s00464-010-1471-6.

101. Endo-laparoscopic approach versus conventional open surgery in the treatment of obstructing left-sided colon cancer: long-term follow-up of a randomized trial / K.L.M. Tung, H.Y.S. Cheung, L.W. C. Ng [et al.] // Asian J Endosc Surg. – 2013. – Vol. 6 (2). – P. 78-81. – DOI: 10.1111/ases.12030.

102. Endolaparoscopic approach vs conventional open surgery in the treatment of obstructing left-sided colon cancer: a randomized controlled trial / H.Y.M.

Cheung, C.C. Chung, W.W.C. Tsang [et al.] // Arch Surg. – 2009. – Vol. 144 (12). – P. 1127-1132. – DOI: 10.1001/archsurg.2009.216.

103. Endoscopic stenting and elective surgery versus emergency surgery for left-sided malignant colonic obstruction: a prospective randomized trial / K.-S. Ho, H.-M. Quah, J.-F. Lim [et al.] // Int J Colorectal Dis. – 2012. – Vol. 27 (3). – P. 355-362. – DOI: 10.1007/s00384-011-1331-4.

104. Endoscopic Stenting as Bridge to Surgery versus Emergency Resection for Left-Sided Malignant Colorectal Obstruction: An Updated Meta-Analysis. / N. Allievi, M. Ceresoli, P. Fugazzola [et al.] // Int J Surg Oncol. – 2017. – 2863272. – DOI: 10.1155/2017/2863272.

105. Endoscopic-laparoscopic treatment of neoplastic occlusion of the left colon / F. Stipa, B. Bascone, A. Cimitan [et al.] // Chir Ital. – 2006. – Vol. 58 (2). – P. 197-201.

106. Etiology, management, and survival of acute mechanical bowel obstruction: Five-year results of a training and research hospital in Turkey. / D.Ö. Karakaş, M. Yeşiltaş, B. Gökçek [et al.] // Ulus Travma Acil Cerrahi Derg. – 2019. – Vol. 25 (3). – P.268-280. – DOI: 10.14744/tjtes.2019.44834.

107. Feasibility of laparoscopic surgery after stent insertion for obstructive colorectal cancer. / H. Shimizu, R. Yamazaki, H. Ohtsuka [et al.] // Asian J Endosc Surg. – 2018. – Vol. 11 (2). – P. 118-122. – DOI: 10.1111/ases.12434.

108. Feasibility of single-stage laparoscopic resection after placement of a self-expandable metallic stent for obstructive left colorectal cancer. / T.-S. Chung, S.-B. Lim, D.K. Sohn [et al.] // World J Surg. – 2008. – Vol. 32 (10). – P. 2275-80. – DOI: 10.1007/s00268-008-9695-5.

109. García-Cano, J. Colorectal stenting as first-line treatment in acute colonic obstruction. / J. García-Cano // World J Gastrointest Endosc. – 2013. – Vol. 5 (10). – P. 495-501. – DOI: 10.4253/wjge.v5.i10.495.

110. Global cancer statistics / A. Jemal, F. Bray, M.M. Center [et al.] // CA Cancer J Clin. – 2011. –Vol. 61 (2). – P.69-90. – DOI: 10.3322/caac.20107.

111. Godfrey, E.M. The use of computed tomography in the detection and characterisation of large bowel obstruction / E.M. Godfrey, H.C. Addley, A.S. Shaw // N Z Med J. – 2009. – Vol. 122 (1305). – P.57–73.

112. Gordon, P.H. Malignant neoplasms of the colon / P.H. Gordon // Principles and practice of surgery for the colon, rectum, and anus. - 3rd ed. – CRC Press, 2007. – 98 p.

113. Gore, R.M. Textbook of gastrointestinal radiology / R.M. Gore, M.S. Levine. –3rd ed. – Philadelphia: Saunders/Elsevier, 2014. – 2208 p.

114. Grundmann, R.T. Primary colon resection or Hartmann's procedure in malignant left-sided large bowel obstruction? The use of stents as a bridge to surgery / R.T. Grundmann // World J Gastrointest Surg. – 2013. – Vol. 5 (1). – P. 1–4. – DOI: 10.4240/wjgs.v5.i1.1.

115. Guidelines in the management of obstructing cancer of the left colon: consensus conference of the world society of emergency surgery (WSES) and peritoneum and surgery (PnS) society / L. Ansaloni, R.E. Andersson, F. Bazzoli [et al.] // World J Emerg Surg. – 2010. – Vol. 5. – P. 29. – DOI: 10.1186/1749-7922-5-29.

116. Helical CT of large bowel obstruction / P. Taourel, N. Kessler, A. Lesnik [et al.] // Abdom Imaging. – 2003. –Vol. 28 (2). – P.267–275. – DOI: 10.1007/s00261-002-0038-y.

117. Improved outcome after emergency surgery for cancer of the large intestine / N.S. Runkel, U. Hinz, T. Lehnert [et al.] // Br J Surg. – 1998. – Vol. 85 (9). – P. 1260-1265. – DOI: 10.1046/j.1365-2168.1998.00855.x.

118. Jaffe, T. Large-Bowel Obstruction in the Adult: Classic Radiographic and CT Findings, Etiology, and Mimics / T. Jaffe, W.M. Thompson // Radiology. – 2015. – Vol. 275 (3). – P. 651-663. – DOI: 10.1148/radiol.2015140916.

119. Laparoscopic versus open colectomy for obstructing right colon cancer: A systematic review and meta-analysis /R. Cirocchi, F. C. Campanile S D. Saverio [et al.] // Visc Surg. – 2017. – Vol. 154 (6). – P.387-399. – DOI: 10.1016/j.jviscsurg.2017.09.002.

120. Laparoscopic management for acute malignant colonic obstruction. / F.-M. Chen, T-.C. Yin, W.-C. Fan [et al.] // Surg Laparosc Endosc Percutan Tech. – 2012. – Vol. 22 (3). – P. 210-214. – DOI: 10.1097/SLE.0b013e31824b30f1.

121. Large Bowel Obstruction in the Emergency Department: Imaging Spectrum of Common and Uncommon Causes / S. Ramanathan, V. Ojili, R. Vassa A. Nagar // J Clin Imaging Sci. – 2017. – Vol. 7. – P.15. – DOI: 10.4103/jcis.JCIS_6_17.

122. Large bowel obstruction: predictive factors for postoperative mortality / S. Biondo, D. Pares, R. Frago [et al.] // Dis Colon Rectum. – 2004. – Vol. 47 (11). – P. 1889-1897. – DOI: 10.1007/s10350-004-0688-7.

123. Li, W. The efficacy of endoscopic stenting combined with laparoscopy in the treatment of left colon cancer with obstruction / W. Li, X. Jin, G. Liang // J Cancer Res Ther. – 2019. – Vol. 15 (2). – P. 375-379. – DOI: 10.4103/jcrt.JCRT_111_18.

124. Local recurrence after stenting for obstructing left-sided colonic cancer / K.J. Gorissen, J.B. Tuynman, E. Fryer [et al.] // Br J Surg. – 2013. – Vol. 100 (13). – P.1805-1809. – DOI: 10.1002/bjs.9297.

125. Mauro, M.A. Advances in gastrointestinal intervention: the treatment of gastroduodenal and colorectal obstructions with metallic stents / M.A. Mauro, R.E. Koehler, T.H. Baron // Radiology. – 2000. – Vol. 215 (3). – P. 659-669. – DOI: 10.1148/radiology.215.3.r00jn30659.

126. Meta-analysis of randomized trials comparing endoscopic stenting and surgical decompression for colorectal cancer obstruction / V. Cennamo, C. Luigiano, F. Coccolini [et al.] // Int J Colorectal Dis. – 2013. – Vol. 28 (6). – P. 855-863. – DOI: 10.1007/s00384-012-1599-z.

127. Multivariate analysis of morbidity and mortality from the initial surgical management of obstructing carcinoma of the colon / I.M. Leitman, J.D. Sullivan, D. Brams, J.J. DeCosse // Surg Gynecol Obstet. – 1992. – Vol. 174 (6). – P. 513-518.

128. Obstructing left sided colorectal cancer. A retrospective single Center study. / M. Danzi, L. Grimaldi, M. De Capua [et al.] // Ann Ital Chir. – 2019. –Vol. 90. –P. 121-126.

129. Outcome after proctectomy for rectal cancer in Department of Veterans Affairs Hospitals: a report from the National Surgical Quality Improvement Program / W.E. Longo, K.S. Virgo, F.E. Johnson [et al.] // Ann Surg. – 1998. –Vol. 228 (1). – P. 64-70. – DOI: 10.1097/00000658-199807000-00010.

130. Outcomes of emergency surgical treatment in malignant bowel obstructions / B. Kulah, M.M. Ozmen, M.V. Ozer [et al.] // Hepatogastroenterology. – 2005. –Vol. 52 (64). – P.1122-1127.

131. Palliative treatment for incurable malignant colorectal obstructions: a meta-analysis / X.D. Zhao, B.B. Cai, R.S. Cao, R.H. Shi // World J Gastroenterol. – 2013. –Vol. 19 (33). – P. 5565-5574. – DOI: 10.3748/wjg.v19.i33.5565.

132. Postoperative mortality and morbidity in French patients undergoing colorectal surgery: results of a prospective multicenter study / A. Alves, Y. Panis, P. Mathieu [et al.] //Arch Surg. – 2005. – Vol.140 (3). – P. 278-283, – DOI: 10.1001/archsurg.140.3.278.

133. Predictors of outcome in palliative colonic stent placement for malignant obstruction. / S. Abbott, T.W. Eglinton, Y. Ma [et al.] // Br J Surg. – 2014. – Vol. 101 (2). – P. 121-126. – DOI: 10.1002/bjs.9340.

134. Preoperative colonic stents versus emergency surgery for acute left-sided malignant colonic obstruction: a meta-analysis / X. Huang, B. Lv, S. Zhang, L. Meng // J Gastrointest Surg. – 2014. – Vol. 18 (3). – P. 584-591 – DOI: 10.1007/s11605-013-2344-9.

135. Preoperative prediction of conversion from laparoscopic rectal resection to open surgery: a clinical study of conversion scoring of laparoscopic rectal resection to open surgery / G.-D. Zhang, X.-T. Zhi, J.-L. Zhang [et al] // Int J Colorectal Dis. – 2015. – Vol. 30 (9). – P. 1209-1216. – DOI: 10.1007/s00384-015-2275-x.

136. Primary vs. delayed resection for obstructive left-sided colorectal cancer: impact of surgery on patient outcome / J.K. Jiang, Y.T. Lan, T.C. Lin [et al.] // Dis Colon Rectum. – 2008. –Vol. 51 (3). – P. 306-311. – DOI: 10.1007/s10350-007-9173-4.

137. Prospective evaluation of colonic obstruction with computed tomography // D. Frager, H.D. Rovno, J.W. Baer [et al.] // Abdom Imaging. – 1998. – Vol. 23 (2). – P. 141-146. – DOI: 10.1007/s002619900307.

138. Prospective, controlled, randomized study of intraoperative colonic lavage versus stent placement in obstructive left-sided colonic cancer / M. Alcántara, X. Serra-Aracil, J. Falcó [et al.] // World J Surg. – 2011. – Vol. 35 (8). – P.1904-1910. –DOI: 10.1007/s00268-011-1139-y.

139. Recurrences after endoscopic stenting as treatment for acute malignant colonic obstruction in the Dutch stent-in 2 trial. / D.A. Sloothaak, M.V. van der Berg, M.G. Dijkgraaf [et al.] // In: 21st United European Gastroenterology Week. – Berlin, Germany, Vienna, 2013. – P. A132.

140. Safety and efficacy of endoscopic colonic stenting as a bridge to surgery in the management of intestinal obstruction due to left colon and rectal cancer: a systematic review and meta-analysis / R. Cirocchi, E. Farinella, S. Trastulli [et al.] // Surg Oncol. – 2013. – Vol. 22 (1). – P. 14-21. – DOI: 10.1016/j.suronc.2012.10.003.

141. Safety of primary anastomosis in emergency colo-rectal surgery / L. Zorcolo, L. Covotta, N. Carlomagno, D.C. Bartolo // Colorectal Dis. – 2003. –Vol. 5 (3). – P. 262-269.

142. Sagar, J. Colorectal stents for the management of malignant colonic obstructions / J. Sagar // Cochrane Database Syst Rev. – 2011. –Vol. 5 (3). – P. 262-9. – DOI: 10.1046/j.1463-1318.2003.00432.x.

143. Sahebally, S.M. Short-term outcomes following the use of self-expanding metallic stents in acute malignant colonic obstruction – a single-centre experience / S.M. Sahebally, A. Sarwar, F. Cooke // Int J Surg. – 2014. –Vol. 12 (11). – P. 1198-202. – DOI: 10.1016/j.ijsu.2014.09.010.

144. Saida, Y. Current status of colonic stent for obstructive colorectal cancer in Japan; a review of the literature / Y. Saida // J Anus Rectum Colon. – 2019. – Vol. 3 (3). – P. 99-105. – DOI: 10.23922/jarc.2019-009.

145. Self-Expandable Metal Stents for Left Sided Colon Obstruction from Diverticulitis. A Single Center Retrospective Series. / A. Lamazza, M.V. Carati, A. Guzzo [et al.] // Medicina (Kaunas). – 2021. – Vol. 57 (3). – P. 299. – DOI: 10.3390/medicina57030299.

146. Self-expandable metal stents for relieving malignant colorectal obstruction: short-term safety and efficacy within 30 days of stent procedure in 447 patients / S. Meisner, F. González-Huix, J.G. Vandervoort [et al.] // Gastrointest Endosc. – 2011. – Vol. 74 (4). – P. 876-884. – DOI: 10.1016/j.gie.2011.06.019.

147. Self-expanding metallic stent as a bridge to surgery versus emergency surgery for obstructive colorectal cancer: a meta-analysis / Y. Zhang, J. Shi, B. Shi [et al.] // Surg Endosc. – 2012. – Vol. 26 (1). – P. 110-119. – DOI: 10.1007/s00464-011-1835-6.

148. Self-expanding metallic stents for relieving malignant colorectal obstruction: a systematic review / A.M. Watt, I.G. Faragher, T.T. Griffin T.T. [et al.] // Ann Surg. – 2007. – Vol. 246 (1). – P. 24-30. – DOI: 10.1097/01.sla.0000261124.72687.72.

149. Seo, S.Y. Endoscopic Management of Malignant Colonic Obstruction. / S.Y. Seo, S.W. Kim // Clin Endosc. – 2020. – Vol. 53 (1). – P. 9-17. – DOI: 10.5946/ce.2019.051.

150. Short- and long-term outcomes after colonic self-expandable metal stent placement for malignant large-bowel obstruction as a bridge to surgery focus on the feasibility of the laparoscopic approach: a retrospective, single center study / J.Y. Tajima. N. Matsuhashi, T. Takahashi [et al.] // World J Surg Oncol. – 2020. Vol. 18 (1). – P. 265. – DOI: 10.1186/s12957-020-02039-8.

151. Short-term outcomes of laparoscopic approach to colonic obstruction for colon cancer / Z. Moghadamyeghaneh, H. Talus, G. Ballantyne [et al.] // Surg

Endosc. – 2021. – Vol. 35 (6). – P.2986-2996. – DOI: 10.1007/s00464-020-07743-w.

152. Short-term results of self-expanding metal stents for acute malignant large bowel obstruction / M. Kobborg, M. Broholm, E. Frostberg [et al.] // Colorectal Dis. – 2017. – Vol. 19 (10). – P. 365-371. – DOI: 10.1111/codi.13880.

153. Stent as bridge to surgery for left-sided malignant colonic obstruction reduces adverse events and stoma rate compared with emergency surgery: results of a systematic review and meta-analysis of randomized controlled trials / A. Arezzo, R. Passera, G. Lo Secco [et al.] // Gastrointest Endosc. – 2017. – Vol. 86 (3). – P. 416-426. – DOI: 10.1016/j.gie.2017.03.1542.

154. Sule, A.Z. Adult large bowel obstruction: a review of clinical experience. / A.Z. Sule, A. Ajibade // Ann Afr Med. – 2011. – Vol.10 (1). – P. 45-50. – DOI: 10.4103/1596-3519.76586.

155. Surgeon and hospital characteristics as predictors of major adverse outcomes following colon cancer surgery: understanding the volume-outcome relationship / K.G. Billingsley, A.M. Morris, J.A. Dominitz [et al.] // Arch Surg. – 2007. – Vol. 142 (1). – P. 23-31. –DOI: 10.1001/archsurg.142.1.23.

156. Surgical management of large bowel obstruction due to colonic cancer / N. Gatsoulis, N. Roukounakis, I. Kafetzis, G. Mavrakis // Tech Coloproctol. – 2004. – Vol. 8 (1.). – P. 82-84. – DOI: 10.1007/s10151-004-0120-2.

157. Surgical options for malignant left-sided colonic obstruction / J.M. Villar, A.P. Martinez, M.T. Villegas [et al.] // Surg Today. – 2005. – Vol. 35 (4). – P. 275-281. – DOI: 10.1007/s00595-004-2931-1.

158. Surgical practices for malignant left colonic obstruction in Germany/ R. Kube, D. Granowski, P. Stübs [et al.] // Eur J Surg Oncol. – 2010. – Vol. 36 (1). – P. 65-71. – DOI: 10.1016/j.ejso.2009.08.005.

159. Tan, C.J. Systematic review and meta-analysis of randomized clinical trials of self-expanding metallic stents as a bridge to surgery versus emergency surgery for malignant left-sided large bowel obstruction / C.J. Tan, B.V. Dasari, K. Gardiner // Br J Surg. – 2012. – Vol. 99 (4). – P. 469-476. – DOI: 10.1002/bjs.8689.

160. The Association of Coloproctology of Great Britain and Ireland study of large bowel obstruction caused by colorectal cancer / P.P. Tekkis, R. Kinsman, M.R. Thompson, [et al.] // Ann Surg. – 2004. – Vol. 240 (1). – P. 76-81. – DOI: 10.1097/01.sla.0000130723.81866.75.

161. The effect of increasing body mass index on laparoscopic surgery for colon and rectal cancer / S. Bell, J.C. Kong, R. Wale [et al.] // Colorectal Dis. – 2018. – Vol. 20 (9). – P.778-788. – DOI: 10.1111/codi.14107.

162. The role of laparoscopic surgery for the management of acute large bowel obstruction. / K. Gash, W. Chambers, A. Ghosh, A.R. Dixon // Colorectal Dis. – 2011. – Vol. 13 (3). – P. 263-266. – DOI: 10.1111/j.1463-1318.2009.02123.x.

163. The utility of the Hartmann procedure / D.C. Desai, E.J. Brennan, J.F. Reilly, R.D. Smink // Am J Surg. – 1998. – Vol. 175 (2). – P. 152-154. – DOI: 10.1016/S0002-9610(97)00272-9.

164. Transanal drainage tubes vs metallic stents for acute malignant left-sided bowel obstruction: A systematic review and meta-analysis / J. Xu, S. Zhang, T. Jiang, Y.-J. Zhao // Medicine (Baltimore). – 2020. – Vol. 99 (2). – e18623. –DOI: 10.1097/MD.0000000000018623.

165. Trompetas, V. Emergency management of malignant acute left-sided colonic obstruction / V. Trompetas // Ann R Coll Surg Engl. – 2008. –Vol. 90 (3). – P. 181-186. – DOI: 10.1308/003588408X285757.

166. Vandervoort, J. Colonic stents for malignant obstruction-not a bridge too far / J. Vandervoort, T.C.K. Tham // Gastrointest Endosc. – 2006. –Vol. 64 (6). – P.921-924. – DOI: 10.1016/j.gie.2005.12.025.

167. Welch, J.P. Bowel obstruction: differential diagnosis and clinical management / J. P.Welch. - Philadelphia: WB Saunders, 1990. – 736 p.

168. Wound complications-of laparoscopic vs open colectomy / E.R. Winslow, J.W. Fleshman, E.H. Birnbaum L M Brunt // Surg. Endosc. – 2002. –Vol. 16 (10). – P.1420-1425. – DOI: 10.1007/s00464-002-8837-3.

169. Zahid, A. How to decide on stent insertion or surgery in colorectal obstruction? / A. Zahid, C.J. Young // World J Gastrointest Surg. – 2016. – Vol.8 (1). – P.84-89. – DOI: 10.4240/wjgs.v8.i1.84.

170. Zhang, N. Application of transanal ileus tube in acute obstructive left-sided colorectal cancer / N. Zhang, Z.L. Zhou, J.L. Xie // Int J Clin Exp Med. – 2015. –Vol. 8. – P. 14024-14029.